

МИНОБРНАУКИ РОССИИ

Федеральное государственное бюджетное  
образовательное учреждение высшего образования  
«Тульский государственный университет»

Медицинский институт  
Кафедра «Анатомия и физиология человека»

Утверждено на заседании кафедры  
«Анатомия и физиология человека»  
«24» января 2020г., протокол № 6

Заведующий кафедрой



Е.Е. Атлас

**ФОНД ОЦЕНОЧНЫХ СРЕДСТВ (ОЦЕНОЧНЫЕ МАТЕРИАЛЫ) ДЛЯ  
ПРОВЕДЕНИЯ ТЕКУЩЕГО КОНТРОЛЯ УСПЕВАЕМОСТИ И  
ПРОМЕЖУТОЧНОЙ АТТЕСТАЦИИ ОБУЧАЮЩИХСЯ ПО  
ДИСЦИПЛИНЕ (МОДУЛЮ)**

**«Гистология, эмбриология, цитология»**

**основной профессиональной образовательной программы  
высшего образования – программы специалитета**

по специальности  
**31.05.01 Лечебное дело**

со специализацией  
**Лечебное дело**

Форма обучения: очная

Идентификационный номер образовательной программы: 310501-01-20

Тула 2020 год

**ЛИСТ СОГЛАСОВАНИЯ**  
**фонда оценочных средств (оценочных материалов)**

**Разработчик(и):**

Арсентьева Вероника Валентиновна, доц, каф. АФЧ, к.м.н.  
(ФИО, должность, ученая степень, ученое звание)



(подпись)

## **1. Описание фонда оценочных средств (оценочных материалов)**

Фонд оценочных средств (оценочные материалы) включает в себя контрольные задания и (или) вопросы, которые могут быть предложены обучающемуся в рамках текущего контроля успеваемости и промежуточной аттестации по дисциплине (модулю). Указанные контрольные задания и (или) вопросы позволяют оценить достижение обучающимся планируемых результатов обучения по дисциплине (модулю), установленных в соответствующей рабочей программе дисциплины (модуля), а также сформированность компетенций, установленных в соответствующей общей характеристике основной профессиональной образовательной программы.

Полные наименования компетенций представлены в общей характеристике основной профессиональной образовательной программы.

## **2. Оценочные средства (оценочные материалы) для проведения текущего контроля успеваемости обучающихся по дисциплине (модулю).**

### **2 семестр**

#### **Перечень контрольных заданий и (или) вопросов для оценки сформированности компетенции (ПК-21).**

1. Контрольный вопрос. Клетка как структурно-функциональная единица ткани. Определение. Общий план строения эукариотических клеток. Биологические мембраны клетки. Их строение химический состав и основные функции.

2. Контрольный вопрос Клетка как структурно-функциональная единица ткани. Определение. Общий план строения эукариотических клеток. Плазмолемма, её строение, химический состав и функции. Механизмы транспорта веществ через плазмолемму. эндоцитоз и экзоцитоз. Межклеточные соединения, их типы и структурно-функциональная характеристика.

3. Контрольный вопрос Клетка как структурно-функциональная единица ткани. Определение. Общий план строения эукариотических клеток. Цитоплазма. Общая морфофункциональная характеристика. Классификация органелл. Митохондрии, их структура и функции.

4. Контрольный вопрос Клетка как структурно-функциональная единица ткани. Определение. Общий план строения эукариотических клеток. Классификация органелл. Лизосомы. Их строение и функции, типы лизосом.

5. Контрольный вопрос Клетка как структурно-функциональная единица ткани. Определение. Общий план строения эукариотических клеток. Классификация органелл. Комплекс Гольджи, его строение и функции.

6. Контрольный вопрос Клетка как структурно-функциональная единица ткани. Определение. Общий план строения эукариотических клеток. Классификация органелл. Эдоплазматическая сеть, её разновидности, роль в процессах синтеза.

7. Контрольный вопрос Клетка как структурно-функциональная единица ткани. Определение. Общий план строения эукариотических клеток. Немембранные органеллы. Микроворсинки, реснички, жгутики.

8. Контрольный вопрос Клетка как структурно-функциональная единица ткани. Определение. Общий план строения эукариотических клеток. Цитоскелет клетки, его строение и функции. Включения их классификация, химическая и морфофункциональная характеристика, Физико-химические свойства гиалоплазмы. Её значение в жизнедеятельности клетки.

9. Контрольный вопрос Клетка как структурно-функциональная единица ткани. Определение. Общий план строения эукариотических клеток. Ядро. Его значение в жизнедеятельности клетки.

Основные компоненты и их структурно-функциональная характеристика. Эухроматин и гетерохроматин.

10. Контрольный вопрос Клетка как структурно-функциональная единица ткани. Определение. Общий план строения эукариотических клеток. Ядро. Его основные компоненты и их морфофункциональная характеристика. Ядрышко. Его строение и функция.

Половые клетки, их морфофункциональная характеристика. Сперматогенез и овогенез.

11. Контрольный вопрос Типы яйцеклеток и типы дробления у различных классов позвоночных.

12. Контрольный вопрос Этапы эмбриогенеза. Оплодотворения и его стадии.

13. Контрольный вопрос Гастрюляция и ее механизмы у различных классов позвоночных.

14. Контрольный вопрос Внезародышевые органы у птиц и млекопитающих.

15. Контрольный вопрос Этапы эмбриогенеза. Оплодотворение, дробление, строение бластулы человека. Характеристика процесса гастрюляции у человека.

16. Контрольный вопрос Характеристика процесса гастрюляции у человека. Формирование первичной полоски, первичного узелка и их производных у человека.

17. Контрольный вопрос Характеристика процесса гастрюляции у человека. Мезенхима дифференцировка ее производных.

18. Контрольный вопрос Дифференцировка зародышевых листков, образование осевого комплекса зачатков органов у человека. Мезодерма и дифференцировка ее производных.

19. Контрольный вопрос Дифференцировка зародышевых листков, образование осевого комплекса зачатков органов у человека. Эктодерма и дифференцировка ее производных.

20. Контрольный вопрос Дифференцировка зародышевых листков, образование осевого комплекса зачатков органов у человека. Эктодерма и дифференцировка ее производных.

#### Тесты:

1. Межклеточное соединение эпителиоцитов кишечника, при котором слои двух плазмолемм сближены до слияния их участков, называется:

- а) плотным запирающим
- б) простым
- в) щелевым
- г) десмосомой
- д) полудесмосомой

2. В составе клеточной мембраны из названных соединений могут входить все, кроме:

- а) фосфолипидов
- б) холестерина
- в) гликозаминогликанов
- г) белков-ферментов
- д) белков-переносчиков

3. Специфичность функций биологических мембран обеспечена:

- а) липидным составом
- б) поверхностным зарядом
- в) белками и углеводами
- г) рН среды
- д) насыщением среды кислородом

4. Пищеварительной вакуолью в животной клетке называют:

- а) пиноцитозный пузырек
- б) лизосому
- в) фагосому
- г) слившиеся фагосому с лизосомой
- д) остаточное тельце

5. Межклеточный контакт в виде площадки, где со стороны цитоплазмы имеются уплощенные зоны с фибриллами, называется:
- а) простым соединением
  - б) плотным соединением
  - в) десмосомой
  - г) нексусом
  - д) синапсом
6. межклеточный контакт, при котором в плазмолеммах имеются ионные каналы, называется:
- а) простым соединением
  - б) плотным соединением
  - в) десмосомой
  - г) щелевым соединением
  - д) синапсом
7. Общим для всех клеточных мембран является:
- а) липопротеидное строение
  - б) состав белков
  - в) состав липидов
  - г) одинаковый поверхностный электрический заряд
  - д) состав гликокаликса
8. межклеточный контакт, при котором плазмолеммы двух клеток сближены на расстоянии 15-20 нм. Называется:
- а) простым соединением
  - б) плотным соединением
  - в) десмосомой
  - г) нексусом
  - д) синапсом

Подберите соответствующие ответы (пары).

- |                                       |  |
|---------------------------------------|--|
| <b>Если клетку поместить...</b>       | <b>то она..</b>                        |
| 9. гипотонический раствор             | а) сморщится                           |
| 10. гипертонический раствор           | б) набухнет                            |
| 11. изотонический раствор             | в) не изменится                        |
| 12. концентрированный раствор соли    | г) выбросит ядро                       |
| 13. концентрированный раствор глюкозы | д) сформирует реснички и микроворсинки |

- |                             |   |
|-----------------------------|---|
| <b>Если клетка имеет...</b> | <b>то она..</b>   |
| 14. щеточную каемку         | а) пропускает через себя воду                           |
| 15. базальную складчатость  | б) способствует перемещению веществ у своей поверхности |
| 16. реснички                | в) всасывают вещества                                   |
| 17. десмосомы               | г) лежит в пласте клеток                                |
| 18. синаптические пузырьки  | д) передает нервный импульс                             |

### **Перечень контрольных заданий и (или) вопросов для оценки сформированности компетенции (ОПК-9).**

1. Контрольный вопрос Этапы эмбриогенеза. Оплодотворение, дробление, строение бластулы человека. Характеристика процесса гаструляции у человека.
2. Контрольный вопрос Характеристика процесса гаструляции у человека. Формирование первичной полоски, первичного узелка и их производных у человека.
3. Контрольный вопрос Характеристика процесса гаструляции у человека. Мезенхима дифференцировка ее производных.

4. Контрольный вопрос Дифференцировка зародышевых листков, образование осевого комплекса зачатков органов у человека. Мезодерма и дифференцировка ее производных.

5. Контрольный вопрос Дифференцировка зародышевых листков, образование осевого комплекса зачатков органов у человека. Эктодерма и дифференцировка ее производных.

6. Контрольный вопрос Дифференцировка зародышевых листков, образование осевого комплекса зачатков органов у человека. Эктодерма и дифференцировка ее производных.

7. Контрольный вопрос Понятие об эмбриональном и постнатальном гистогенезах и их механизмах.

8. Контрольный вопрос Типы плацент млекопитающих. Плацента человека, её развитие, строение, функции.

9. Контрольный вопрос Связь зародыша человека с материнским организмом на различных этапах эмбрионального развития. Характеристика трофобласта, хориона и плаценты человека.

10. Контрольный вопрос Амнион. Его формирование у птиц и человека, значение в жизнедеятельности плода.

11. Контрольный вопрос Желточный мешок. Его формирование у птиц и человека, значение в жизнедеятельности плода.

12. Контрольный вопрос Ткань, как один из уровней организации живого. Определение. Классификация. Понятие о клеточных популяциях. Понятие о диффероне. Стволовые клетки и их свойства.

13. Контрольный вопрос Ткань, как один из уровней организации живого. Определение. Классификация. Симпласты и межклеточное вещество как производные клетки. Детерминация и дифференцировка, их молекулярно-генетические основы.

классификации. Характеристика эпителиев различных типов. Микроворсики, реснички, их строение и функциональное значение. Базальная мембрана.

14. Контрольный вопрос Эндокринные железы. Их структурные компоненты. Их структурные компоненты. Классификация по строению и способам выработки и выведения секрета.

15. Контрольный вопрос Эндокринные железы. Отличия их строения и функции от строения и функции экзокринных желез.

16. Контрольный вопрос Покровный эпителий. Морфофункциональная характеристика, классификации. Характеристика эпителиев различных типов. Микроворсики, реснички, их строение и функциональное значение. Базальная мембрана.

17. Контрольный вопрос Эндокринные железы. Их структурные компоненты. Их структурные компоненты. Классификация по строению и способам выработки и выведения секрета.

18. Контрольный вопрос Эндокринные железы. Отличия их строения и функции от строения и функции экзокринных желез.

19. Контрольный вопрос Понятие о системе крови и её структурных компонентов. Кровь как ткань, её форменные элементы. Эритроциты, их количество, размеры, форма, строение, химический состав, функция продолжительность жизни. Морфология процессов старения эритроцитов. Геморетикулоциты.

20. Контрольный вопрос Понятие о системе крови и её структурных компонентов. Кровь как ткань, её форменные элементы. Тромбоциты, их количество, размеры, форма, строение, химический состав, функция продолжительность жизни. Гемограмма.

21. Контрольный вопрос Понятие о системе крови и её структурных компонентов. Кровь как ткань, её форменные элементы. Классификация лейкоцитов. Лейкоцитарная формула.

22. Контрольный вопрос Классификация лейкоцитов. Лейкоцитарная формула. Характеристика незеристых лимфоцитов. Лимфоциты, их размеры, строение, функции. Понятие о Т- и В-лимфоцитах и их функциях.

23. Контрольный вопрос Эмбриональный и постэмбриональный гемопоэз. Понятие о стволовых клетках крови, /СКК/, колониеобразующих единицах /КOE/ и коммитированных

клетках крови /полустволовых и унипотентных/. Гранулоцитопоз, его стадии. Изменения, происходящие в дифференцирующихся клетках в процессе формирования гранулоцита.

24. Контрольный вопрос Эмбриональный и постэмбриональный гемопоэз. Понятие о стволовых клетках крови, /СКК/, колониеобразующих единицах /КОЕ/ и коммитированных клетках крови /полустволовых и унипотентных/. Тромбоцитопоз, его стадии.

25. Контрольный вопрос Эмбриональный постэмбриональный гемопоэз. Понятие о колониеобразующих единицах /КОЕ/, стволовых клетках крови /СКК/ и коммитированных клетках крови.

#### Тесты:

1. Зародыш человека представлен амниотическим желточным пузырьками, окруженными хорионом, на сроке эмбрионального развития:

- а) 7 дней
- б) 14 дней
- в) 17 дней
- г) 21 день
- д) 32 дня

2. Из первичной эктодермы у зародыша человека образуются все зачатки, кроме:

- а) нервной трубки
- б) ганглиозной пластинки
- в) плакод
- г) кожной эктодермы
- д) парамезонефрального канала

3. Трофобласт у зародыша человека образуется в течение:

- а) дробления
- б) первой фазу гастрюляции
- в) второй фазы гастрюляции
- г) периода гисто- и органогенеза
- д) плодного периода

4. В составе плацентарного барьера человека входят все элементы, кроме:

- а) стенки гемокапилляров ворсин
- б) эмбриональной соединительной ткани
- в) цитотрофобласта
- г) симпластотрофобласта
- д) стенки гемокапилляров матки

5. Имплантация зародыша человека происходит на:

- а) 1-е сутки
- б) 3-4 сутки
- в) 6-7 сутки
- г) 10-14 сутки
- д) 12-21 сутки

6. Детерминация – это:

- а) увеличение количества клеток в эмбриогенезе
- б) определение пути развития клеток на генетической основе
- в) структурное изменение ДНК хромосом
- г) объединение клеток в систему для их специфического взаимодействия
- д) обновление клеточного состава тканей в постэмбриональном периоде

7. Процесс функциональной специализации клеток, сопровождающийся изменением их структуры и обусловленный активностью определенных генов, соответствует понятию:

- а) пролиферация
- б) детерминация
- в) дифференцировка

- г) метоплазия
- д) апоптоз

**8.** Понятию «цитодифференцировка» соответствуют совокупность процессов, в ходе которых:

- а) происходит объединение клеток в целостную систему
- б) в клетках возникают стойкие структурно-функциональные изменения, ведущие к их специализации
- в) между клетками возникают контакты, обеспечивающие их взаимодействие
- г) в теле эмбриона появляются тканевые зачатки
- д) наблюдаются реактивные изменения дифференцированных клеток и тканей

**9.** Дифферон составляют клетки:

- а) только стволовые
- б) стволовые и дифференцирующиеся
- в) только дифференцированные
- г) стволовые, дифференцирующиеся, зрелые
- д) дифференцирующиеся и зрелые

**10.** Эпителии имеют все признаки, кроме:

- а) пограничного положения
- б) базальной мембраны
- в) способности формировать пласт
- г) низкой способности к обновлению
- д) полярности эпителиоцитов

Определите, верны или неверны утверждения и связь между ними.

1. Погружение зародыша человека в слизистую оболочку матки происходит на 7-е сутки развития, потому что эта оболочка разрушается под действием ферментов децидуальных клеток.
2. Наличие в моче женщин хориального гонадотропина является признаком беременности, потому что после оплодотворения этот гормон секретируется клетками желтого тела яичника.
3. Амнион у человека состоит из внезародышевой эктодермы и внезародышевой мезодермы, потому что он образуется в результате смыкания амниотических складок.
4. Связь зародыша с хорионом осуществляется на ранних стадиях развития за счет амниотической ножки, потому что через нее сосуды зародыша прорастают к зародышу.
5. При беременности у матери происходят изменения интенсивности дыхания, уровня артериального давления, потому что находящиеся в эндометрии матки хемо-, механо- и терморецепторы воспринимают информацию о состоянии плода.
6. Поражение какого - либо органа матери ведет к нарушению развития одноименного органа плода, потому что организмы матери и плода генетически чужеродны.
7. У плода могут происходить изменения частоты сердцебиения, скорости кровотока, потому что рецепторы плода воспринимают сигналы об изменениях в организме матери.
8. Пупочные сосуды никогда не сдавливаются, потому что пупочный канатик состоит из студенистой соединительной ткани, содержащей большое количество гиалуроновой кислоты.



**Перечень контрольных заданий и (или) вопросов для оценки сформированности компетенции (ПК-21).**

1. Контрольный вопрос. Соединительные ткани. Их общая характеристика и классификация.
2. Контрольный вопрос. Хрящевые ткани. Их развитие, строение, функция. Рост и регенерация хряща.
3. Контрольный вопрос. Костные ткани. Морфофункциональная характеристика и классификация. Прямой и непрямо́й остеогенез. Регенерация и возрастные изменения.
4. Контрольный вопрос. Понятие об иммунной системе и её структурных компонентах. Классификация и характеристика иммуноцитов и их взаимодействие в реакциях гуморального и клеточного иммунитета. Т-лимфоциты, Разновидности Т-лимфоцитов и их функции. В-лимфоциты и плазматические клетки. Их формирование, морфология и функции. Антигеннезависимая и антигензависимая дифференцировка Т- и В- лимфоцитов.
5. Контрольный вопрос. Понятие об иммунной системе и её структурных компонентах. Классификация и характеристика иммуноцитов и их взаимодействие в реакциях гуморального и клеточного иммунитета. Роль макрофагов и тучных клеток в иммунных реакциях.
6. Контрольный вопрос. Понятие об иммунной системе и её структурных компонентах. Классификация и характеристика иммуноцитов и их взаимодействие в реакциях гуморального и клеточного иммунитета. Кооперация клеток. Понятие о медиаторах и регуляторах иммунных реакций. Лимфокины, монокины.
7. Контрольный вопрос. Мышечные ткани. Общая морфофункциональная характеристика. Классификация, источники развития, строение и функциональное значение. Регенерация мышечных тканей.
8. Контрольный вопрос. Мышечные ткани. Общая морфофункциональная характеристика. Классификация, источники развития. Гладкая мышечная ткань. Структурная организация разновидностей гладких мышечных тканей. Иннервация. Структурные основы сокращения гладких мышечных клеток.
9. Контрольный вопрос. Мышечные ткани. Общая морфофункциональная характеристика. Исчерченная /поперечнополосатая/ скелетная мышечная ткань. Структурно-функциональная единица исчерченной скелетной мышечной ткани. Структурно-функциональная единица исчерченной миофибриллы. Структурные основы сокращения мышечного волокна. Типы мышечных волокон.
10. Контрольный вопрос. Мышечные ткани. Общая морфофункциональная характеристика. Классификация, источники развития. Исчерченная скелетная мышечная ткань. Гистогенез, строение генерация. Строение мышцы как органа.
11. Контрольный вопрос. Мышечные ткани. Общая морфофункциональная характеристика. Классификация, источники развития. Исчерченная сердечная мышечная ткань. Структурно-функциональная характеристика. Типы сердечных миоцитов.
12. Контрольный вопрос. Нервная ткань. Морфофункциональная характеристика, источники развития. Классификация нейронов /морфологическая и функциональная/, структурно-функциональная характеристика нейронов.
13. Контрольный вопрос. Нервная ткань. Морфофункциональная характеристика, источники развития. Нервные волокна. Морфофункциональная характеристика миелиновых и безмиелиновых волокон. Миелинизация и регенерация нервных волокон.
14. Контрольный вопрос. Нервная ткань. Морфофункциональная характеристика, источники развития. Нейроглия центральной и периферической нервной системы, источник развития. Классификация. Строение и значение различных типов глии.
15. Контрольный вопрос. Нервная ткань. Морфофункциональная характеристика, источники развития. Рецепторные нервные окончания. Классификация, принципы строения. Нервно-мышечные и нервно-сухожильные соединения.

16. Контрольный вопрос. Нервная ткань. Морфофункциональная характеристика, источники развития. Эффекторные нервные окончания.

17. Контрольный вопрос. Нервная ткань. Морфофункциональная характеристика, источники развития. Синапсы. Классификация. Строение. Механизмы передачи нервного импульса в синапсах.

#### Тесты:

Выберете, при каком условии верно данное утверждение.

**1. Ткани – это частные системы организма:**

- 1) возникающие в ходе эволюционного развития
- 2) представляющие собой совокупность клеток и их производных
- 3) которые могут включать один или несколько клеточных дифферонов
- 4) специализированные на выполнении определенных функций

**2. Гистогенез – это совокупность процессов:**

- 1) размножения клеток
- 2) клеточной гибели
- 3) клеточной дифференцировки
- 4) межклеточных взаимодействий

**3. В ходе гистогенеза имеют место:**

- 1) избирательная активация генома клеток
- 2) клеточная пролиферация
- 3) специализация клеток
- 4) структурные изменения клеточного генома

**4. Понятию «дифференцировка» соответствует:**

- 1) возникновение фенотипических различий между клетками или группами клеток
- 2) индивидуальное развитие от зиготы до многоклеточного организма
- 3) процесс, ведущий к появлению в клетках специфических синтезов
- 4) последовательное изменение потомков одинаково детерминированных клеток

**5. Последовательные изменения фенотипа в ряду потомков одной детерминированной клетки – это:**

- 1) дифференцировка на тканевом уровне
- 2) временная дифференцировка
- 3) дивергентная дифференцировка
- 4) цитодифференцировка

**6. Эпигеномным называются свойства клеток, обусловленные:**

- 1) изменением структуры их генома
- 2) одинаковой структурой их генома
- 3) кратным уменьшением количества ДНК
- 4) дифференциальной активностью их генома

**7. Ткани можно классифицировать по:**

- 1) морфофункциональным признакам
- 2) пролиферативной активности клеток
- 3) их гистогенетическим свойствам
- 4) различиям в структуре клеточного генома

**8. Признаком стволовой клетки является способность к:**

- 1) самоподдержанию
- 2) делению
- 3) дифференцировки
- 4) выработке специфических белков

**9. Внутриклеточная регенерация как единственно возможный способ физиологического обновления характерна для:**

- 1) клеток железистого эпителия
- 2) мышечных клеток сердца
- 3) клеток крови
- 4) нервных клеток

**10. Гиперплазия – это:**

- 1) результат активации клеточной пролиферации
- 2) результат ускорения клеточной дифференцировки
- 3) увеличение числа клеток и ткани
- 4) увеличения объема клеток и их функций

**Перечень контрольных заданий и (или) вопросов для оценки сформированности компетенции (ОПК-9).**

1. Контрольный вопрос. Сердце. Общая морфофункциональная характеристика, источники развития. Строение оболочек сердца.
2. Контрольный вопрос. Сердце. Общая морфофункциональная характеристика. Источники развития. Миокард. Строение и гистофизиология проводящей системы сердца. Эндокринная функция миокарда предсердий.
3. Контрольный вопрос. Органы чувств. Общая морфофункциональная характеристика. Классификация органов чувств. Строение и гистология рецепторных клеток. Орган зрения и орган обоняния. Строение, развитие, Гистофизиология.
4. Контрольный вопрос. Органы чувств. Общая морфофункциональная характеристика. Классификация. Глаз. Источники развития и строение основных функциональных аппаратов глазного яблока.
5. Контрольный вопрос. Органы чувств. Классификация. Глаз. Строение сетчатой оболочки, её нейроны состав. Ультраструктура палочек и колбочек, их функция. Морфофункциональная характеристика, пигментного эпителия сетчатой оболочки. Адаптивные изменения сетчатки на свету и в темноте.
6. Контрольный вопрос. Органы чувств. Классификация. Строение и гистофизиология рецепторных клеток. Орган вкуса. Развитие, строение, функция.
7. Контрольный вопрос. Орган слуха. Развитие, строение функция. Цитофизиология рецепторных клеток спирального органа.
8. Контрольный вопрос. Орган равновесия. Развитие, строение, функция. Морфофункциональная характеристика слуховых пятен и слуховых гребешков. Цитофизиология сенсоэпителиальных /волосковых/ клеток .
9. Контрольный вопрос. Органы чувств. Классификация. Строение и гистофизиология рецепторных клеток. Орган обоняния. Развитие, строение, функция.
10. Контрольный вопрос. Эндокринная система. Морфофункциональная характеристика эндокринных желез. Классификация. Понятие о гормонах, клетках-мишенях и рецепторах к гормонам. Эпифиз. Источники развития, строение, функции. Место и роль эпифиза в эндокринной системе.
11. Контрольный вопрос. Эндокринная система. Морфофункциональная характеристика. Классификация. Гипоталамус. Нейросекреторные отделы. Строение: крупноклеточные и мелкоклеточные ядра, особенность организации и функции нейросекреторных клеток.
12. Контрольный вопрос. Эндокринные железы. Морфофункциональная характеристика эндокринных желез. Классификация. Гипоталамо-аденогипофизарная и гипоталамо-нейрогипофизарная системы. Строение и функциональное значение.

Тесты:

1. Секреторный компонент IgA в слизистой оболочке кишечника продуцируют:
  - а) лимфоциты
  - б) М-клетки

- в) макрофаги
  - г) эпителиоциты
  - д) плазмоциты
2. Лимфатические узелки лимфоузлов ограничены:
- а) однослойным плоским эпителием
  - б) ретикулоэндотелиальными клетками
  - в) базальной мембраной
  - г) коллагеновыми волокнами
  - д) дендритными клетками
3. Преимущественным местом расположения интердигitiрующих клеток в лимфоузлах являются:
- а) лимфатические узелки
  - б) мозговые тяжи
  - в) синусы
  - г) паракортикальная зона
  - д) область ворот
4. Т- и В-лимфоциты попадают в ткань лимфоузлов преимущественно из:
- а) артериол
  - б) гемокапилляров
  - в) посткапиллярных венул
  - г) приносящих лимфатических сосудов
  - д) лимфатических капилляров
5. При клеточном иммунитете эффекторными клетками являются:
- а) В-лимфоциты
  - б) Т-лимфоциты цитотоксические
  - в) Т-супрессоры
  - г) Т-хелперы
  - д) плазмоциты
6. Иммунный контроль и защита обеспечиваются:
- а) Т-лимфоцитами
  - б) В-лимфоцитами
  - в) макрофагами
  - г) плазмócитами
  - д) всеми названными клетками
7. Лимфатические узлы развиваются из:
- а) энтодермы
  - б) сомитов
  - в) мезенхимы
  - г) эктодермы
  - д) нефрогонадотома
8. Эмбриональным источником селезенки являются:
- а) мезенхима
  - б) эктодерма
  - в) кишечная энтодерма
  - г) сомиты
  - д) желточная энтодерма
9. Гипофизнезависимыми являются все эндокринные образования, кроме:

- а) околощитовидные железы
- б) glandулоцитов мужской гонады
- в) мозгового вещества надпочечника
- г) клеток островков поджелудочной железы
- д) парафолликулярных клеток щитовидной железы

10. Действие гормонов на клетки-мишени реализуется за счет:

- а) связывания с рецептором
- б) активации аденилатциклазы
- в) образования цАМФ из АТФ
- г) активации протеинкиназ
- д) всего комплексов процессов

### **3. Оценочные средства (оценочные материалы) для проведения промежуточной аттестации обучающихся по дисциплине (модулю)**

#### **2 семестр**

**Перечень контрольных заданий и (или) вопросов для оценки сформированности компетенции (ПК-21).**

1. Контрольный вопрос. Мышечные ткани. Общая морфофункциональная характеристика. Классификация, источники развития, строение и функциональное значение. Регенерация мышечных тканей.

2. Контрольный вопрос. Мышечные ткани. Общая морфофункциональная характеристика. Классификация, источники развития. Гладкая мышечная ткань. Структурная организация разновидностей гладких мышечных тканей. Иннервация. Структурные основы сокращения гладких мышечных клеток.

3. Контрольный вопрос. Мышечные ткани. Общая морфофункциональная характеристика. Исчерченная /поперечнополосатая/ скелетная мышечная ткань. Структурно-функциональная единица исчерченной скелетной мышечной ткани. Структурно-функциональная единица исчерченной миофибриллы. Структурные основы сокращения мышечного волокна. Типы мышечных волокон.

4. Контрольный вопрос. Мышечные ткани. Общая морфофункциональная характеристика. Классификация, источники развития. Исчерченная скелетная мышечная ткань. Гистогенез, строение генерация. Строение мышцы как органа.

5. Контрольный вопрос. Мышечные ткани. Общая морфофункциональная характеристика. Классификация, источники развития. Исчерченная сердечная мышечная ткань. Структурно-функциональная характеристика. Типы сердечных миоцитов.

6. Контрольный вопрос. Нервная ткань. Морфофункциональная характеристика, источники развития. Классификация нейронов /морфологическая и функциональная/, структурно-функциональная характеристика нейронов.

7. Контрольный вопрос. Нервная ткань. Морфофункциональная характеристика, источники развития. Нервные волокна. Морфофункциональная характеристика миелиновых и безмиелиновых волокон. Миелинизация и регенерация нервных волокон.

8. Контрольный вопрос. Нервная ткань. Морфофункциональная характеристика, источники развития. Нейроглия центральной и периферической нервной системы, источник развития. Классификация. Строение и значение различных типов глиоцитов.

9. Контрольный вопрос. Нервная ткань. Морфофункциональная характеристика, источники развития. Рецепторные нервные окончания. Классификация, принципы строения. Нервно-мышечные и нервно-сухожильные веретена.

10. Контрольный вопрос. Нервная ткань. Морфофункциональная характеристика, источники развития. Эффекторные нервные окончания.

11. Контрольный вопрос. Нервная ткань. Морфофункциональная характеристика, источники развития. Синапсы. Классификация. Строение. Механизмы передачи нервного импульса в синапсах.

12. Контрольный вопрос. Нервная система. Морфофункциональная характеристика. Источники развития. Понятие о сером и белом веществе и ядрах в центральной нервной системе. Строение периферических нервов. Чувствительные и автономные нервные узлы, особенности строения.

13. Контрольный вопрос. Кора больших полушарий. Морфофункциональная характеристика.

14. Контрольный вопрос. Мозжечок. Строение и функциональная характеристика. Нейронный состав коры мозжечка и межнейронные связи.

15. Контрольный вопрос. Сердечно-сосудистая система. Общая морфофункциональная характеристика. Классификация сосудов. Развитие, строение, взаимосвязь гемодинамических условий и строения сосудов.

16. Контрольный вопрос. Артерии. Морфофункциональная характеристика. Классификация, строение, развитие, функция артерий. Взаимосвязь строения артерий и гемодинамических условий. Возрастные изменения.

17. Контрольный вопрос. Сосуды микроциркуляторного русла. Морфофункциональная характеристика. Атериолы, капилляры, венулы. Строение и органоспецифичность капилляров. Особенности строения капилляров различных типов.

18. Контрольный вопрос. Сосуды микроциркуляторного русла. Морфофункциональная характеристика. Артериовенозные анастомозы. Классификация. Строение и функция различных типов анастомозов.

19. Контрольный вопрос. Вены. Морфофункциональная характеристика. Классификация. Строение, развитие функция вен. Взаимосвязь строения вен и гемодинамических условий. Отличие строения вен мышечного типа от артерий мышечного типа.

20. Контрольный вопрос. Понятие об иммунной системе и её структурных компонентах. Классификация и характеристика иммуноцитов и их взаимодействие в реакциях гуморального и клеточного иммунитета. Т-лимфоциты, Разновидности Т-лимфоцитов и их функции. В-лимфоциты и плазмочиты. Их формирование, морфология и функции. Антигеннезависимая и антигензависимая дифференцировка Т- и В- лимфоцитов.

21. Контрольный вопрос. Понятие об иммунной системе и её структурных компонентах. Классификация и характеристика иммуноцитов и их взаимодействие в реакциях гуморального и клеточного иммунитета. Роль макрофагов и тучных клеток в иммунных реакциях.

22. Контрольный вопрос. Лимфатические сосуды. Морфофункциональная характеристика. Строение и функция лимфатических капилляров и лимфатических сосудов.

23. Контрольный вопрос. Сердце. Общая морфофункциональная характеристика, источники развития. Строение оболочек сердца.

24. Контрольный вопрос. Сердце. Общая морфофункциональная характеристика. Источники развития. Миокард. Строение и гистофизиология проводящей системы сердца. Эндокринная функция миокарда предсердий.

25. Контрольный вопрос. Органы чувств. Общая морфофункциональная характеристика. Классификация органов чувств. Строение и гистология рецепторных клеток. Орган зрения и орган обоняния. Строение, развитие, Гистофизиология.

## Практические задания

1. Мезотелий сальника кролика

2. Многослойный плоский эпителий
3. Переходный эпителий мочевого пузыря
4. Простые трубчатые железы дна желудка
5. Кровь человека
6. Рыхлая соединительная ткань
7. Плотная соединительная ткань кожи пальца
8. Сухожилие, продольный разрез
9. Сухожилие, поперечный разрез
10. Эластическая связка, продольный разрез.
11. Гиалиновый хрящ
12. Эластический хрящ
13. Трубчатая кость (поперечный разрез)
14. Трубчатая кость (продольный разрез)
15. Гладкая мышечная ткань
16. Поперечно-полосатая мышечная ткань
17. Сердечная мышца
18. Волокна Пуркинье (атипичная мускулатура)
19. Мякотные нервные волокна (продольный срез)
20. Мякотные нервные волокна (поперечный срез)
21. Безмякотные нервные волокна
22. Мерцательный эпителий
23. Кора больших полушарий головного мозга

Тесты:

**1. Выберите один правильный ответ**

Из первичной эктодермы у зародыша человека образуются все зачатки, кроме:

- 1 – нервной трубки
- 2 – ганглиозной пластинки
- 3 – плакод
- 4 – кожной эктодермы
- 5 – парамезонефрального канала

**2. Выберите 3 правильных ответа**

В передней доле аденогипофиза синтезируются гормоны:

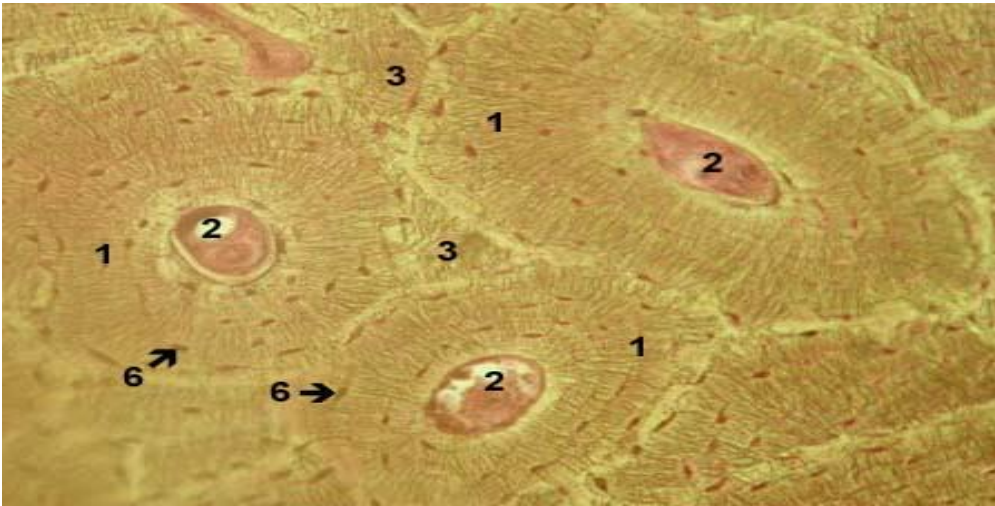
- 1 – соматотропин
- 2 – тирозин
- 3 – лактотропин
- 4 – адреналин
- 5 – антигонадотропин
- 6 – лютропин

**3. Подберите соответствующие ответы (пары) «источник развития – производные»:**

- |                             |                                 |
|-----------------------------|---------------------------------|
| 1. сомиты                   | а) гладкая мышечная ткань       |
| 2. нефрогонадотом           | б) скелетная мышечная ткань     |
| 3. спланхнотом              | в) эпителий матки               |
| 4. парамезонефральный канал | г) мышечная ткань сердца        |
| 5. мезенхима спланхнотомы   | д) эпителий семявыводящих путей |

**4. Область на рисунке Гаверсов канал остеона на рисунке обозначен цифрой:**

- А - 6  
Б - 1  
В - 2  
Г - 3



## 5. Упорядочение

Установите правильную последовательность основных этапов эмбриогенеза:

- 1 – 1-я фаза гастрюляции
- 2 – дробление
- 3 – оплодотворение
- 4 – 2-я фаза гастрюляции
- 5 - имплантация

### Перечень контрольных заданий и (или) вопросов для оценки сформированности компетенции (ОПК-9).

1. Контрольный вопрос. Пищеварительная трубка. Общий план строения. Желудок. Морфофункциональная характеристика. Особенности строения различных отделов. Гистофизиология желез. Иннервация и васкуляризация.

2. Контрольный вопрос. Пищеварительная трубка. Общий план строения. Тонкая кишка. Морфофункциональная характеристика. Источники развития. Иннервация и васкуляризация. Особенности строения различных отделов тонкого кишечника. Клетки эпителия ворсинок и крипт. Их морфология и функция. гистофизиология процесса всасывания.

3. Контрольный вопрос. Пищеварительная трубка. Общий план строения. Источники развития. Толстая кишка. Червеобразный отросток. Клетки эпителия толстого кишечника, в частности эндокринные.

4. Контрольный вопрос. Поджелудочная железа. Развитие. Строение экзо- и эндокринных частей их гистофизиология. Понятие о гастроэнтеропанкреатической /ГЭП/ эндокринной системе.

5. Контрольный вопрос. Печень. Морфофункциональная характеристика. Источники развития. Особенности кровоснабжения. Строение классической печеночной доли. Структурно-функциональная характеристика гепатоцитов, липоцитов и синусоидных гемокапилляров. Желчный пузырь, строение желчеотводящих путей.

6. Контрольный вопрос. Красный костный мозг. Развитие, строение. Характеристика постэмбрионального кроветворения в красном мозге. Взаимодействие стромальных и гемопоэтических элементов.

7. Контрольный вопрос. Органы кроветворения. Их классификация. Тимус. Источники развития, строения и функции. Взаимодействие эпителиальных и лимфоидных элементов. Эндокринная функция тимуса. Понятие о возрастной и акцидентальной инволюции тимуса.

8. Контрольный вопрос. Органы кроветворения и иммунопоэза. Классификация. Селезенка. Строение и функциональное значение. Особенности кровоснабжения. Эмбрионально и постэмбриональное кроветворение в селезенке. Т- и В-зоны.



9. Контрольный вопрос. Органы кроветворения и иммуноцитопоза. Классификация. Строение и функциональное значение лимфатических узлов и лимфоидных узелков слизистых оболочек различных органов. Участие лимфоидных органов в пролиферации, дифференцировке и созревании Т- и В- лимфоцитов.

9. Контрольный вопрос. Дыхательная система. Морфофункциональная характеристика. Источники развития. Воздухоносные пути. Строение и функции трахеи и бронхов различного калибра. Клеточный состав эпителия дыхательных путей.

10. Контрольный вопрос. Дыхательная система. Морфофункциональная характеристика. Источники развития. Легкие. Строение воздухоносных и респираторных отделов. Характеристика альвеолоцитов. Воздушно-кровяной барьер. Особенности кровоснабжения легкого.

11. Контрольный вопрос. Кожа. Её морфофункциональная характеристика. История развития. Строение кожи и её производных- потовых и сальных желез, волос, ногтей. Возрастные и половые особенности кожи.

12. Контрольный вопрос. Кожа её структурные компоненты и функциональное значение. Источники развития. Строение кожи подошв и ладоней. Процесс кератинизации и физиологической регенерации эпидермиса. Строение, происхождение и функции меланоцитов, клеток Лангерганса и клеток Меркеля. Рецепторный аппарат кожи.

13. Контрольный вопрос. Почки. Морфофункциональная характеристика, источники и основные этапы развития. Строение и особенности кровоснабжения, их разновидности, основные отделы, гистофизиология. Структурные основы эндокринной функции почек.

14. Контрольный вопрос. Мочевыводящие пути. Их морфофункциональная характеристика. Мочеточники, мочевой пузырь, мочеиспускательный канал. Источники их развития.

15. Контрольный вопрос. Яичко / семенник/, строение функция, эмбриональный и постэмбриональный гистогенез и его регуляция. Сперматогенез, его регуляция. Гематотестикулярный барьер и его роль в поддержании интратубулярного гомеостаза. Эндокринная функция яичка.

16. Контрольный вопрос. Придаток яичка, семенные пузырьки, предстательная железа, строение, функции.

17. Контрольный вопрос. Яичник. Строение, функции, эмбриональные и постэмбриональный гистогенез. Циклические изменения в яичнике в период половой зрелости и их гормональная регуляция. Эндокринная функция яичника. Возрастные изменения.

18. Контрольный вопрос. Матка, маточные трубы влагалище. Развитие, строение, функции. Циклические изменения органов женской половой системы и их гормональная регуляция.

19. Контрольный вопрос. Молочная железа. Развитие, морфофункциональная характеристика. Особенности строения лактирующей и нелактирующей молочной железы. Регуляция лактации.

### **Практическая часть:**

Стенка сердце человека.

1. Кожа
2. Кожа с волосом
3. Лёгкое
4. Трахея
5. Нитевидные сосочки языка
6. Небная миндалина
7. Околоушная железа человека
8. Подъязычная железа человека (смешанная)
9. Поперечный разрез верхней трети пищевода
10. Переход пищевода в желудок
11. Дно желудка
12. Пилорическая часть желудка
13. Двенадцатиперстная кишка

14. Тонкая кишка
15. Срез из толстой кишки.
16. Печень свиньи
17. Печень человека
18. Поджелудочная железа
19. Почка
20. Мочеточник
21. Мочевой пузырь.
22. Семенник
23. Придаток сенника
24. Предстательная железа
25. Яичник
26. Матка
27. Молочная железа
28. Сердечно сосудистый пучок
29. Спинномозговой узел

Тесты:

**1. В состав гематотестикулярного барьера входят:**

- а) оболочка извитых канальцев семенника;
- б) сустентоциты;
- в) стенка гемокапилляров;
- г) гландулоциты.

**2. Семявыводящие пути имеют оболочки:**

- а) адвентициальную;
- б) мышечную;
- в) слизистую;
- г) подслизистую.

**3. Оболочка извитых семенных канальцев образована:**

- а) базальной мембраной;
- б) миоидными клетками;
- в) волокнами соединительной ткани;
- г) сустентоцитами.

**4. При нарушении целостности гематотестикулярного барьера в семеннике происходит:**

- а) усиление сокращения канальцев;
- б) угнетение функций гландулоцитов;
- в) замедление сперматогенеза;
- г) аутоиммунное поражение сперматогенных клеток.

**5. В яичнике плода отсутствуют:**

- а) примордиальные фолликулы;
- б) желтые тела;
- в) атрезирующие фолликулы;
- г) кровеносные сосуды.

**6. В молочной железе тип секреции:**

- а) мерокриновый;
- б) микроапокриновый;
- в) макроапокриновый;
- г) голокриновый;
- д) эккриновый.

**7. Зрелые фолликулы в яичнике впервые появляются в период:**

- а) эмбриональном;

- б) климактерическом;
- в) старческом;
- г) репродуктивном;
- д) полового созревания.

**8. Яйценосный бугорок преовулярного фолликула содержит:**

- а) овоцит I порядка;
- б) зернистую оболочку;
- в) блестящую оболочку;
- г) текальную оболочку.

**9. В цикле развития желтого тела выделяют стадии:**

- а) пролиферации и васкуляризации;
- б) железистого метаморфоза
- в) расцвета
- г) регрессии

**10. В цитоплазме гландулоцитов семенника преобладают органеллы:**

- а) шероховатая ЭПС
- б) гладкая ЭПС
- в) лизосомы
- г) митохондрии с везикулярными кристами.

### **3 семестр**

**Перечень контрольных заданий и (или) вопросов для оценки сформированности компетенции (ПК-21).**

1. Контрольный вопрос. Поджелудочная железа. Развитие. Строение экзо- и эндокринных частей их гистофизиология. Понятие о гастроэнтеропанкреатической /ГЭП/ эндокринной системе.

2. Контрольный вопрос. Печень. Морфофункциональная характеристика. Источники развития. Особенности кровоснабжения. Строение классической печеночной доли. Структурно-функциональная характеристика гепатоцитов, липоцитов и синусоидных гемокапилляров. Желчный пузырь, строение желчеотводящих путей.

3. Контрольный вопрос. Красный костный мозг. Развитие, строение. Характеристика постэмбрионального кроветворения в красном мозге. Взаимодействие стромальных и гемопоэтических элементов.

4. Контрольный вопрос. Органы кроветворения. Их классификация. Тимус. Источники развития, строения и функции. Взаимодействие эпителиальных и лимфоидных элементов. Эндокринная функция тимуса. Понятие о возрастной и акцидентальной инволюции тимуса.

5. Контрольный вопрос. Органы кроветворения и иммунопоэза. Классификация. Селезенка. Строение и функциональное значение. Особенности кровоснабжения. Эмбрионально и постэмбриональное кроветворение в селезенке. Т- и В-зоны.

6. Контрольный вопрос. Органы кроветворения и иммуноцитопоеза. Классификация. Строение и функциональное значение лимфатических узлов и лимфоидных узелков слизистых оболочек различных органов. Участие лимфоидных органов в пролиферации, дифференцировке и созревании Т- и В- лимфоцитов.

7. Контрольный вопрос. Дыхательная система. Морфофункциональная характеристика. Источники развития. Воздухоносные пути. Строение и функции трахеи и бронхов различного калибра. Клеточный состав эпителия дыхательных путей.

8. Контрольный вопрос. Дыхательная система. Морфофункциональная характеристика. Источники развития. Легкие. Строение воздухоносных и респираторных отделов

9. Контрольный вопрос. Кожа. Её морфофункциональная характеристика. История развития. Строение кожи и её производных- потовых и сальных желез, волос, ногтей. Возрастные и половые особенности кожи.

10. Контрольный вопрос. Кожа её структурные компоненты и функциональное значение. Источники развития. Строение кожи подошв и ладоней. Процесс кератинизации и физиологической регенерации эпидермиса. Строение, происхождение и функции меланоцитов, клеток Лангерганса и клеток Меркеля. Рецепторный аппарат кожи.

11. Контрольный вопрос. Почки. Морфофункциональная характеристика, источники и основные этапы развития. Строение и особенности кровоснабжения, их разновидности, основные отделы, гистофизиология. Структурные основы эндокринной функции почек.

12. Контрольный вопрос. Мочеотводящие пути. Их морфофункциональная характеристика. Мочеточники, мочевой пузырь, мочеиспускательный канал. Источники их развития.

13. Контрольный вопрос. Яичко / семенник/, строение функция, эмбриональный и постэмбриональный гистогенез и его регуляция. Сперматогенез, его регуляция. Гематотестикулярный барьер и его роль в поддержании интратубулярного гомеостаза. Эндокринная функция яичка.

14. Контрольный вопрос. Придаток яичка, семенные пузырьки, предстательная железа, строение, функции.

15. Контрольный вопрос. Яичник. Строение, функции, эмбриональные и постэмбриональный гистогенез. Циклические изменения в яичнике в период половой зрелости и их гормональная регуляция. Эндокринная функция яичника. Возрастные изменения.

Определите, верны или неверны утверждения связь между ними.

1. У зародыша мужского пола семявыводящие пути развиваются из мезонефрального протока, а парамезонефральный атрофируется, потому что эмбриональный семенник вырабатывает гормоны.
2. Сперматоциты и сперматиды изолированы от иммунокомпетентных клеток, потому что сперматоциты и сперматиды – антигены для собственного организма.
3. В эмбриогенезе первичные половые клетки из энтодермы желточного мешка мигрируют в половые валики, потому что эпителий полового валика вырабатывает хемотаксические факторы.
4. Выстилка извитого семенного канальца называется эпителиальным сперматогенным пластом, потому что все клетки выстилки извитого семенного канальца эпителиальные.
5. Сперматогенез завершается индивидуализацией сперматозоидов, *потому что* сперматогенные клетки соединены цитоплазматическими мостиками в синцитий.
6. При интоксикациях, авитаминозах, действии ионизирующей радиации в первую очередь поражаются дифференцированные сперматогенные клетки, потому что sustentocytes наименее устойчивы к действию повреждающих агентов.
7. Мужские половые гормоны накапливаются и перераспределяются лимфой семенника, потому что эндотелий кровеносных капилляров семенника не имеет фенестр.
8. В процессе гематогенеза сперматогенные клетки перемещаются из базального в адлюминальный отсек канальца, потому что базальный отсек канальца доступен для высокомолекулярных белков крови.

Тесты:

1. Компоненты желудочного сока вырабатываются клетками желез желудка:

- а) париетальными;
  - б) главными;
  - в) мукоцитами;
  - г) гастринпродуцирующими.
2. Отличительными признаками тощей кишки являются:
- а) ворсинки;
  - б) сложные железы в собственной пластинке слизистой;
  - в) крипты;
  - г) ямки.
3. Печень выполняет ряд функций кроме:
- а) обезвреживание продуктов белкового обмена;
  - б) инактивации гормонов, биогенных аминов, лекарственных препаратов;
  - в) образование гликогена;
  - г) синтеза белков плазмы крови;
  - д) синтеза ферментов полостного пищеварения.
4. Слизистая оболочка желчного пузыря выстлана эпителием:
- а) многослойным с признаками ороговения;
  - б) переходным;
  - в) многорядным реснитчатым;
  - г) однослойным плоским;
  - д) однослойным призматическим каемчатым.
5. Для стенки червеобразного отростка характерно:
- а) наличие переходного эпителия в слизистой оболочке;
  - б) множество крипт и ворсинок;
  - в) отсутствие мышечной оболочки;
  - г) наличие желез в подслизистой оболочке;
  - д) наличие большого скопления лимфоидной ткани.

**Перечень контрольных заданий и (или) вопросов для оценки сформированности компетенции (ОПК-9).**

### **Практическая часть**

Зобная железа

1. Капилляры, артериолы, венулы
2. Аорта
3. Артерия мышечного типа
4. Бедренная вена
5. Стенка сердце человека.
6. Кожа
7. Кожа с волосом
8. Лёгкое
9. Трахея
10. Нитевидные сосочки языка
11. Небная миндалина
12. Околоушная железа человека
13. Подъязычная железа человека (смешанная)

14. Поперечный разрез верхней трети пищевода
15. Переход пищевода в желудок
16. Дно желудка
17. Пилорическая часть желудка
18. Двенадцатиперстная кишка
19. Тонкая кишка
20. Срез из толстой кишки.
21. Печень свиньи
22. Печень человека
23. Поджелудочная железа

Определите, верны или неверны утверждения и связь между ними:

1. Атипичные кардиомиоциты более чувствительны к недостатку кислорода, потому что в них более высокая активность ферментов аэробного дыхания.
2. В стенке кровеносных сосудов есть двигательные и нет чувствительных нервных окончаний, потому что внутренняя поверхность сосудов контактирует с внутренней средой организма — кровью.
3. Кардиомиоциты не способны к регенерации, потому что в миокарде есть клетки-сателлиты.
4. В кардиомиоцитах желудочков сердца хорошо развита агранулярная цитоплазматическая сеть, потому что в них синтезируется натрийуретический фактор
5. Нижняя полая вена относится к венам с сильным развитием мышечных элементов, потому что в наружной оболочке этой вены располагается большое количество гладких миоцитов.
6. В эндокарде отсутствуют кровеносные сосуды, потому что в состав эндокарда входят эндотелий, подэндотелиальный слой, мышечно-эластический слой и наружный соединительнотканый слой.
7. В предсердных миоцитах хорошо развиты гранулярная сеть и аппарат Гольджи, потому что эти клетки синтезируют натрийуретический фактор.
8. При гипоксии недостаток кислорода в первую очередь испытывают рабочие кардиомиоциты, потому что для них характерна высокая активность анаэробных ферментов.
9. В стенке лимфатических капилляров имеются строппные филаменты, потому что эти капилляры выполняют дренажную функцию.
10. Лимфатические ностканиллары выполняют дренажную функцию, потому что в них имеются клапаны.
11. Вены мышечного типа подразделяются на вены с сильным, средним и слабым развитием мышечных элементов, *потому что* во всех трех оболочках этих вен располагаются гладкие мышечные клетки.

Тесты:

1. Стенка лимфатического капилляра содержит:
  - 1) эндотелий
  - 2) базальную мембрану
  - 3) стройные филаменты
  - 4) перициты

2. Вещества, содержащиеся в секреторных гранулах предсердных кардиомиоцитов, участвуют в:

- 1) передаче возбуждения
- 2) регуляции тромбообразования
- 3) гликолизу и синтезу АТФ
- 4) регуляции артериального давления

3. В области вставочных дисков кардиомиоциты соединены с помощью:

- 1) десмосом
- 2) интердигитаций
- 3) нексусов
- 4) плотных контактов

4. Наиболее достоверными отличиями артерии от вены (обе мышечного типа) являются:

- 1) форма просвета
- 2) наличие внутренней эластической мембраны
- 3) наличие в просвете форменных элементов крови
- 4) относительная толщина средней и наружной оболочек

5. Возрастные изменения структуры стенки сердца сопровождаются:

- 1) увеличением количества соединительной ткани
- 2) снижением адренергической иннервации
- 3) накоплением адипоцитов
- 4) снижением холинергической иннервации

6. Для предсердных миоцитов, синтезирующих гормон, характерно наличие:

- 1) хорошо развитого комплекса Гольджи
- 2) хорошо развитой гранулярной сети
- 3) большого количества специфических гранул

хорошо развитой Т-системы

7. Для нижней полых вен характерно наличие:

- 1) продольно расположенных гладких миоцитов в подэндотелиальном слое
- 2) циркулярно расположенных гладких миоцитов в средней оболочке
- 3) продольно расположенных мощных пучков гладких миоцитов в наружной оболочке
- 4) клапанов

8. Для посткапиллярной вены характерно наличие:

- 1) эндотелия
- 2) подэндотелиального слоя
- 3) перицитов
- 4) гладких мышечных клеток

8. Стенка грудного лимфатического протока представлена:

- 1) эндотелием
- 2) подэндотелиальным слоем
- 3) циркулярными пучками гладких миоцитов в средней оболочке
- 4) большим количеством продольных пучков гладких миоцитов в адвентиции

9. В венах мышечного типа со слабым развитием мышечных элементов гладкие миоциты располагаются:

- 1) во всех трех оболочках равномерно
- 2) в наружной оболочке
- 3) во внутренней оболочке
- 4) в средней оболочке