

МИНОБРНАУКИ РОССИИ

Федеральное государственное бюджетное  
образовательное учреждение высшего образования  
«Тульский государственный университет»

Медицинский институт  
Кафедра «Внутренние болезни»

Утверждено на заседании кафедры  
«Внутренние болезни»  
«28» января 2020г., протокол № 6

Заведующий кафедрой

 О.Н. Борисова

**МЕТОДИЧЕСКИЕ УКАЗАНИЯ**  
**к самостоятельной работе**  
**по дисциплине (модулю)**  
**«Госпитальная терапия»**

**основной профессиональной образовательной программы**  
**высшего образования – программы специалитета**

по специальности  
**31.05.01 Лечебное дело**

со специализацией  
**Лечебное дело**

Форма(ы) обучения: очная

Идентификационный номер образовательной программы: 310501-01-20

Тула 2020 год

**Разработчик(и) методических указаний**

Борисова О.Н. заведующий кафедрой ВБ,  
д.м.н., доцент



---

Киняшева Н.Б. доцент каф. ВБ, к.м.н.



---



## **Содержание:**

### **1. Заболевание суставов**

1.1.Схема истории болезни	3
---------------------------	---

### **2.Болезни почек**

2.1.Острый гломерулонефрит	32
2.2.Хронический гломерулонефрит	36
2.3.Хронический пиелонефрит	40
2.4.Острая почечная недостаточность	55
2.5.Хроническая почечная недостаточность	60

### **3.Болезни органов дыхания**

3.1.Дифференциальный диагноз при болях в грудной клетке	66
3.2.Дифференциальный диагноз при диффузных поражениях легких	76
3.3.Дифференциальный диагноз при пневмонии	114
3.4.Дифференциальный диагноз при различных типах хронической легочной недостаточности	120
3.5.Дифференциальный диагноз при синдроме бронхиальной Обструкции	133
3.6.Дифференциальный диагноз при легочном инфильтрате	157
3.7.Дифференциальный диагноз тромбоэмболий	175

### **4.Болезни системы кровообращения**

4.1.Дифференциальный диагноз при аритмиях сердца	180
--	-----

### **5.Болезни системы пищеварения**

5.1.Дифференциальный диагноз при остром животе	234
--	-----

### **6.Болезни печени и желчных путей**

6.1.Дифференциальный диагноз при гепатомегалии	258
--	-----

### **7.Болезни системы крови**

7.1.Дифференциальный диагноз при анемических состояниях	269
---	-----

## **СХЕМА ИСТОРИИ БОЛЕЗНИ**

### ***I. ОБЩИЕ СВЕДЕНИЯ (АНКЕТНЫЕ ДАННЫЕ)***

1. Фамилия, имя, отчество
2. Возраст
3. Место работы
4. Должность
5. Домашний адрес
6. Дата поступления в клинику

### ***II. АНАМНЕЗ (ANAMNESIS)***

#### **1. Жалобы**

В связи с тем, что обследование больного студентом, как правило, по времени происходит позже его поступления в клинику, больной может и не предъявлять жалобы на момент осмотра. Поэтому при оформлении студенческой истории болезни следует описывать жалобы на момент поступления больного в клинику

Жалобы (при поступлении в клинику). Основные и второстепенные жалобы с их детализацией. К основным жалобам следует отнести те, которые являются важными симптомами данного заболевания и указывают в той или иной мере на локализацию процесса. К второстепенным жалобам относятся субъективные ощущения, указывающие лишь на наличие заболевания, но не специфичные для определенной болезни (общая слабость, озноб и т.д.), либо те жалобы, которые связаны с сопутствующим заболеванием.

Жалобы в зависимости от преимущественного поражения различных органов и систем могут быть следующими:

1. При заболеваниях, сопровождающихся поражением кожи и слизистых оболочек: зуд, боль, высыпания, изъязвления, кровоточивость и т.д.
2. При заболеваниях, сопровождающихся поражением лимфатических узлов: увеличение их размеров, локализация поражения, боли, нагноение и т.д.

3. При заболеваниях, сопровождающихся поражением мышц: боли (их локализация и связь с движениями), нарушение движения и т.д.

4. При поражении костей (позвоночник, ребра, грудина, трубчатые кости): боли (их локализация, характер и время появления).

5. При поражении суставов: боли (в покое или при движении, днем или ночью), нарушение функции, локализация поражения, чувство жара в суставах и т.д.

6. При заболеваниях органов дыхания: носовое дыхание (свободное, затрудненное), характер и количество отделяемого из носа (слизь, гной, кровь). Боли в области околоносовых пазух. Боли при разговоре и глотании. Изменения голоса. Боли в грудной клетке: локализация, характер, связь с дыханием и кашлем. Одышка, ее характер и условия возникновения. Удушье, время его появления, продолжительность, сопутствующие явления. Кашель (сухой, влажный), время его появления и продолжительность. Мокрота, ее отхождение, количество, свойства (примеси, слоистость). Кровохарканье, условия его появления.

7. При заболеваниях сердечно-сосудистой системы: боли за грудиной и в области сердца (точная локализация, характер, длительность, иррадиация, чем сопровождаются, причины и условия возникновения, успокаивающие влияния), одышка (степень выраженности, характер), сердцебиение, перебои в работе сердца, головные боли, головокружение, отеки, изменение диуреза.

8. При заболеваниях органов пищеварения: аппетит, вкус, запах изо рта, слюноотделение, жажда, жевание, глотание, изжога, отрыжка, тошнота, рвота (характер рвотных масс), время их возникновения и зависимость от количества и качества принятой пищи, боль (локализация, характер, сила, продолжительность, зависимость от времени приема пищи, от движения и физического напряжения, иррадиация, способы успокоения боли), вздутие живота, тяжесть, урчание, переливание, деятельность кишечника (стул), число дефекаций, те-незмы (ложные позывы), зуд в области заднего прохода,

геморрой, выпадение прямой кишки, отхождение газов, свойства испражнений (количество, консистенция, слизь, кровь), похудание.

9. При заболеваниях системы мочеотделения: боли в области поясницы и мочевого пузыря (их характер и иррадиация), учащение и болезненность мочеиспускания, количество и цвет мочи, отеки, головные боли.

10. При заболеваниях кроветворной и эндокринной систем: боли в костях, горле, повышение температуры, общая слабость, кровоточивость, увеличение лимфатических узлов, тяжесть в подреберьях, жажда, сухость во рту, повышение аппетита (булимия), учащенное мочеиспускание, зуд во влагалище, сердцебиение, похудание или ожирение, сонливость или бессонница, слабость в конечностях, потливость или сухость кожи.

## **2. История настоящего заболевания (*Anamnesis morbi*)**

Когда заболел, с чего началось заболевание (первые проявления). С чем связывает заболевание, возможные причины его возникновения (по мнению больного). Как развивалось заболевание до момента обследования больного. Последовательность, усиление, ослабление или исчезновение ранее возникших или появление новых симптомов заболевания. Куда обращался, где обследовался и чем лечился, какие ставились диагнозы, влияние проведенного лечения на течение болезни.

Описание настоящего ухудшения состояния (при каких обстоятельствах поступил в настоящее время в стационар).

## **3. Анамнез жизни (*Anamnesis vitae*)**

### **История жизни больного**

#### **Младенчество, детство, юность**

Место рождения, родился ли в срок, масса тела ребенка при рождении. Возраст родителей при рождении больного. Развитие в раннем детстве. Школьный период: в каком возрасте пошел в школу, как учился. Особенности развития в юношеском возрасте.

#### **Бытовой анамнез**

Условия жизни, начиная с детства. Жилище: теплое, сырое, холодное, светлое, его площадь и число живущих в нем, коммунальные услуги, этаж. Одежда и обувь. Питание на протяжении всей жизни: характер и полноценность пищи, регулярность приема пищи, употребление большого количества жидкости, поваренной соли, крепкого чая и т.д. Отдых, продолжительность и достаточность. Занятия физкультурой и спортом.

### **Трудовой анамнез**

С каких лет началась трудовая жизнь, профессия и условия труда на протяжении всей жизни. Имелись ли вредные условия труда и на протяжении какого времени.

### **Половой анамнез**

Период полового созревания. У женщин — время появления менструаций, их регулярность, болезненность, продолжительность. Сколько всего было беременностей и родов, искусственных аборт, самопроизвольных аборт (выкидышей). Масса детей при рождении. Климакс, время его появления и признаки.

### **Вредные привычки (привычные интоксикации)**

Курение, употребление алкоголя и алкогольных напитков, наркотиков (с каких лет, количество).

### **Перенесенные заболевания**

Какие заболевания перенес (начиная с детства), в каком возрасте и их последствия. Ранения, операции, контузии. Венерические заболевания.

Психические травмы. Отравления. Контакт с инфекционными больными (эпидемиологический анамнез). Имеется ли инвалидность, с какого времени и какой группы, как часто выдавался «Листок нетрудоспособности».

### **Аллергологический анамнез**

Наличие аллергических заболеваний (бронхиальная астма, крапивница, экзема и др.) в анамнезе у больного и его родственников. Предшествующее применение антибиотиков. Прививки. Повышенная чувствительность к лекар-



ствам, непереносимость пищевых продуктов. (При каких условиях появляется аллергическая реакция и в чем она выражается).

9. При заболеваниях системы мочеотделения: боли в области поясницы и мочевого пузыря (их характер и иррадиация), учащение и болезненность мочеиспускания, количество и цвет мочи, отеки, головные боли.

10. При заболеваниях кроветворной и эндокринной систем: боли в костях, горле, повышение температуры, общая слабость, кровоточивость, увеличение лимфатических узлов, тяжесть в подреберьях, жажда, сухость во рту, повышение аппетита (булимия), учащенное мочеиспускание, зуд во влагалище, сердцебиение, похудание или ожирение, сонливость или бессонница, слабость в конечностях, потливость или сухость кожи.

## **2. История настоящего заболевания (*Anamnesis morbi*)**

Когда заболел, с чего началось заболевание (первые проявления). С чем связывает заболевание, возможные причины его возникновения (по мнению больного). Как развивалось заболевание до момента обследования больного. Последовательность, усиление, ослабление или исчезновение ранее возникших или появление новых симптомов заболевания. Куда обращался, где обследовался и чем лечился, какие ставились диагнозы, влияние проведенного лечения на течение болезни.

Описание настоящего ухудшения состояния (при каких обстоятельствах поступил в настоящее время в стационар).

## **3. Анамнез жизни (*Anamnesis vitae*)**

### **История жизни больного**

#### **Младенчество, детство, юность**

Место рождения, родился ли в срок, масса тела ребенка при рождении. Возраст родителей при рождении больного. Развитие в раннем детстве. Школьный период: в каком возрасте пошел в школу, как учился. Особенности развития в юношеском возрасте.

#### **Бытовой анамнез**

Условия жизни, начиная с детства. Жилище: теплое, сырое, холодное, светлое, его площадь и число живущих в нем, коммунальные услуги, этаж. Одежда и обувь. Питание на протяжении всей жизни: характер и полноценность пищи, регулярность приема пищи, употребление большого количества жидкости, поваренной соли, крепкого чая и т.д. Отдых, продолжительность и достаточность. Занятия физкультурой и спортом.

### **Трудовой анамнез**

С каких лет началась трудовая жизнь, профессия и условия труда на протяжении всей жизни. Имелись ли вредные условия труда и на протяжении какого времени.

### **Половой анамнез**

Период полового созревания. У женщин — время появления менструаций, их регулярность, болезненность, продолжительность. Сколько всего было беременностей и родов, искусственных абортов, самопроизвольных абортов (выкидышей). Масса детей при рождении. Климакс, время его появления и признаки.

### **Вредные привычки (привычные интоксикации)**

Курение, употребление алкоголя и алкогольных напитков, наркотиков (с каких лет, количество).

### **Перенесенные заболевания**

Какие заболевания перенес (начиная с детства), в каком возрасте и их последствия. Ранения, операции, контузии. Венерические заболевания.

Психические травмы. Отравления. Контакт с инфекционными больными (эпидемиологический анамнез). Имеется ли инвалидность, с какого времени и какой группы, как часто выдавался «Листок нетрудоспособности».

### **Аллергологический анамнез**

Наличие аллергических заболеваний (бронхиальная астма, крапивница, экзема и др.) в анамнезе у больного и его родственников. Предшествующее применение антибиотиков. Прививки. Повышенная чувствительность к лекар-

ствам, непереносимость пищевых продуктов. (При каких условиях появляется аллергическая реакция и в чем она выражается).

### **3. Сердечно-сосудистая система**

#### **Исследование сердца**

**Осмотр** сердечной области: сердечный горб, видимая пульсация в области сердца, основания сердца, яремной ямки, подложечной области.

**Осмотр артерий и вен:** «пляска каротид», извитость артерий, наполнение и пульсация шейных вен в покое и при пробе Плеша.

**Пальпация:** верхушечный толчок, его локализация, распространенность, сила, высота, направление (выпячивающий, втягивающий), сердечный толчок, симптом «кошачьего мурлыканья» (fremissement cataire), его локализация и отношение к сердечному циклу.

**Перкуссия сердца:** границы относительной тупости сердца (правая, верхняя, левая), конфигурация тупости (нормальная, митральная, аортальная), размеры поперечника в см, ширина сосудистого пучка в см, границы абсолютной тупости сердца (правая, верхняя, левая).

**Аускультация сердца** (проводится по всем 6 точкам). Тоны сердца: громкость (нормальной громкости, усиленные, ослабленные), расщепление и раздвоение, III тон сердца. Наличие (или отсутствие) акцента II тона на основании сердца. Щелчок открытия митрального клапана (ритм перепела). Маятникообразный ритм, ритм галопа (пресистолический, протодиастолический). Шумы: локализация, отношение к фазам сердечного цикла, громкость, характер, тембр, продолжительность, направление проведения. Экстракардиальные шумы (шум трения перикарда, плевроперикардиальный шум).

#### **Исследование сосудов**

**Свойства пульса** на лучевых артериях. Синхронность, одинаковость выраженности пульса на обеих руках, частота, ритм, наполнение, напряжение, величина, скорость и высота пульса. Дефицит пульса. Капиллярный пульс на

обеих руках. Пальпация аорты (в яремной ямке, брюшной аорты), вен (венный пульс).

*Аускультация сосудов:* симптом волчка, шум Виноградова—Дюрозье, стенотические шумы на других артериях, симптом Куковерова--Сиротинина.

Артериальное давление на обеих руках и ногах (в мм рт. ст).

#### **4. Органы пищеварения**

Отметить наличие запаха изо рта (ацетона, мочевины, гнилостный).

*Осмотр:* полость рта (зубы, десны, язык, глотка и миндалины), живот - его конфигурация, окружность в см, состояние пупка, наличие расширенных подкожных вен, движение брюшной стенки при акте дыхания, наличие рубцов, грыжевых образований.

*Перкуссия:* характер перкуторного звука (тимпанический, притупленно-тимпанический), определение свободной жидкости в полости живота.

*Пальпация:* данные поверхностной пальпации — состояние мышц живота (тонус, напряжение мышц, расхождение прямых мышц живота, грыжа), болезненность при пальпации и ее локализация, симптом Щеткина-Блюмберга, шум плеска, флюктуация; данные глубокой пальпации живота глубокой методической скользящей пальпации по Образцову—Стражеско (прощупываемость кишечника, большой кривизны желудка, пальпируемость привратника, расположение, форма, подвижность, болезненность, урчание и т.д.), пальпация поджелудочной железы, болевые точки.

*Аускультация:* выслушивание кишечных шумов, определение нижней границы желудка методами перкуторной пальпации, аускульто-аффрикции.

#### **5. Печень и желчные пути**

*Осмотр:* выпячивание, деформация в области печени.

*Перкуссия:* размеры печеночной тупости по правой среднеключичной линии, срединной линии тела, левой реберной дуге (размеры печени по Курлову).

*Пальпация:* размеры печени, край, поверхность, консистенция, болезненность; желчный пузырь: его прощупываемость, болезненность, болевые симптомы холецистита.

## **6. Селезенка**

*Осмотр:* выпячивание, деформация в области селезенки.

*Перкуссия:* перкуторные границы селезенки.

*Пальпация:* размеры, консистенция, характер края и поверхности.

*Аускультация* (для выявления периспленита).

## **7. Мочевыводящая система**

*Осмотр области почек.*

*Пальпация почек, мочевого пузыря.* Болезненность при пальпации в области почек, симптом Пастернацкого.

*Перкуссия:* определение верхнего края мочевого пузыря.

## **8. Кроветворная, эндокринная и нервная системы (детально исследуются в соответствующих клиниках)**

## **IV. РЕЗУЛЬТАТЫ ЛАБОРАТОРНОГО И ИНСТРУМЕНТАЛЬНОГО ИССЛЕДОВАНИЯ БОЛЬНОГО**

## **V. ДИАГНОЗ И ЕГО ОБОСНОВАНИЕ**

## **VI. ПАТОГЕНЕЗ СИМПТОМОВ**

## **VII. ДИФФЕРЕНЦИАЛЬНЫЙ ДИАГНОЗ**

## **VIII. ОПРЕДЕЛЕНИЕ, ЭТИОЛОГИЯ И ПАТОГЕНЕЗ ОСНОВНОГО ЗАБОЛЕВАНИЯ. ОБЩИЕ ПРИНЦИПЫ ТЕРАПИИ С УКАЗАНИЕМ СОВРЕМЕННЫХ СХЕМ ЛЕЧЕНИЯ**

## **IX. ЛЕЧЕНИЕ КУРИРУЕМОГО ПАЦИЕНТА**

## **X. ДНЕВНИКИ КУРАЦИИ**

## **ОБРАЗЕЦ ИСТОРИИ БОЛЕЗНИ**

МИНИСТЕРСТВО ОБРАЗОВАНИЯ РОССИЙСКОЙ ФЕДЕРАЦИИ  
ТУЛЬСКИЙ ГОСУДАРСТВЕННЫЙ УНИВЕРСИТЕТ  
КАФЕДРА ВНУТРЕННИХ БОЛЕЗНЕЙ

### **ИСТОРИЯ БОЛЕЗНИ**

Выполнил: студент группы 930222.6

Иванов Дмитрий Анатольевич

Проверил: ассистент кафедры ВБ

Щербаков Денис Валериевич

Время курации с «09» сентября 2004г по  
«23» сентября 2004 года

Тула, 2004

## ***I. ОБЩИЕ СВЕДЕНИЯ (АНКЕТНЫЕ ДАННЫЕ)***

1. ФИО: Дергалева Надежда Борисовна
2. Возраст: 50 года
3. Место работы: Ясногорский молокозавод
4. Должность: экономист
5. Домашний адрес: г. Ясногорск, ул. Щербина, дом 6, кв. 3
6. Дата поступления в клинику 09.09.2004 года

## ***II. АНАМНЕЗ (ANAMNESIS)***

### ***1. Жалобы***

(при поступлении в клинику) на интенсивный приступообразный кашель до тошноты, усиливающийся в ночные и ранние утренние часы, сопровождающийся посинением губ, ощущение заложенности в грудной клетке, слышные на расстоянии хрипы, одышку при минимальной физической нагрузке, частые головные боли.

### ***2. История настоящего заболевания (Anamnesis morbi)***

В течение 8 лет страдает бронхиальной астмой. Заболевание началось в 1996 году, когда во время уборки дома (перебирала книги, хранившиеся в неостекленном стеллаже) появился приступообразный кашель, слышные на расстоянии хрипы, с которыми больная самостоятельно справиться не смогла. Врач вызванной бригады скорой помощи сделал внутривенную инъекцию препарата (какого больная не помнит), и кашель прекратился. В дальнейшем подобные приступы кашля, сопровождающиеся хрипами, возникали неоднократно при контакте с домашними животными, при уборке квартиры. Наиболее частыми приступы удушья становились весной во время цветения трав и во время сезонных ОРВИ.

Неоднократно находилась на стационарном лечении. Выявлена аллергия на перо подушки, домашнюю пыль. Выставлен диагноз «Атопическая бронхиальная астма. Бытовая аллергия к домашней пыли, перу подушки».



Обострения заболевания чаще в весенний период. Купируются в стационарных условиях таблетированными и ингаляционными стероидными препаратами и бронхоли-тиками. Последняя госпитализация в пульмонологическое отделение в апреле 2002 года. Выписана с улучшением, рекомендованы ингаляции препарата Бек-лоджет по 250мг 4 раза в день. Через 2 месяца после выписки больная самостоятельно отменила ингаляции противовоспалительных препаратов, при появлении сухого кашля пользовалась сальбутамолом по 1 - 2 вдоха.

Настоящее ухудшение в течение месяца, когда вновь появились вышеописанные жалобы. Лечение амбулаторно и в стационаре по месту жительства (бронхолитики, метилксантины) улучшения не принесло. Для уточнения диагноза и проведения базисной терапии пациентка госпитализирована в пульмонологическое отделение Тульской областной больницы.

### **3. Анамнез жизни (*Anamnesis vitae*)**

#### **История жизни больного**

##### **Младенчество, детство, юность**

Родилась в городе Ясногорск Тульской области, в срок от 1-ой беременности с массой тела при рождении 3150 г. Возраст отца при рождении дочери -29 лет, матери 25 лет. Вскармливалась грудью. Ходить начала в 1год, говорить в 1,5 года. С 7 лет пошла в школу, училась хорошо. От сверстников в умственном и физическом развитии не отставала.

##### **Бытовой анамнез**

Живет в частном доме со всеми коммунальными удобствами. Одежда и обувь соответствуют сезону, гигиеничные. Питание в течение жизни полноценное, регулярное. Диету не соблюдает. Отдыхает ежегодно. Спортom не занимается.

##### **Трудовой анамнез**

После окончания института с 25 лет работает экономистом на молочном комбинате. Работа не связана с производственными вредностями, но требует психоэмоционального напряжения.

### **Половой анамнез**

Менструации с 13 лет, регулярные, умеренно болезненные, продолжительность - 5 дней. Половая жизнь с 19 лет. Беременностей - 3, родов - 2, искусственных абортов - 1.

### **Вредные привычки (привычные интоксикации)**

Не курит, алкогольные напитки до 1 раза в месяц до ЮОг водки. Употребление красного вина провоцирует приступообразный кашель. Наркотические средства не употребляет.

### **Перенесенные заболевания**

У больной врожденный вывих бедра.

В возрасте 3 лет ветряная оспа. В возрасте 19 лет перенесла правостороннюю пневмонию (простудилась в колхозе). Лечилась стационарно. Получала антибиотики. Выписана с выздоровлением.

Венерических заболеваний не было. Переливаний крови не было.

### **Аллергологический анамнез**

У мамы бронхиальная астма. У детей пищевая аллергия на яйца, цитрусовые, мед, проявляется крапивницей. Бронхиальной астмой дети не страдают.

Лекарственные препараты переносит хорошо.

### **Семейный анамнез и наследственность**

Отец умер в возрасте 67 лет от рака желудка.

Мама страдает бронхиальной астмой, сахарным диабетом 2 типа. Получает сиофор и 10 Ед инсулина ежедневно. Ей 64 года.

Брат 40 лет практически здоров.

### **III. ДАННЫЕ ОБЪЕКТИВНОГО ИССЛЕДОВАНИЯ (*Status praesens*)**

#### **1. Общий осмотр**

Общее состояние средней тяжести, температура тела 36,4 °С.

Положение больного в постели активное.

Сознание ясное. Выражение лица не отражающее каких-либо болезненных процессов. Телосложение правильное, нормостенический тип конституции. Рост 160 см, масса тела — 76 кг. Нарушений осанки и походки не отмечается.

**Кожные покровы** бледно-розовой окраски. Умеренно выраженный цианоз губ. Кожа умеренной влажности, чистая, эластичность ее хорошая. Ногти не изменены.

**Подкожно-жировой слой** развит избыточно (толщина кожной складки на животе на уровне пупка — 5 см), распределен равномерно. Отеков нет. Щитовидная железа не увеличена.

**Лимфатические узлы** при осмотре не видны. При пальпации определяются подчелюстные лимфатические узлы, размером с горошину, эластической консистенции, безболезненные, не спаянные с окружающими тканями. Другие группы лимфатических узлов не пальпируются.

Общее развитие **мышечной системы** удовлетворительное. Болезненность при пальпации мышц отсутствует. Тонус мышц одинаков с обеих сторон. Мышечная сила удовлетворительная.

При обследовании **костей** черепа, грудной клетки, позвоночника, конечностей болезненность и деформации не отмечаются.

**Суставы** правильной конфигурации, безболезненные. Активные и пассивные движения в полном объеме.

#### **2. Органы дыхания**

##### **Осмотр:**

Носовое дыхание свободное. Форма носа не изменена.

Грудная клетка правильной конфигурации, нормостенического типа, без деформаций, симметричная. Тип дыхания — смешанный. Дыхание ритмичное. Частота дыхания — 25 минут. Дыхательные движения обеих сторон грудной клетки средние по глубине, равномерные и симметричные. Вспомогательная дыхательная мускулатура участвует в акте дыхания.

***Пальпация грудной клетки:***

Грудная клетка безболезненна при пальпации. Эластичность грудной клетки снижена. Голосовое дрожание одинаковое с обеих сторон.

***Перкуссия***

При сравнительной перкуссии легких выявляется ясный легочный звук.

Данные топографической перкуссии:

Высота стояния верхушек:

Спереди: справа — на 4 см выше уровня ключицы,

Слева — на 4 см выше уровня ключицы

Сзади: на уровне остистого отростка VII шейного позвонка

Ширина полей Кренига: справа — 6 см, слева — 6 см.

Нижние границы легких:

Топографические линии	Справа	Слева
Окологрудная	V межреберье	
Среднеключичная	VI ребро	
Передняя подмышечная	VII ребро	VII ребро
Средняя подмышечная	VIII ребро	VIII ребро
Задняя подмышечная	IX ребро	IX ребро
Лопаточная	X ребро	X ребро
Околопозвоночная	Остистый отросток XI грудного позвонка	Остистый отросток XI грудного позвонка

Подвижность нижних краев легких (в см)

Топографические линии	Справа	Слева
-----------------------	--------	-------

Среднеключичная	2	-
Средняя подмышечная	3	3
Лопаточная	2	2

### **Аускультация**

При аускультации над легкими на фоне жесткого дыхания выслушиваются сухие разнокалиберные хрипы, усиливающиеся при форсированном выдохе. Бронхофония не изменена, одинаковая с обеих сторон.

## **3. Сердечно-сосудистая система**

### **Исследование сердца**

#### ***Осмотр и пальпация***

Область сердца не изменена.

Верхушечный толчок не визуализируется, пальпируется в V межреберье, по левой среднеключичной линии, ограниченный, низкий, неусиленный, нерезистентный.

Сердечный толчок отсутствует.

#### ***Перкуссия сердца:***

Границы относительной тупости сердца:

правая - 1 см кнаружи от правого края грудины (в IV межреберье),

верхняя — на уровне 3-го межреберья,

левая — на уровне левой среднеключичной линии (в V межреберье).

Поперечник относительной тупости сердца:  $3+9=12$  см. Конфигурация сердца не изменена.

Границы абсолютной тупости сердца:

правая — левый край грудины,

верхняя - на уровне IV ребра,

левая — 1 см внутри от левой среднеключичной линии.

Поперечник абсолютной тупости сердца — 6 см.

Ширина сосудистого пучка — 6 см.

### ***Аускультация сердца***

Тоны сердца ясные. Частота сердечных сокращений - 102 в 1 минуту. Ритм сердечных сокращений правильный. Шумов нет.

### ***Исследование сосудов***

Пульс 102 удара в 1 минуту, ритмичный, удовлетворительного наполнения и напряжения, нормальной величины, одинаковый на обеих руках.

При аускультации артерий патологические изменения не выявлены.

Артериальное давление: на левой руке 150/100 мм рт.ст., на правой руке - 155/100 мм рт. ст.

При исследовании вен – без особенностей.

## **4. Органы пищеварения**

Запаха изо рта нет. Слизистая оболочка ротовой полости розовой окраски, миндалины не увеличены. Десны бледно-розового цвета, кариозных зубов нет.

Язык розовой окраски, влажный, чистый, сосочки выражены хорошо.

Живот увеличен за счет подкожно-жировой клетчатки, симметричен. Окружность живота на уровне пупка 100 см. Мышцы брюшной стенки участвуют в акте дыхания. При перкуссии живота определяется тимпанический звук.

При поверхностной пальпации живот мягкий, безболезненный. Симптом раздражения брюшины (Щеткина—Блюмберга) отрицательный.

*Сигмовидная кишка* пальпируется в левой подвздошной области на протяжении 12 см цилиндрической формы, диаметром 2,5 см, плотно-эластической консистенции, гладкая, подвижная, безболезненная, не урчащая.

*Слепая кишка* пальпируется в правой подвздошной области на протяжении 10 см цилиндрической формы, диаметром 4 см, плотноэластической консистенции, гладкая, подвижная, безболезненная, урчащая при пальпации.

Остальные отделы толстой кишки не пальпируются.

Методами перкуссии, глубокой пальпации, перкуторной пальпации и аускультации нижняя граница желудка определяется на 3,5 см выше пупка

*Малая кривизна желудка и привратник не пальпируются.*

*Поджелудочная железа не пальпируется.*

При аускультации живота выслушиваются перистальтические кишечные шумы.

При осмотре области селезенки выпячиваний и деформации нет. При перкуссии селезенки по X ребру — длинник 9 см, поперечник 4 см (между IX и XI ребрами).

## **5. Печень и желчные пути**

Выпячивания, деформации в области печени не выявляются.

Размеры печеночной тупости по Курлову:

по среднеключичной линии — 10 см

срединной линии тела — 9 см

по левой реберной дуге - 8 см

Печень пальпируется на 1 см ниже края правой реберной дуги на глубоком вдохе, край печени мягкий, острый, ровный, гладкий, безболезненный. Желчный пузырь не пальпируется.

## **6. Селезенка**

Селезенка не пальпируется.

## **7. Мочевыводящая система**

При осмотре области почек патологические изменения не выявляются.

Почки не пальпируются. Симптом Пастернацкого отрицательный с обеих сторон. Мочевой пузырь перкуторно не выступает над лобком, не пальпируется.

## **IV. РЕЗУЛЬТАТЫ ЛАБОРАТОРНОГО И ИНСТРУМЕНТАЛЬНОГО ИССЛЕДОВАНИЯ БОЛЬНОГО**

**Общий анализ крови:** Нб - 127 г/л, Ег -  $4,51 \cdot 10^{12}/л$ , СОЭ - 11 мм/ч, L -

9,5\* 10<sup>9</sup>/л, палочкоядерные нейтрофилы — 5 %, сегментоядерные нейтрофилы — 79 %, эозинофилы — 3 % , базофилы — 1 % , моноциты — 4 %, лимфоциты — 8 %.

**Общий анализ мочи:** относительная плотность — 1011, соломенно-желтого цвета, прозрачная, реакция мочи — кислая, белок отрицательный, лейкоциты - 1-2, эпителий плоский - 1-2 в поле зрения.

**Биохимическое исследование крови:** холестерин — 3,4 ммоль/л, креатинин 66 мкмоль/л.

**Электрокардиограмма.** Регулярный синусовый ритм с частотой 80 в минуту. Горизонтальное положение электрической оси сердца (<a = +20°).

**Рентгенография органов грудной клетки.** Легочные поля повышенной прозрачности. Очаговых и инфильтративных изменений нет. Синусы свободные. Сердце нормальной конфигурации. Признаки эмфиземы легких.

#### Аллергологическое обследование

Тест	N аллергена	Результат
<b>Контроль</b>		<b>Отр.</b>
Домашняя пыль	N286	+++
Клещ домашний	N225	Отр.
Перо	N13	++
<b>Пыльцевые аллергены</b>		
Береза	N1225	Отр.
Лещина	N3225	Отр.
Полынь	N225	Отр.
<b>Эпидермальные аллергены</b>		
Шерсть кошки	N14	Отр.
Шерсть собаки	N14	Отр.
<b>Пищевые аллергены</b>		
Яйцо целое		Отр.
Желток яйца		Отр.



Молоко коровье		Отр
Гистамин 1:10 000		+++

Результат: Выявлена аллергия к домашней пыли и перу.

### **Общий анализ мокроты**

А. Физические свойства:

**Цвет:** светло-желтый

**Консистенция:** вязкая

**Запах:** специфический

**Характер:** слизистый

## Б. Микроскопические свойства:

### Эпителий:

Плоский: в незначительном количестве;

Альвеолярный: макрофаги 0-8 в поле зрения;

Мерцательный: 0-2 в поле зрения;

Полиморфный: –

Лейкоциты 8-15 в поле зрения. Эритроциты –

Эозинофилы 2-7 в поле зрения

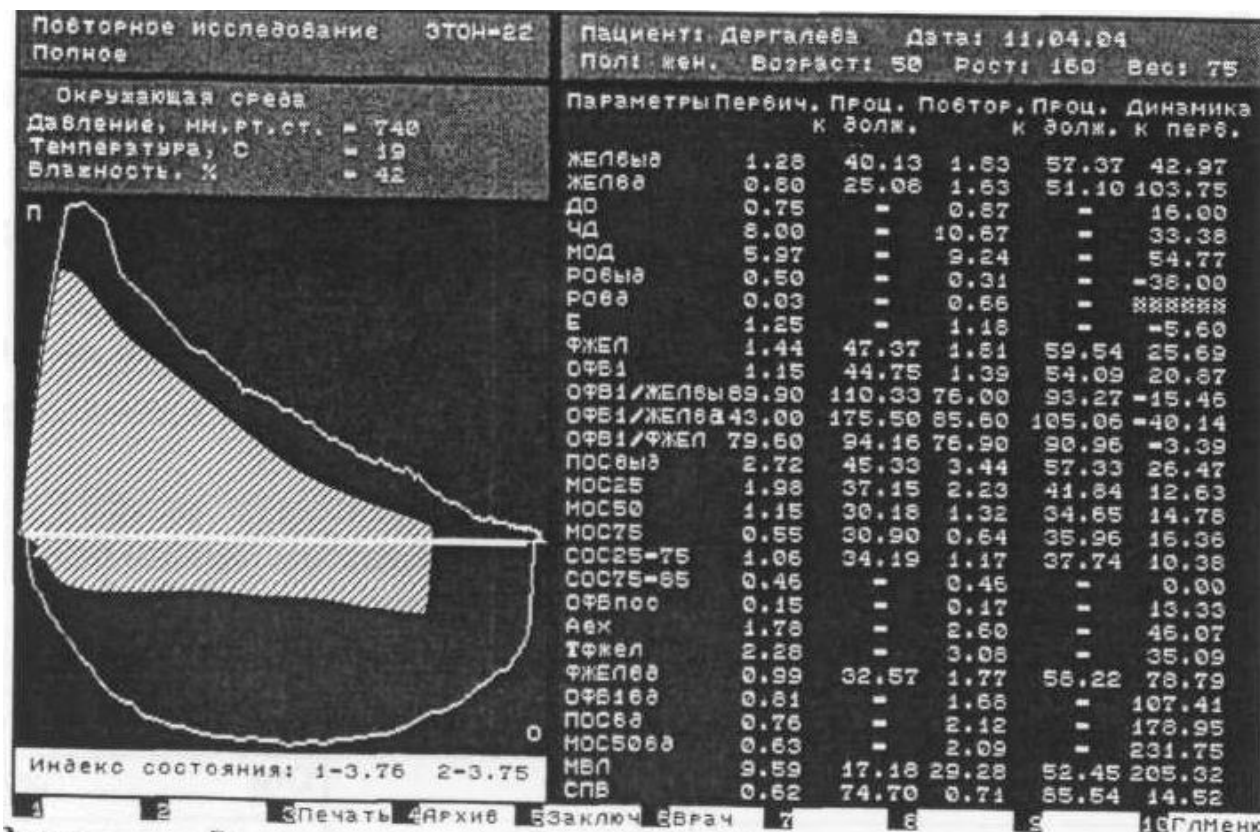
Спираль Куршмана найдены

Кристаллы Шарко-Лейдена –

Эластические волокна –

Палочки Коха не обнаружены

**Пневмотахограмма (серая область) + проба с беротеком (белый график).**



Заключение: резко выраженные нарушения ФВД с преобладанием признаков бронхообструктивного синдрома. Проба с беротеком положительная - прирост ОФВ1 21,61% к исходному.

признаков

## V. ДИАГНОЗ И ЕГО ОБОСНОВАНИЕ

**Диагноз: Бронхиальная астма, атопический вариант, средней степени тяжести, обострение. Бытовая аллергия к домашней пыли, перу подушки.**

Диагноз ставится на основании клинических признаков, подтверждается данными спирографического исследования функции внешнего дыхания и установлением аллергического характера воспаления.

Клинически на бронхиальную обструкцию указывают жалобы на интенсивный приступообразный кашель, хрипы в грудной клетке, одышка при нагрузке; участие в акте дыхания вспомогательной мускулатуры, выявление на фоне жесткого дыхания сухих разнокалиберных хрипов.

Выявленные спирографические признаки бронхообструктивного синдрома, а также обратимость бронхиальной обструкции при проведении пробы с бронхолитиком подтверждают диагноз бронхиальной астмы. Проба считается положительной (а обструкция бронхов обратимой) при приросте скоростных показателей более 15 % (в нашем случае 20,61 %).

Атопический вариант подтверждается положительными кожными пробами и содержанием большого числа эозинофилов в мокроте.

Средняя степень тяжести заболевания ставится на основании на основании частоты возникновения приступов удушья в ночные часы, снижения ОФВ<sub>1</sub> до 60 % от нормальных значений, плохого купирования приступов бронхолитиками, выраженного влияния обострения на физическую активность пациента.

Бытовая аллергия к домашней пыли, перу подушки выставлена на основании аллергологического обследования (кожного скарификационного теста).

## ***VI. ПАТОГЕНЕЗ СИМПТОМОВ (У КУРИРУЕМОГО ПАЦИЕНТА)***

1. Отмечаемый у пациента приступообразный кашель до тошноты, усиливающийся в ночные и ранние утренние часы, ощущение заложенности в грудной клетке, слышные на расстоянии хрипы, объясняется выраженным бронхообструктивным синдромом - повышением сопротивления дыхательных путей.
2. Одышка при минимальной физической нагрузке - проявление бронхопульмонального синдрома - объясняется снижением концентрации кислорода в периферической крови и усиленной работой дыхательной мускулатуры для преодоления дополнительного респираторного сопротивления.
3. Цианоз губ во время приступа удушья — проявление гипоксии. Увеличение концентрации восстановленного гемоглобина, имеющего темно-красный цвет придает губам, в которых богато развито капиллярное кровоснабжение темный оттенок.
4. Тахикардия, повышение артериального давления до 150/100 во время приступного периода - проявления кардиопульмонального синдрома. Это своеобразная компенсаторная реакция организма на гипоксию. Как правило, кардиопульмональный синдром купируется самостоятельно по мере стихания обострения.
5. Головная боль может быть вызвана гипоксией головного мозга.
6. Повышение концентрации эозинофилов в анализе крови и мокроте - признак аллергического характера воспаления.

## **VII. ДИФФЕРЕНЦИАЛЬНЫЙ ДИАГНОЗ**

Дифференциальный диагноз проводится с болезнями, проявляющимися бронхообструктивным синдромом неаллергической природы, такими как:

- хронический обструктивный бронхит (ХОБ);
- сердечная астма;
- истероидные нарушения дыхания (истероидная астма);
- механическая закупорка верхних дыхательных путей (обтурационная астма); а также с заболеваниями аллергической природы: полинозы.

В случае **ХОБ** бронхообструктивный синдром сохраняется стойко и не носит обратимого характера даже после курса терапии кортикостероидами, а в мокроте нет эозинофилов.

В случае **сердечной астмы**, возникающей как пароксизмальное проявление левожелудочковой недостаточности при ИБС, гипертонической болезни, пороках сердца и кардиомиопатиях характерны преимущественно ночные приступы удушья, часто аритмия, над задне-нижними отделами легких выслушиваются мелкопузырчатые хрипы, при прогрессировании состояния пенистая мокрота - отек легких. **В отличие от бронхиальной астмы затруднены обе фазы дыхания, нет явного опущения диафрагмы.**

При **истероидной астме** нет объективных признаков бронхообструктивного синдрома (сухие хрипы при аускультации и т.д.).

**Обтурационная астма** - симптомокомплекс удушья, в основе которого лежит механическое нарушение проходимости дыхательных путей вследствие опухоли, инородного тела, рубцового стеноза, аневризма аорты. Обтурационная астма характеризуется инспираторным характером одышки.

### ***VIII. ОПРЕДЕЛЕНИЕ, ЭТИОЛОГИЯ И ПАТОГЕНЕЗ ОСНОВНОГО ЗАБОЛЕВАНИЯ. ОБЩИЕ ПРИНЦИПЫ ТЕРАПИИ С УКАЗАНИЕМ СОВРЕМЕННЫХ СХЕМ ЛЕЧЕНИЯ***

**Определение.** Бронхиальная астма (БА) - хроническое, воспалительное заболевание дыхательных путей, в основе которого аллергическое повреждение различных структур трахеобронхиального дерева.

У лиц с повышенной чувствительностью подобное воспаление вызывает приступ удушья, кашель и свистящее дыхание особенно в ночные и предутренние часы.

**Главный отличительный симптом** — обратимая обструкция бронхов.

**Частота встречаемости** - 5-7 % взрослого населения России.

**Этиология.** Мультифакторное заболевание в основе которого увеличенный ответ (гиперреактивность бронхов) на широкий спектр раздражителей (иммунологических, инфекционных и т.д.)

Комплекс факторов способствующих развитию БА:

- **Предрасполагающие:** атопия (например, пищевая аллергия), наследственность.
- **Причинные:** сенсibilизируют дыхательных путей и вызывают заболевание (ингаляционные аллергены)
- **Усугубляющие** (курение, ОРЗ)
- **Триггеры** (факторы запуска): сами по себе не вызывают БА, но если заболевание уже развилось способны привести к ее обострению (холодный воздух, эмоции)

Также выделяют **экзогенные** и **эндогенные** факторы, вызывающие появление и обострение БА.

Определенное значение играют эозинофиллы мигрирующие в зону деструкции тучных клеток. Секретируемые ими белки повреждают эпителий бронхов. Все эти факторы определяют развитие гиперреактивности к триггерам.

**Приступ БА нельзя рассматривать только как бронхоспазм** (спазм гладких мышц бронхов), так как первичное звено в патогенезе - особая форма хронического серозно-дескваматозного персистирующего воспаления в бронхах, когда происходит повреждение клеток с выделением медиаторов, а затем отек стенки дыхательных путей, увеличение продукции мокроты.

**Классификация по МКБ-Х:** Традиционно выделяют 2 формы БА:

**Атопическую** (при выявлении сенсibilизации к неинфекционному аллергену)

**Инфекционно-аллергическую** (при выявлении сенсibilизации к инфекционному аллергену).

**По степени тяжести БА** делится так:

Легкая интермиттирующая	Симптомы < 2 раз в неделю ОФВ <sub>1</sub> > 80% от нормы Ночные симптомы < 2 раз в месяц
Легкая персистирующая	симптомы <1 раза в день Ночные симптомы > 2 раз в месяц
Средней степени (умеренная персистирующая)	симптомы каждый день 60%<ОФВ <sub>1</sub> <80% от нормы Обострения существенно влияют на физическую активность
Тяжелая	Резкое ограничение физической активности, частые ночные приступы, статусы.

Такое деление по степеням происходит до медикаментозного лечения. В противном случае степень тяжести устанавливается с учетом препаратов, которые принимает пациент для контроля проходимости дыхательных путей. Например, если пациент вынужден ежедневно ингалировать 1000мг будесонида и принимать 10 мг преднизолона в сутки,

степень тяжести будет оценена как тяжелая, даже при отсутствии ночных приступов и статусов.

### **По МКБ 10.**

**J45** БА (Исключается ХОБЛ, заболевания легких обусловленные воздействием экзогенных веществ - альвеолиты и т.д.)

**J45.0** Преимущественно атопическая БА (выявлен внешний аллерген)

**J45.1** Неаллергическая БА (эндогенная + аспириновый вариант)

**J45.8** Смешанная БА ( когда трудно установить форму)

**J45.9** БА неуточненная (поздно возникшая астма и др. случаи, когда трудно установить форму)

**J46** Астматический статус (острая тяжелая астма как временный диагноз)

Принципиально разделяют 2 формы БА:

**Экзогенная** (апопическая) когда установлен аллерген. Чаще возникает в детстве у детей с атопией (экзема, ринит)

**Эндогенная** (идеопатическая) Приступы возникают под действием внутренних стимулов (чаще это пневмония, ХБ, ОРЗ, не установлен аллерген, IgE-нормальные)

## ***IX. ЛЕЧЕНИЕ КУРИРУЕМОГО ПАЦИЕНТА***

1. **Преднизолон** в таблетках по 5 мг в суточной дозе 30 мг с постепенным снижением дозы до полной отмены и переходом на ингаляционные формы гормональных препаратов к 14 дню лечения.
2. **Бенакорт** 200мкг по 2 вдоха 2 раза в день постоянно.
3. **Преднизолон** 120мг внутривенно капельно на 200мл раствора NaCl<sub>0,9</sub> % 2 раза в сутки первые 5 дней лечения (до снятия признаков бронхообструктивного синдрома).
4. **Беротек** (фенотерол) по 1 мг 3 раза в день через небулайзер.
5. **Теопек** (теофиллин) по 0,3г 2 раза в день.



6. Массаж грудной клетки, дыхательная гимнастика, тренировка дыхательной мускулатуры с помощью тренажера ЭОЛ.

## ***X. ДНЕВНИКИ КУРАЦИИ***

10.09.04. (вторые сутки госпитализации) Ночью спала. В 5 часов утра развился приступ удушья, который больная купировала ингаляцией беротека из дозированного ингалятора. Сохраняется одышка при ходьбе по коридору.

Объективно состояние средней степени тяжести. ЧДД 20 в мин. В легких на фоне жесткого дыхания большое количество рассеянных сухих хрипов усиливающихся при форсированном выдохе. Тоны сердца ритмичные. ЧСС 90 в мин. АД 145/95 мм рт. ст. Живот мягкий, безболезненный.

15.09.04. (седьмые сутки госпитализации) Отмечает уменьшение кашля. Отходит умеренное количество светлой мокроты. Приступов удушья в предутренние часы не было 2 дня.

Объективно состояние удовлетворительное. ЧДД 18 в мин. В легких на фоне жесткого дыхания единичные сухие хрипы при форсированном выдохе.

Тоны сердца ритмичные. ЧСС 75 в мин. АД 130/80 мм рт. ст. Живот мягкий, безболезненный.

22.09.04. Приступов удушья нет. Одышка при физической нагрузке не беспокоит. Объективно состояние удовлетворительное. ЧДД 18 в мин. В легких жесткое дыхание. В легких на фоне жесткого дыхания единичные сухие хрипы при форсированном выдохе, исчезающие после ингаляции беротека. Тоны сердца ритмичные. ЧСС 70 в мин. АД 125/80 мм рт. ст. Живот мягкий, безболезненный.

## 1. Острый гломерулонефрит

### Актуальность темы.

Гломерулонефрит представляет собой двустороннее заболевание почек воспалительного характера с преимущественным поражением почечных клубочков и вовлечением в патологический процесс почечных канальцев, интерстициальной ткани и сосудов.

В широком понимании нефрит – это определение клинической группы иммуновоспалительных двусторонних диффузных поражений почек острого или хронического течения с вовлечением в процесс всех отделов нефрона, клубочков и сосудов его и интерстициальной ткани почек. В этой группе выделяются гломерулонефрит и интерстициальный нефрит.

Впервые нефрит описан и вошел в историю как «брайтова болезнь» R.Bright, нашедшим связь между протеинурией, водянкой (отеками) и гипертрофией сердца (гипертензивным синдромом). Под современным термином гломерулонефрит подразумевается та же «брайтова болезнь».

Схема гломерулонефритов (ГН), предложенная Б.И.Шулутко:

#### **I. Иммунокомплексный ГН:**

**1. Мезангиально (эндотелиально)-пролиферативный ГН (МзПГН)** – острый гломерулонефрит (ОГН), IgA-нефропатия (болезнь Берже), IgG-, IgM-мезангиальные нефриты

**2. Мембранозный гломерулонефрит (МбГН)**

**3. Мембранозно-пролиферативный гломерулонефрит (МБПГН)**

#### **II. ГН с антительным механизмом**

**1. Экстракапиллярный (быстро прогрессирующий) ГН**

**2. Синдром Гудпасчера**

Однако, синдром Гудпасчера системный (легочно-почечный синдром), относится к системным васкулитам и связан с появлением антител к базальной мембране клубочков.

ОГН, относится к МзПГН, который встречается в 60-70% всех случаев ГН. Средний возраст больных – 25 лет, одинаково часто у мужчин и женщин.

Встречается в последние годы редко. В этиологии – стрептококк группы А, имеющий нефритогенный антиген с вероятностью стимуляции аутоантигенной реактивности организма. Возможны также вирусы гепатита В, С, пневмококк, стафилококк, возбудители брюшного тифа, малярийный плазмодий, токсоплазмы, энтеровирусы и др., но точных доказательств нет.

**Патогенез** – иммунокомплексное воспаление, особенности которого: у 90% повышение IgG, IgM, у 93% – снижение комплемента крови, у 66% – криоглобулинемия с антителами к IgG и ЦИК.

**Морфологическая картина** – пролиферация мезангиальных и эндотелиальных клеток в клубочках, петли капилляров набухшие, стенки их утолщены, сужен просвет и подкапсульное пространство. Лейкоцитарная или пролиферативная реакции определяют формы ОГН – экссудативную или

пролиферативную. При электронной микроскопии – иммунные комплексы на наружной стороне базальной мембраны в виде «горбов».

### Клинические проявления

Выделяют две формы ОГН – эпидемическую и спорадическую. Эпидемическая практически всегда с выздоровлением, спорадическая – у 40% обнаруживается в дальнейшем хронический ГН, хотя трудно доказать, что это не начальный вариант первичного ХГН. Эпидемии описаны в первую мировую войну с охватом 100 000 человек, в Африке – до 1000, в 1993 г. в Северной Гвинее – у 583 детей аборигенов. Хороший эффект был от пенициллинотерапии. Смертельные исходы в прошлом – до 4%, у ослабленных до 20%. Сейчас – редко.

#### Типичные варианты ОГН по данным литературы:

1. *Развернутая форма или циклическая* (моча цвета мясных помоев, анурия, отеки, артериальная гипертензия, эклампсия – сейчас редко встречается, быстрая динамика, заканчивается полным выздоровлением)

2. *Затянувшегося течения* – (постепенное развитие с медленным нарастанием отеков до анасарки, незначительностью АГ и гематурии, клинико-лабораторно – нефротический синдром. Течение 6–12 мес., переход в ХГН). Некоторые клиницисты относят эту форму к первичной симптоматике начальной стадии ХГН.

3. *Олигосимптомная форма* (только мочевого синдром, или сочетание его с ноющими болями в поясничной области, пастозностью лица)

ОГН никогда не начинается во время пика инфекции!

### Диагностика

Начало болезни через 2–3 недели после возникновения стрептококковой инфекции (ангины, острого респираторного заболевания)

Клинически – слабость, жажда, полиурия, головная боль, одышка, тошнота, рвота, боли в пояснице, отеки, мутная моча в виде «мясных помоев».

Рост титра антистрептолизина-О и уменьшение комплемента (преимущественно 3 фракции) при лабораторном исследовании. Уменьшение комплемента – патогномонично для ОГН! Рано снижается клубочковая фильтрация. Отеки и АГ регрессируют за 10–15 дней, мочевого синдром сохраняется более 2 месяцев, но в динамике – регрессирует.

Остронефритическая эклампсия характеризуется быстрым началом с головных интенсивных болей, ухудшения зрения, потери сознания, появления тонических, затем клонических судорог.

#### Дифференциальная диагностика:

– при ХГН в первые дни инфекционного процесса возникает симптоматика, нет цикличности, нет снижения комплемента, имеется нарушение концентрации (гипостенурия) на поздних этапах в ряде случаев, нет роста титра АСЛО;

– при инфекционно-токсическом поражении почек, остром постинфекционном ГН, (при пневмониях, других инфекциях в их разгар) никогда не бывает, кроме мочевого синдрома, повышения АД, отеков, к моменту разгара ОГН симптоматика токсического поражения почек регрессирует, зависит симптоматика от степени тяжести основной инфекции, чего нет при ОГН, нет роста титра АСЛО и снижения комплемента.

Существует термин «острый нефритический синдром» (Дж.Камерон, 1979) – признаки ГН без выделения острый или хронический: изменения мочи впервые возникшие, или в связи с заболеванием почек, отеки и АГ, – только для поликлинических врачей не имеющих лабораторной базы как диагноз для направления в стационар.

## **Лечение**

### Общие принципы:

Госпитализация при всех формах ОГН. Строгий постельный режим при выраженных отеках, высоком АД, изменениях мочи – до улучшения состояния, увеличения диуреза, схождения отеков, снижения АД, улучшения анализов мочи.

### Лечебное питание:

С первых дней бессолевая диета 7а, бессолевой хлеб, ограничение животного белка, молочно-растительный вариант пищи. Принятая жидкость должна соответствовать выделенной. В олигурической стадии ОГН прием жидкости должен на 500 мл превышать величину суточного диуреза. В неделю 1–2 разгрузочных дня. При улучшении – стол 7, гипохлоридная диета. При нефротическом синдроме – животный белок (творог, отварное мясо) в расчете 1 г/кг массы тела. Витаминизация пищи – аскорбиновая кислота, рутин. При осложнении ОПН – диета Борста (100 г сливочного масла, 100 г сахара, 6–8 г крахмала, кофе (энергетическая ценность 1000 ккал), готовится в виде киселя, 200–400 г 1–2 дня. При лечении ГКС – белок увеличить на 10-15%, жира – на 10%, богатые калием продукты.

### Антибактериальная терапия:

Недоказанность пользы антибиотиков при ОГН, тем не менее не препятствует проведению санации активных очагов инфекции пенициллином до 1 млн ЕД/сут в течение 7–10 дней или полусинтетические пенициллины в обычных дозах (ампиокс, оксациллин, цефамизин).

Нельзя применять сульфаниламиды, нитрофураны, уротропин, нефротоксические антибиотики (аминогликозиды, тетрациклины и др.) !!!

### Антиагрегантная и антикоагулянтная терапия:

При отсутствии нефротического синдрома, артериальной гипертензии – ограничиться тренталом, комплаином, курантилом, персантином – дипиридамолом по 400–600 мг/сутки, глюконатом кальция.

При затянувшемся течении ОГН, развитии острой почечной недостаточности – гепарин 20 000–30 000 ЕД/сут в/венно или в/мышечно 3–4 раза за сутки, до 1 мес. Если антикоагулянтная терапия осложняется почечным кровотечением – вводить эпислон-аминокапроновую кислоту в/венно капельно

100 мл 1–2 раза в сутки, контрикал 10 000–60 000 ЕД в/венно струйно медленно или капельно.

Гипотензивная терапия:

При высоком АД – гипотензивные и салуретики. При выраженных отеках и олигурии – мочегонные (лазикс, фуросемид, гипотиазид, бринальдикс) в средних дозах 1–2 раза в неделю, верошпирон – для усиления эффекта.

Глюкокортикостероидная терапия:

При нефротическом синдроме – глюкокортикоиды (преднизолон, триамсинолон, дексаметазон) в дозе 60 мг/сутки в течение 1–1,5 мес со снижением. При циклической форме ОГН с высоким АД и при латентной форме с назначением ГКС – не спешить.

Гемодилюция:

При гипопротеемии выраженной – плазма, альбумин, реоплиглюкин

Лечение сердечной недостаточности, эклампсии:

При осложнении острой сердечной недостаточностью – строфантин, фуросемид, эуфиллин. При ОПН – лазикс до 300–1000 мг в/венно, гемодиализ.

При эклампсии – в/венно глюкоза, сульфат магния, седуксен, фуросемид, хлоралгидрат, спинномозговая пункция.

При ОГН **не делать** – контрастную рентгенографию, цистоскопию.

В поликлинике:

Диспансерный учет – 2 года, первые 6 мес. осмотр 1 раз в мес, 1,5 года – 1 раз в 3 мес., При отсутствии клинико-лабораторных изменений через 2 года – снять с учета. Женщинам в течение 2 лет воздерживаться от беременности.

## 2. Хронический гломерулонефрит

**Этиология.** Генетический компонент: повторяемость в семьях, изменения в X хромосоме при синдроме Альпорта, геномный полиморфизм HLA-DQ при мембранозном ГН, специфический кариотип при ГН, ассоциация ХГ с отдельными локусами HLA-системы (Каржанова Л.К., 1994, 1995), прогностическая значимость определенных HLA-антигенов. На 33 нефрологическом конгрессе в 1996 г. приведены факты связи ХГ с конкретным фенотипом HLA-системы (при мембранозном ГН – повышение частоты DRB1\*0301 аллелей).

В **патогенезе ХГ** иммунологический компонент – при пассивном заносе в клубочек иммунных комплексов (ИК) и их осаждение, и – реагирование антител в крови со структурным антигеном, или с «пусковым» экзогенным или негломерулярным аутологичным антигеном.

Инициаторы и медиаторы повреждения клубочков:

### *1. Клеточные*

- макрофаги и моноциты
- лимфоциты
- тромбоциты
- гистамин

### *2. Внеклеточные*

- антитела
- комплемент
- фибриноген
- кинины, простагландины
- интерлейкины (ИЛ1, ИЛ2)
- туморнекротизирующий фактор (ТНФ)
- свободные радикалы

Классификация В.В.Серова (морфологическая):

### **1. Мезангиальный ГН**

– мезангиопролиферативный ГН (МзПГН): расширение мезангия, утолщение и удвоение базальных мембран, лапчатый вид фибропластически измененных клубочков

– мембранопролиферативный ГН (МбПГН): пролиферация мезангиальных клеток с утолщением и расщеплением стенок капилляров, двухконтурность базальных мембран капилляров клубочков при окраске по Шиффу, импрегнации серебром

**2. Мембранозный ГН (МбГН):** диффузное утолщение стенок капилляров, уменьшение клеток клубочка, «пунктирность» и «шипики» базальных мембран капилляров при импрегнации серебром, в поздних стадиях – удвоение базальных мембран, IgG и C3 фракции комплемента, реже IgM, IgA и фибрин – при иммуногистохимическом исследовании

**3. Минимальные изменения клубочков (липоидный нефроз):** нет изменений при светооптическом исследовании, только при электронной микроскопии – малые отростки эпителиев сливаются на всем протяжении гломерулярных капилляров, мембрана интактна, но через несколько лет – утолщается, увеличивается число мезангиальных клеток и матрикс (Клинически – у детей 3 лет, НС, доброкачественно течет, терапия гепарином, ГКС)

**4. Фибропластический (склерозирующий) ГН:** склероз капиллярных петель клубочка, синехии сосудистых долек с капсулой, фиброэпителиальные и фиброзные полулуния, утолщение и склероз капсулы, дистрофия эпителия канальцев, их атрофия и коллапс, соединительнотканное замещение

Клинические варианты:

- латентный (дифференцировать с хр. пиелонефритом, амилоидозом, подагрической почкой);
- гематурический (дифференцировать с почечнокаменной болезнью, туберкулезом, опухолью, инфарктом почки, нарушением венозного оттока);
- нефротический (дифференцировать с амилоидозом почек);
- гипертонический (дифференцировать с эссенциальной АГ, реноваскулярной гипертензией);
- смешанный.

### **МЕМБРАНОЗНЫЙ ГН**

Может на фоне опухолей (неопластический ГН), инфекций (вирус гепатита В, сифилис), саркоидоза, применения лекарственных препаратов (золото, каптоприл, ртутьсодержащие, Д-пеницилламин, НПВП)

Субэпителиально – электронно-плотные депозиты (иммунные комплексы), часто сопутствует иммунодефицит, снижен синтез Ig, лимфопения.

У 1,5 % пациентов с ГН, начальный клинический признак – неселективная протеинурия, у 70 % – нефротический синдром (НС), микрогематурия у 45%, С3-фракция комплемента в норме, спонтанные ремиссии – у 23 % полные, у 15 % неполные.

### **МЕМБРАНОЗНО-ПРОЛИФЕРАТИВНЫЙ ГН (классический брайтов нефрит)**

Женщины в 1,5 раза чаще мужчин болеют, начало в детстве, в возрасте 17–26 лет.

Наиболее типичен, поражаются все структуры клубочка, морфологически – диффузные и очаговые утолщения стенок капилляров клубочка, пролиферация мезангия, спаечный процесс, исход – сморщивание клубочка.

Клинически – все: нефритический синдром – у 17,5 %, быстро прогрессирующий нефрит – у 2 %, рецидивы гематурии – у 7,5 %, хронический нефритический синдром – у 41,6 %, НС – у 31,4 %. Уменьшение комплемента – у 90% больных.

У 60 % – прогрессирующее течение, ремиссии – у 40 %. Диагностика трудна на начальных стадиях.

### **НЕФРИТ С АНТИТЕЛЬНЫМ МЕХАНИЗМОМ (БЫСТРОПРОГРЕССИРУЮЩИЙ)**

Клубочки с полулуниями более 50 % (от 50 до 80 %) – в материалах Бостонского форума в 1987 г. При обнаружении антител к базальной мембране (чаще при синдроме Гудпасчера), встречается редко (1 % от всех ГН), мужчины болеют в 4 раза чаще женщин, возраст 30–40 лет. Образование полулуний – реакция на выход сквозь порозную стенку капилляра клубочка фибрина. Чаще при МБПГН. Но антитела против ГБН могут и без образования иммунных комплексов повреждать клубочковый фильтр с провокацией неселективной протеинурии. Полулуния – состоят из макрофагов, фибрина, фибронектина и IV типа коллагена, более 30 % клеток полулуний – из крови.

Клинически – острое начало, олигурия, макрогематурия, массивная протеинурия, НС в 30 % случаев, АГ, почечная недостаточность. Экстраренальные симптомы – потеря массы тела, лихорадка, артралгии, сыпь, тромботическая микроангиопатия (гемолитическая анемия клинически).

### **ЛЕЧЕНИЕ**

Патогенетическая терапия: иммуносупрессия (ГКС, цитостатики, плазмаферез, антилимфоцитарная сыворотка, дренаж ГЛП).

Противовоспалительная терапия: НПВП (индометацин, бруфен, метиндол).

Антикоагулянтная терапия: гепарин, фенилин.

Антиагрегантная терапия: дипиридамол (курантил)

4-аминохинолины: резохин, делагил, плаквенил

Диета, режим, ограничение поваренной соли до 3 г/сутки, иногда заменяя обычную воду дистиллированной. При НС – мощные диуретики.

***При БПГН (антительном):***

– пульс-терапия метилпреднизолоном – 1200 мг/сутки в течение 4 дней, затем через 1 мес – повторить;

– альтернатива – пульс-терапия цитостатиками: циклофосфамид 10–20 мг/кг веса тела внутривенно каждые 3–4 недели;

– плазмаферез– удаление ЦИК, АТ к ГБМ, медиаторов воспаления (комплемента, факторов свертывания), замена 4 л плазмы 1 раз в 1–4 недели;

– ультрафильтрация, гемосорбция;

– при АГ – ингибиторы АПФ: каптоприл 50–100 мг/сутки, престариум – 4 мг/сутки;

– при почечной недостаточности – гемодиализ.

***При МбПГН:***

– ГКС: преднизолон 60 мг/сутки – 3 недели, затем на 5 мг снижение в течение 4 дней (до 40 мг), затем каждые 2–3 дня снижать по 2,5 мг/сутки.



Отмена при неэффективности или быстрой эффективности, поддерживающая терапия 10–20 мг/сутки при мочевом синдроме до 6 мес и более. Перемежающаяся терапия – утренняя доза через 48 часов. При АГ – гипотензивные;

– при длительном течении, АГ, начальных признаках ХПН, при отсутствии эффекта или возможности проводить ГКС-терапию – цитостатики. Азатиоприн (150 мг/сутки), циклофосфамид (200 мг/сутки), так циклофосфамид по схеме: 5 нед по 200 мг/сутки, 5 нед по 100 мг/сутки, затем по 50 мг/сутки – 6–8 мес. При длительном применении циклофосфамида – геморрагический цистит (для профилактики – «месна»: 2-меркаптансульфонат натрия). При параллельном назначении аллопуринола доза азатиоприна уменьшается на 2/3. То же при даче тетрациклинов, хлорамфеникола, почечной недостаточности, даче 5-фторурацила, цитозинарабинозида. Контроль гематологический, функции печени, электролитов. Об эффективности цитостатиков судят по лейкопении, но не ниже чем  $2,5 \times 10^9$  в 9 степени/л, тогда – отмена.

Пульс-терапия циклофосфаном 800–1400 мг, через 4–6 нед повторно, начальная доза 20 мг/кг веса, параллельно дача ГКС 10–60 мг/сутки, лечение от 1 до 30 месяцев (1–22 циклов).

– гепарин (20 000 ЕД х 2 раза в сутки в/венно), курантил (400-600 мг/сутки).

### ***Мембранозный ГН:***

– так как НС преобладает – чаще ГКС, реже комбинация с цитостатиками (тогда преднизолон 60–100 мг/сутки, циклофосфан 100 мг/сутки) с контролем лейкоцитов – на протяжении 1 года;

– ингибиторы АПФ (каптоприл, престариум и др.) даже при нормальном АД;

– НПВП (метиндол, индометацин), (не при гипертоническом варианте!), так как они подавляют синтез ПГ и затем может быть стабильная АГ, снижение скорости клубочковой фильтрации;

– введение IgG 0,4 г/кг массы тела в течение 3 дней;

– диуретики.

### 3. Хронический пиелонефрит

#### Актуальность темы.

*Хронический пиелонефрит* – это хронический неспецифический воспалительный процесс с вовлечением лоханок, чашечек, почечной паренхимы с преимущественным поражением интерстиция. Бактериальный интерстициальный нефрит.

*Хронический пиелонефрит (ХП) – это неспецифический инфекционно-воспалительный процесс, протекающий преимущественно в чашечно-лоханочной системе почки и ее тубулоинтерстициальной зоне.*

#### Эпидемиология

ХП, согласно обобщенным данным, оценивается как самое частое заболевание почек. В настоящее время хорошо известно, что заболеваемость пиелонефритом имеет 3 возрастных пика, связанных с половой принадлежностью.

**Первый пик** приходится на раннее детство (до 3 лет). Распространенность пиелонефрита в детской популяции колеблется, по данным разных авторов, от 7,3 до 27,5 на 1000. Соотношение девочек и мальчиков 8:1. Основными факторами, обуславливающими развитие пиелонефрита в этом возрасте, являются гормональный всплеск у девочек и особенности строения женской мочеполовой сферы (близость наружного мочеиспускательного канала к анальному отверстию и влагалищу, малая длина и относительно большой диаметр женской уретры, своеобразная вращательная гидродинамика струи мочи). Отмечается, что начавшийся у девочек в раннем возрасте пиелонефрит, как правило, принимает латентную форму течения, тянется годами и десятилетиями, обостряясь в период полового созревания, в начале половой жизни, во время беременности или после родов.

**Второй пик** заболеваемости пиелонефритом приходится на наиболее активный репродуктивный возраст (18-30 лет). В этом возрасте она составляет от 0,82 до 1,46 на 1000. Сохраняется преобладание женщин над мужчинами (7:1). Большинство случаев пиелонефритов в данный период связано, во-первых, с беременностью и родами, а во-вторых – с гинекологическими заболеваниями воспалительной или опухолевой природы.

**Третий пик** заболеваемости пиелонефритом приходится на пожилой и старческий возраст и характеризуется прогрессирующим повышением заболеваемости мужчин. Мужчины начинают преобладать над женщинами в возрастной группе 80 лет и старше. Это связано с прогрессирующим снижением функциональной активности предстательной железы, с одной стороны, и с нарастанием гипертрофических и опухолевых процессов в простате, ведущих к нарушению уродинамики, – с другой. Кроме того, сахарный диабет в последнее время приобретает все большее значение в развитии пиелонефрита в этой возрастной группе.

## **Этиология**

Наиболее частыми возбудителями пиелонефрита являются бактерии, имеющие отношение к микрофлоре кишечника человека. Это преимущественно грамотрицательная флора:

- кишечная палочка;
- энтерококки;
- протей;
- синегнойная палочка;
- ассоциации возбудителей.

## **Патогенез**

В патогенезе ХП основное значение имеют следующие факторы:

- общее состояние организма (гиповитаминозы, переохлаждение, снижение иммунной реактивности, длительное статическое напряжение, утомление);
- нарушение уродинамики в результате местных причин;
- заболевания, способствующие развитию пиелонефрита (мочекаменная болезнь, стриктуры мочеточника, поликистоз почек, сахарный диабет).

В настоящее время основным путем проникновения инфекции в почку признается восходящий уриногенный путь через уретру, мочевой пузырь и мочеточник (по просвету или стенке мочеточника). Причем наличие пузырно-мочеточникового рефлюкса или механической обструкции мочевых путей вовсе не обязательно.

Установлено, что мембраны клеток мочевых путей имеют своеобразные рецепторы, к которым прикрепляются грамотрицательные бактерии (потенциальные возбудители пиелонефрита) с помощью специальных ресничек белковой природы, которые называются фимбриями. Данный феномен получил название бактериальной адгезии, облегчающей проявление вирулентности бактерий.

Бактерии, адгезируясь с помощью фимбрий на мембранах уроэпителия, способны через системы простагландинов блокировать перистальтическую Активность гладкой мускулатуры мочевых путей. Возникает физиологическая обструкция мочевых путей с небольшим повышением в них давления мочи, которого вполне достаточно для реализации лоханочно-почечного рефлюкса, что, в свою очередь, препятствует вымыванию бактерий из мочеточника.

Таким образом, адгезия бактерий к уроэпителию позволяет им противостоять механическому вымыванию из мочевых путей, а нарушение уродинамики с возникновением турбулентного тока мочи в краевых зонах мочеточника облегчает продвижение бактерий по стенке мочеточника к почке.

Другой путь проникновения инфекции в почку – гематогенный – реализуется гораздо реже уриногенного. Чаще всего гематогенным путем ХП развивается на фоне системных инфекций с bacteriemia. Почки в данной ситуации становятся органом-мишенью, причем в 90% случаев причиной гематогенного ХП являются стафилококки.

## **Классификация**

1. По механизму поражения.

- 1.1. Первичный (гематогенный).
- 1.2. Вторичный (уриногенный).
2. По локализации.
  - 2.1. Односторонний.
  - 2.2. Двусторонний.
  - 2.3. Пиелонефрит единственной почки.
3. По фазе заболевания.
  - 3.1. Обострение.
  - 3.2. Неустойчивая ремиссия.
  - 3.3. Ремиссия.
4. По течению.
  - 4.1. Латентное.
  - 4.2. Рецидивирующее.
  - 4.3. Прогрессирующее.
5. По основным синдромам и осложнениям.
  - 5.1. Артериальная гипертензия.
  - 5.2. Хроническая почечная недостаточность.
  - 5.3. Паранефрит.
  - 5.4. Гидронефроз.
  - 5.5. Уросепсис.
  - 5.6. Дистрофия.
  - 5.7. Анемия.

В существующих **классификациях ХП** до настоящего времени сохраняется понятие о его **первичности или вторичности** (и связанные с ним понятия о **необструктивности или обструктивности**). При этом имеется в виду, что первичный, или необструктивный, ХП развивается в неизмененных до того почках и мочевых путях, чаще гематогенно, а вторичный, или обструктивный, – на фоне изначально измененных почек или мочевых путей, чаще уриногенно. Сегодня понятие о первичности или вторичности ПН используется гораздо реже (Тареева, 1995), ХП все более четко определяется как процесс вторичный (что не ставит под сомнение его нозологическую самостоятельность).

### **Примеры формулировки диагноза**

Вторичный двусторонний хронический пиелонефрит, фаза обострения, течение рецидивирующее, вторичная симптоматическая артериальная гипертензия, ХПН I стадии.

Вторичный левосторонний хронический пиелонефрит, фаза неустойчивой ремиссии, течение латентное, нефролитиаз, камень левой почки, ХПН O стадии.

### **Клиническая картина**

ХП чаще всего является следствием перенесенного острого пиелонефрита. При этом следует отметить, что механизмы хронизации остаются до сих пор неясными.

Клиническая картина ХП весьма разнообразна. Ведущими клиническими признаками являются.

- 1) лихорадка;
- 2) ознобы;
- 3) боли в поясничной области;
- 4) дизурические проявления.

Необходимо подчеркнуть, что в последние годы прослеживается тенденция к малосимптомному и латентному течению пиелонефрита, что затрудняет распознавание не только его хронической, но подчас даже и острой формы. Так, отсутствие лихорадки не исключает наличие пиелонефрита, тогда как классически обострение ХП сопровождается высокой температурой с потрясающими ознобами.

Боли в поясничной области могут быть выражены незначительно и трактоваться как проявления остеохондроза, гинекологических заболеваний и т.д. При уточнении характера болей, кроме выявления симптома Поколачивания и пальпации почек, следует проверить также наличие симптомов поражения смежных органов: печени, желчного пузыря, поджелудочной железы, позвоночника.

Дизурия может вообще отсутствовать или быть незначительной. Она требует дифференцировки с гинекологическими, венерическими и другими заболеваниями.

Таким образом, обострения ХП могут проходить незамеченными или трактоваться неправильно (ОРВИ, обострение гинекологической патологии, люмбаго). В итоге диагноз пиелонефрита нередко устанавливается случайно – при обследовании по поводу другого заболевания или же на поздних этапах заболевания (при развитии артериальной гипертензии. ХПН).

Трудность диагностики ХП состоит еще и в том, что четкие, достоверные и подчас необратимые признаки ХП по данным инструментального исследования обнаруживаются у больных спустя годы **субклинического латентного его течения**. Поэтому при распознавании ХП необходимо помнить о следующих **трех ключевых моментах**.

1. Пиелонефритом болеют преимущественно лица женского пола.
2. Пиелонефрит у мальчиков и молодых мужчин представляет большую редкость (мужчина должен достичь пожилого либо старческого возраста).
3. Направленный расспрос позволяет выявить существенные признаки ХП даже при его малосимптомности:
  - регулярные ознобы на протяжении многих месяцев и лет;
  - эпизоды цистита;
  - никтурия, особенно если она отмечается многие месяцы и не связана с избыточным употреблением жидкости на ночь;
  - артериальная гипертония, особенно у лиц молодого возраста без наследственной отягощенности по ГБ в сочетании с другими признаками ХП;
  - ряд патологических состояний – таких, как нефроптоз, мочекаменная болезнь, сахарный диабет и другие.

#### **Лабораторные данные**

1. **Общий анализ мочи** – для пиелонефрита характерно повышение количества лейкоцитов (норма: 0-4 в поле зрения для женщин, 0-1 в поле

зрения для мужчин), которое составляет 6-8, 8-12, 18-20 в поле зрения, может достигать 40-60, 60-80, 80-100 и более.

2. Анализ мочи по Нечипоренко (норма: до 2000-4000 в 1 мл) используется при небольшой и недостаточно понятной лейкоцитурии.

3. Трехстаканная (или двухстаканная) проба применяется для уточнения источника лейкоцитурии. Преимущественным источником лейкоцитов (эритроцитов, бактерий, белка, солей) в первой порции мочи является уретра (у женщин еще и наружные половые органы), в последней – шейка мочевого пузыря. Выраженная лейкоцитурия во всех порциях характерна для активного воспалительного процесса при ХП.

4. Бактериурия - характерный признак ХП. Присутствие бактерий во всех порциях мочи обычно сочетается с большим количеством лейкоцитов в этих же порциях, что при наличии клинических проявлений пиелонефрита свидетельствует в пользу этого диагноза. Выявление бактерий и большого количества лейкоцитов только в первой порции мочи более характерно для цистита, уретрита, простатита, кольпита. Диагностически значимой считается бактериурия 100000 микробных тел и более в 1 мл мочи для грамотрицательных бактерий и 1000 микробных тел и более для пиогенных кокков и протей.

5. Эритроцитурия - может отмечаться при пиелонефрите, но не характерна для этого заболевания. Чаще эритроцитурия наблюдается при цистите или при сочетании пиелонефрита с мочекаменной болезнью, аденомой или раком простаты.

6. Протеинурия при пиелонефрите минимальна или даже отсутствует. В редких случаях она превышает 1 г/л.

7. Наличие солей в осадке мочи (кальциурия, уратурия, фосфатурия) не является типичным признаком пиелонефрита и скорее указывает на уролитиаз, мочекаменную болезнь или процессы резорбции кости. Однако необходимо помнить, что мочекаменная болезнь часто сопровождает ХП, а последний сам может приводить к фосфатному уролитиазу.

8. Удельный вес (относительная плотность) мочи при ХП является важным диагностическим критерием. В ходе развития ХП он снижается. Повторяющиеся показатели удельного веса ниже 1,017-1,018 (менее 1,012-1,015, а особенно менее 1,010) в разовых анализах мочи должны настораживать в отношении пиелонефрита. Если низкий удельный вес сочетается с никтурией, то вероятность ХП возрастает. Наиболее достоверной является проба Зимницкого, выявляющая разброс показателей удельного веса за сутки. Для ХП характерна гипоизостенурия.

9. рН мочи при ХП меняется с кислой на щелочную (резко щелочную). Необходимо помнить, что щелочная реакция мочи может наблюдаться при беременности, при употреблении молочно-растительной пищи, при нарушении способности почек к ацидификации мочи (при уремии) и т.д.

### **Инструментальная диагностика**

**1. Ультразвуковое исследование** отодвинуло на второй план **рентгено-контрастные методы исследований**. У больных с ХП при УЗИ могут отмечаться следующие изменения:

- расширение почечной лоханки;
- огрубление контура чашечек;
- неоднородность паренхимы с участками рубцевания.

Спустя годы появляются:

- деформация контура почки с фиброзными втяжениями;
- уменьшение линейных размеров почки и толщины паренхимы.

Эти признаки неспецифичны, трактовать их следует только в рамках конкретной клинической картины заболевания.

Кроме того, УЗИ позволяет обнаружить сопутствующий уролитиаз, поликистоз почек, удвоение (полное и неполное) почки и другие состояния, явившиеся причиной или поддерживающие хроническое течение пиелонефрита.

**2. Обзорная рентгенография мочевой системы** малоинформативна, позволяет лишь установить положение и контуры почек, а также наличие рентгенопозитивных конкрементов. Как и при УЗИ, рентгенологическая картина при ХП не вполне специфична и заключается в огрублении или деформации чашечек, дилатации и гипотонии лоханки, деформации контуров почки и утоньшении паренхимы.

**3. Компьютерная томография** не имеет существенных преимуществ перед УЗИ для диагностики ХП. Она используется в основном для дифференциальной диагностики с опухолевыми процессами.

**4. Радионуклидные методы диагностики** позволяют идентифицировать функционирующую паренхиму, отграничивая участки рубцевания, что имеет важное прогностическое значение.

### **Лечение**

Цель терапии ХП - купирование обострений и профилактика рецидивов. В соответствии с этим лечение проводится в два этапа:

- **1-й этап** – лечение обострения (то есть заболевания в его активной фазе);
- **2-й этап** – противорецидивное лечение.

В период обострения ХП лечение проводят непрерывно различными комбинациями антибактериальных средств со сменой препаратов каждые 7-10 дней до ликвидации клинических проявлений заболевания и стойкого исчезновения лейкоцитурии и бактериурии. Терапия на этом этапе должна быть строго индивидуальной. Рекомендуется последовательное использование препаратов, действующих на бактериальную стенку и на ее метаболизм. Это предупреждает выживание протопластных и L- форм бактерий. Рекомендуется последовательное применение пенициллина и эритромицина, цефалоспоринов и хлорамфеникола, цефалоспоринов и нитрофуранов.

***Выбор антибиотиков при ХП (Страчунский, 2000).***

## **ПИЕЛОНЕФРИТ ЛЕГКОЙ И СРЕДНЕЙ СТЕПЕНИ ТЯЖЕСТИ**

*Препараты выбора:* пероральные фторхинолоны (норфлоксацин, офлоксацин, пефлоксацин, ципрофлоксацин), амоксициллин/клавуланат.

*Альтернативные препараты:* пероральные цефалоспорины II-III поколения (цефуроксим аксетил, цефаклор, цефиксим, цефтибутен), ампициллин + аминогликозид (гентамицин), ко-тримоксазол.

*Длительность терапии:* 10-14 дней.

### **ТЯЖЕЛЫЙ И ОСЛОЖНЕННЫЙ ПИЕЛОНЕФРИТ**

Необходима госпитализация. Лечение, как правило, начинают с парентеральных препаратов, затем, после нормализации температуры тела, переходят на пероральный прием антибиотиков.

*Препараты выбора:* парентеральные фторхинолоны (офлоксацин, пефлоксацин, ципрофлоксацин), амоксициллин/клавуланат, ампициллин/сульбактам.

*Альтернативные препараты:* парентеральные цефалоспорины III-IV поколения (цефуроксим, цефотаксим, цефтриаксон, цефоперазон, цефепим), ампициллин + аминогликозиды (гентамицин, нетилмицин, амикацин).

*Длительность терапии:* парентеральное введение антибиотиков до исчезновения лихорадки, затем переход на пероральное применение антибиотиков, как при пиелонефрите легкой и средней степени тяжести. Общая продолжительность антибактериальной терапии должна составлять не менее 14 дней и определяться клинико-лабораторной картиной.

Противорецидивная терапия проводится следующим образом:

- в течение 1-й недели месяца пациентам рекомендуют пить клюквенный морс или отвар шиповника;
- в течение следующих 2-х недель - прием отваров лекарственных трав (полевой хвощ, плоды можжевельника, корень солодки, толокнянка, брусничный лист), почечного чая;
- в течение 4-й недели принимается один из антибактериальных препаратов, которые меняются каждый месяц.

Длительность противорецидивной терапии колеблется от 3 месяцев до 2 лет и более.

Важное значение в противорецидивном лечении имеет санаторно-курортное лечение (Трускавец, Железноводск, Краинка, Березовские минеральные воды, Саирме).

Диета больных ХП при нормальной функции почек и отсутствии артериальной гипертензии не должна отличаться от привычного для них пищевого рациона. При полиурии и значительных потерях натрия с мочой (сольтеряющая почка) требуется соответствующая коррекция. При артериальной гипертензии ограничение поваренной соли должно быть адекватным суточным потерям натрия с мочой, чаще всего ограничения умеренные – до 6-8 г в сутки. При наличии почечной недостаточности диетический режим строится по общим принципам лечения ХПН.



## **4. Амилоидоз почек**

### **1. Актуальность темы**

**Амилоидоз внутренних органов** – относительно распространенное заболевание, частота которого в последние годы имеет тенденцию к росту. Это, в первую очередь, связано с учащением заболеваний, при которых развивается амилоидоз, – ревматоидного артрита, опухолей различной локализации; не потерял своего значения амилоидоз, развивающийся при хронических нагноительных заболеваниях, туберкулезе; существует возможность развития амилоидоза при неспецифическом язвенном колите, инфекционном эндокардите и других более редких заболеваниях. За последние годы изучены такие формы амилоидоза, как первичный (идиопатический), наследственный, старческий, оказавшиеся также не столь редкими, как это представлялось ранее.

Поскольку в большинстве случаев прогноз у больных амилоидозом определяется преимущественным поражением почек, наибольшее практическое значение имеет данный аспект проблемы. Ранняя диагностика амилоидоза почек позволяет определить рациональную тактику ведения больных и во многих случаях замедлить развитие амилоидоза.

В рамках изучения предмета основное внимание на практическом занятии уделяется диагностике вторичного амилоидоза. Диагностика идиопатического (первичного), генетического, старческого амилоидоза имеет отличия, основанные на собственной клинической симптоматике и течении.

### **2. Цель занятия и учебно-целевые задачи**

**Цель занятия.** Студент должен уметь диагностировать амилоидоз почек и назначить больному соответствующее лечение.

**Учебно-целевые задачи.**

1. На основе значения закономерностей развития вторичного амилоидоза и ранней клинической симптоматики, путем анализа жалоб; данных анамнеза, физикального обследования больного И рутинного лабораторного обследования студент должен уметь заподозрить у больного амилоидоз почек.

2. Уметь составить программу лабораторно-инструментального обследования больного для подтверждений диагноза амилоидоза почек.

3. Уметь составить программу обследования больного для выяснения причины развития амилоидоза.

4. Уметь сформулировать развернутый клинический диагноз больному амилоидозом почек.

5. Уметь определить тактику ведения больного, назначить патогенетическую и симптоматическую терапию по поводу амилоидоза.

6. Уметь сформулировать прогноз больному амилоидозом почек.

### **3. Базисные знания**

Для изучения темы необходимо повторить раздел курса пропедевтики внутренних болезней, посвященный методике обследования больных с заболеваниями почек, раздел курса патологической анатомии по морфологической диагностике амилоидоза.

#### 4. Блок информации

1. Амилоидоз представляет собой в большинстве случаев системное заболевание с неуклонно прогрессирующей генерализацией процесса и нарастающим накоплением амилоида в органах.

До настоящего времени нет единой классификации амилоидоза, что обусловлено многообразием его клинических форм. Наиболее полной признана классификация В. В. Серова (1970), выделяющая следующие клинические формы заболевания:

- **первичный (идиопатический) амилоидоз** — отличительной чертой его является отсутствие причины, вызвавшей процесс. В зависимости от распространенности процесса первичный амилоидоз может быть генерализованным или с преимущественным поражением отдельных органов (почек, сердца, нервной системы);

- **вторичный амилоидоз** — развивается при наличии первичного заболевания. Среди причин вторичного амилоидоза более чем в 30% случаев встречается ревматоидный артрит, столько же приходится на долю хронических нагноительных заболеваний (остеомиелит, бронхоэктатическая болезнь);

- **паранеопластический амилоидоз**, который встречается при опухолях почек, желудочно-кишечного тракта, лимфогранулематозе;

- **наследственный (генетический) амилоидоз**. В нашей стране наибольшее значение принадлежит амилоидозу при периодической болезни, наблюдаемой у армян и евреев. Кроме этого, известны и другие формы генетического амилоидоза: семейный амилоидоз с аллергическими проявлениями, лихорадкой и нефропатией, семейный кардиопатический, нейропатический и другие, более редкие формы амилоидоза;

- **старческий амилоидоз** — своеобразная форма амилоидоза с преимущественным поражением сердца, сосудов головного мозга, поджелудочной железы;

- **амилоидоз при миеломной болезни**;

- **опухолевидный, или локальный, амилоидоз**.

2. Поражение почек при амилоидозе характеризуется **тремя основными синдромами**, отражающими клинические стадии амилоидоза, – **протеинурическую, нефротическую и стадию хронической почечной недостаточности**.

Протеинурическая стадия характеризуется наличием только протеинурии, не превышающей 3 г белка в сутки. Длительность протеинурической стадии различна и колеблется от нескольких месяцев до нескольких лет.

Прогрессирующее накопление амилоида в клубочках приводит к нарастанию **протеинурии**. Продолжительная потеря белка с мочой способствует развитию гипопроteinемии с гипоальбуминемией и связанного с ними **отечного синдрома**. Как правило, отеки появляются достаточно рано, отличаются большим упорством, **резистентностью к мочегонным препаратам** и сохраняются у большинства больных даже в терминальном уремическом периоде.

Одновременно с гипопроотеинемией, а иногда и опережая ее, развивается **диспротеинемия**. Весьма частым признаком выраженного амилоидоза является **гиперлипидемия**. Такое сочетание массивной **протеинурии**, **гипопроотеинемии** с **гипоальбуминемией**, **гиперлипидемии** и **отеков**, составляющее **классический нефротический синдром**, является характерным для амилоидоза.

Нефротический синдром при амилоидозе развивается, как правило, постепенно, вслед за нередко весьма длительной стадией протеинурии. Однако у некоторой части больных амилоидозом появление этого синдрома, спровоцированное инфекцией, травмой, вакцинацией или обострением основного заболевания, может показаться внезапным. Спонтанные ремиссии нефротического синдрома при амилоидозе практически не встречаются.

Продолжающееся течение болезни, а также провоцирующие факторы (например, стероидные гормоны, цитостатики) могут привести к следующей стадии течения болезни — **хронической почечной недостаточности (ХПН)**. Обычно клинически почечная недостаточность при амилоидозе не отличается от **ХПН** другой этиологии. Однако ей присущи некоторые особенности, в частности меньшая частота гипертонического синдрома. Другой особенностью **ХПН** при амилоидозе является сохранение достаточно выраженного мочевого синдрома. Нередко вследствие остающейся массивной протеинурии сохраняется и нефротический синдром, что наблюдается почти у 60 % больных амилоидозом в стадии **ХПН**.

3. Характер **внепочечных проявлений** зависит от особенностей распространения амилоидных отложений. Могут обнаруживаться признаки вовлечения в процесс других органов, что проявляется в полиморфизме клинических симптомов.

Вовлечение в процесс **сердца** может проявиться симптомами сердечной недостаточности, при которой неэффективны сердечные гликозиды, аритмиями, изменением границ и тонов. У больных амилоидозом может выявляться как гипертония, так и стойкая гипотония.

Последняя возникает в результате амилоидного **поражения надпочечников**.

Нередко у больных амилоидозом наблюдаются признаки **поражения желудочно-кишечного тракта** (тяжелый синдром нарушенного всасывания), нервной системы (параличи, нарушения чувствительности); часто выявляется **гепатомегалия**, увеличение селезенки без **признаков гиперспленизма**, **лимфаденопатия**.

## **Ориентировочная основа действия – этапы диагностического поиска и выбор лечения**

### **Этап I**

На основании знания закономерностей развития вторичного амилоидоза и ранней клинической симптоматики уметь заподозрить у больного амилоидоз почек.

Высказать предположение о вторичном амилоидозе с преимущественным поражением почек относительно несложно. В случаях появления протеинурии или развития нефротического синдрома у больного с длительным предшествующим нагноительным, опухолевым или патоиммунным заболеванием такое предположение в большинстве случаев оправдано. Другими словами, врач должен иметь определенную готовность или настороженность в отношении ранней диагностики амилоидоза почек у известной категории больных.

К таковым, в первую очередь, относятся больные с: 1) достоверным ревматоидным артритом; 2) хроническими нагноительными заболеваниями легких; 3) туберкулезом легочной и нелегочной локализации (кости, лимфоузлы); 4) хроническим остеомиелитом; 5) миеломной болезнью и лимфогранулематозом; 6) злокачественными опухолями различной локализации (возможно после оперативного и химиотерапевтического лечения).

Протеинурия, как первый симптом амилоидоза почек, имеет некоторые особенности: - она может быть перемежающейся, т. е. отмечаться не во всех, а только в нескольких из многих последовательных анализов мочи («пляска белка»); при выраженной протеинурии (от 1 до 3-х в сутки) мочевого осадок может быть нормальным или скудным. Нефротический синдром при амилоидозе имеет типичную («классическую») картину (см. тему). Артериальная гипертензия, как правило, не наблюдается.

Учитывая системный характер амилоидоза, при физикальном обследовании больного следует искать признаки и других его локализаций, что существенно подкрепляет предварительный диагноз. В первую очередь обращается внимание на состояние печени и селезенки. Амилоидная печень увеличенная, плотная, с гладкой поверхностью, безболезненная; селезенка обычно увеличена умеренно, также плотная и безболезненная. Симптомом, подозрительным на амилоидоз кишечника, будут поносы.

Трудности, которые могут возникнуть на этом этапе диагностики, обусловлены главным образом, неяркостью или отсутствием клинической симптоматики основного заболевания, которое к моменту появления симптомов амилоидоза может находиться в состоянии ремиссии, иногда длительной. В такой ситуации появление «почечной симптоматики» воспринимается как новое, самостоятельное заболевание, не связанное с предыдущим (ОГН или ХГН?).

Предположение о амилоидозе почек, впервые возникающее на стадии развития хронической почечной недостаточности, означает фактически отсутствие квалифицированного врачебного наблюдения за больным по поводу основного заболевания, запоздавшую диагностику и невозможность эффективного воздействия на течение амилоидоза.

## **Этап II**

**Составление программы лабораторного и инструментального обследования больного для подтверждения диагноза амилоидоза.**

В случаях, подозрительных на амилоидоз, верификация диагноза исключительно важна, поскольку принципиально определяет тактику ведения больного. Возможность иной причины возникновения протеинурии или нефротического синдрома, а именно симптоматического гломерулонефита, в ситуациях, указанных в первом этапе, теоретически мала, но все-таки существует (восстановить в памяти перечень заболеваний, при которых возможно развитие вторичного, симптоматического гломерулонефрита! См. тему – «Острый и хронический гломерулонефрит»). Клинические анализы крови и мочи, расширенное биохимическое исследование (белки сыворотки, ферменты, электролиты); мало добавляют к степени вероятности предварительного диагноза амилоидоза. **Диагноз может быть «подтвержден только путем обнаружения амилоидных масс в биоптатах тканей».**

Наиболее надежным методом является **пункционная биопсия почек**, однако она не всегда выполнима по ряду причин; достаточно часто амилоид обнаруживается при биопсии других органов: в 75 % случаев амилоидоза почек является положительной биопсия прямой кишки, в 20 % – десны. При этом в протеинурической стадии биопсия десны дает, как правило, отрицательный результат, при нефротическом синдроме она положительна примерно в половине случаев, при ХПН – еще чаще. Биопсия слизистой прямой кишки дает положительный ответ уже в протеинурической стадии, а в стадии нефротического синдрома или ХПН информативность ее приближается к информативности биопсии почки. Следовательно, биопсию слизистой прямой кишки можно рекомендовать для обнаружения амилоидоза в любой стадии, тогда как биопсию десны – лишь в случае далеко зашедшего процесса (стадия ХПН). Реже прибегают к биопсии увеличенной печени или селезенки, стеральной пункции. **В биоптате амилоид выявляется при окраске Конго-рот и тирофлавином Т.**

В программу обследования больного входит, кроме того, выяснение степени поражения почек – **величины суточной протеинурии и качества мочевого осадка, наличия лабораторных критериев нефротического синдрома** (см. тему), **наличия признаков почечной недостаточности** (см. тему), а также выяснение **наличия и степени поражения других органов – печени, кишечника, сердца, нервной системы.**

### **Этап III**

**Составление программы обследования больного для выяснения причины развития амилоидоза.**

Как указывалось ранее (см. этап I), в большинстве случаев вторичного амилоидоза причина его развития «лежит на поверхности» и задача дополнительного обследования больного сводится к выяснению стадии течения, степени активности основного заболевания и других его индивидуальных особенностей для определения способа лечения, памятуя о том, что **эффективное лечение основного заболевания – неременное условие торможения развития амилоидоза.**

Иная ситуация возникает в том случае, когда диагноз амилоидоза почек устанавливают в процессе обследования по поводу мочевого или

нефротического синдрома у больного с отсутствием в ближайшем анамнезе (по крайней мере 3-5 лет) указаний на нагноительное, опухолевое или патоиммунное заболевание.

В таких случаях программа обследования больного строится на основе знания наиболее частных причин развития амилоидоза. Следует учесть, что **хронический бронхит с бронхоэктазами (бронхоэктатическая болезнь), туберкулез легких или лимфоузлов, остеомиелит могут представляться клинически излеченными**, т. е. фигурировать в отдаленном анамнезе больного, имея на самом деле скрытую активность на протяжении и последних лет. Конкретные программы исследования – см. соответствующие темы.

#### **Этап IV**

**Формулирование развернутого клинического диагноза больному амилоидозом почек.**

Диагноз, как правило, имеет следующую структуру:

1. Наименование болезни, приведшей к развитию амилоидоза.
2. Преимущественно пораженные органы.
3. Стадия амилоидной нефропатии.
4. Осложнения.

#### **Примеры формулировки диагноза:**

1. Первичный амилоидоз с преимущественным поражением сердца, нервной системы, почек (протеинурическая стадия).
2. Ревматоидный артрит, суставная форма, средней степени активности. Функциональная недостаточность суставов II ст. Вторичный амилоидоз с преимущественным поражением почек (нефротический синдром).
3. Обострение хронического остеомиелита левого бедра. Параоссальная флегмона. Вторичный амилоидоз с преимущественным поражением почек (ХПН с сохраняющимся нефротическим синдромом), печени.

#### **Этап V**

**Определение тактики ведения больного, назначение патогенетической и симптоматической терапии по поводу амилоидоза.**

Тактика лечения амилоидоза определяется клинической формой заболевания и стадией амилоидной нефропатии.

Лечение амилоидоза складывается из следующих звеньев: этиологической, патогенетической и симптоматической терапии.

**Этиологическая терапия** заключается в устранении факторов, способствующих образованию амилоидоза. Это относится главным образом к вторичному амилоидозу при хронических инфекциях, нагноительных процессах, опухолях. Оперативное удаление опухолей, радикальное хирургическое лечение остеомиелита, бронхоэктатической болезни могут значительно улучшить состояние больного, вызвать стабилизацию и даже привести к обратному развитию амилоидоза почек. Кроме хирургического лечения, заболевания, приведшие к развитию амилоидоза, могут быть излечены консервативным путем. Возможно полное исчезновение нефротического синдрома в результате активного лечения туберкулеза, сифилиса.

Антибиотики, химиопрепараты, хирургические вмешательства не теряют своего значения и в случае обусловленной амилоидозом почечной недостаточности. Однако далеко не всегда ликвидация или стойкая ремиссия основного заболевания способны задерживать прогрессирование амилоидоза.

**Ускоряет развитие амилоидоза**, как доказано в настоящее время назначение **глюкокортикоидов и химических иммунодепрессантов** для лечения основного заболевания (например, ревматоидного артрита), поэтому в таких случаях необходимо прекратить терапию либо, при невозможности полной отмены глюкокортикоидов, сократить поддерживающую дозу до минимальной.

**Патогенетическая терапия** при амилоидозе должна быть направлена на торможение продукции амилоида и на усиление резорбции уже выпавшего амилоида.

С целью **торможения амилоидообразования** назначаются препараты **4-амино-хинолинового ряда (делагил, плаквенил)** в дозе 0,25-0,5 г в день в течение длительного (на многие месяцы) срока. В основе их действия при амилоидозе лежит торможение образования кислых мукополисахаридов, синтеза белков, ингибирование активности ряда ферментов. Применение препаратов целесообразно в **протеинурическую стадию амилоидоза**. Средством патогенетической терапии является также **унитиол**, который особенно часто применяется при вторичном амилоидозе. Унитиол назначают по 5-10 мл 5 % раствора в/м ежедневно в течение 30-40 дней. Курсы лечения повторяются по 3-4 раза в год.

Иногда хороший клинический эффект дает **терапия сырой печенью**. Оптимальным является ежедневный прием 80-100 мг сырой печени в течение 6-12 мес.

В последнее время обсуждается возможность **применений при наследственном и первичном амилоидозе колхицина**.

Симптоматическая терапия при амилоидозе применяется при развитии нефротического синдрома и ХПН.

**Лечение нефротического синдрома** при сохранной функций почек: рекомендуется **высокобелковая диета** (80-100 г белка) с ограничением поваренной соли до 2 г/сутки. Для борьбы с **отеками применяются диуретические препараты**. Особенно эффективно сочетание калийсберегающих диуретиков с салуретиками: верошпирон в дозе 200 мг/сутки и фуросемид в дозе 40-80-120 мг/сутки.

Переливание плазмы, альбумина, как это делают для лечения нефротического синдрома при гломерулонефрите, должно применяться с осторожностью.

Лечение гипертонического синдрома проводится с соблюдением общих принципов, лежащих в основе коррекции повышенного артериального давления.

При переходе амилоидной нефропатии в стадию ХПН лечение должно быть направлено на отдельные симптомы ХПН. Эти мероприятия можно объединить в следующие большие группы: лечение артериальной гипертензии,

лечение анемии, лечение инфекционных осложнений, коррекция кислотно-щелочного равновесия, уменьшение образования и задержки конечных продуктов белкового обмена, что достигается в первую очередь ограничением белка в пище.

К хирургическим методам лечения относятся хронический гемодиализ и пересадка почки.

## **Этап VI**

### **Определение прогноза при амилоидозе почек.**

Прогноз амилоидоза почек определяется характером заболевания, приведшего к развитию амилоидоза, стадией амилоидной нефропатии, наличием осложнений, связанных с основной болезнью или амилоидозом, характером терапевтических мероприятий.

Так, наличие распространенного лимфогранулематоза, неоперабельной опухоли определяет злокачественность течения и неблагоприятный исход амилоидоза в ближайшее время. Непрерывное рецидивирование хронических заболеваний, постоянная высокая активность ревматоидного артрита приводят к сокращению течения амилоидоза до 3-10 лет, тогда как благоприятное течение основного заболевания на фоне антибактериального или хирургического лечения замедляет течение амилоидоза, отодвигает наступление почечной недостаточности.



## **5. Острая почечная недостаточность**

### **Определение**

**Острая почечная недостаточность (ОПН)** – синдром временного уменьшения или прекращения функционирования нефронов, связанный с их непосредственным повреждением (гибель части клеток почечной ткани) и проходящий через некоторое время в связи с репарацией почечной ткани. Клинически к ОПН относят случаи с развитием олигоанурии (менее 200-300 мл мочи в сутки).

### **Этиология**

#### **1. Преренальная ОПН.**

1.1. Шоковые состояния, характеризующиеся тяжелыми нарушениями микроциркуляции в связи с гиповолемией, низким центральным венозным давлением и другими гемодинамическими изменениями.

1.2. Тяжелые обширные поражения желудочно-кишечного тракта (инфекции, анатомические нарушения) с неукротимой рвотой, поносом.

1.3. Тромбозы, тромбэмболии почечных сосудов, их механическое повреждение при операциях.

#### **2. Ренальная ОПН.**

2.1. Состояния, развившиеся под действием токсических факторов химических (в том числе ядов грибов), лекарственных препаратов (сульфаниламиды, ртутные соединения, гентамицин, канамицин, стрептомицин, мономицин, цефалоспорины), рентгено-контрастных веществ.

2.2. Собственно почечные заболевания – острый нефрит и нефриты, связанные с системными васкулитами.

#### **3. Постренальная ОПН.**

3.1. Затруднение оттока мочи в связи с мочекаменной болезнью, опухолями мочевого пузыря и др.

### **Патогенез**

1. Нарушение почечного, особенно коркового, кровотока и снижение клубочковой фильтрации.

2. Тотальная диффузия клубочкового фильтрата через стенку поврежденных канальцев.

3. Сдавление канальцев отеком интерстицием.

4. Гуморальные воздействия - активация ренин-ангиотензиновой системы, гистамин, серотонин, простагландины и другие биологически активные вещества, способные вызывать нарушение гемодинамики и повреждать канальцы.

5. Шунтирование крови через юкстамедулярную систему.

6. Спазм и тромбоз артериол.

### **Морфологические изменения**

Морфологические изменения касаются в основном канальцевого аппарата почек, в первую очередь проксимальных канальцев, и представлены дистрофией, нередко тяжелым некрозом эпителия, сопровождающимся умеренными изменениями интерстиция почек. Клубочковые нарушения

обычно незначительны. Необходимо подчеркнуть, что даже при самых глубоких некротических изменениях очень быстро возникает регенерация почечного эпителия, чему способствует использование гемодиализа.

### **Клиническая картина**

В клинике ОПН выделяют **4 периода**:

- 1) период начального действия этиологического фактора;
- 2) олигоанурический период;
- 3) период восстановления диуреза;
- 4) выздоровление.

**В первом периоде** преобладают симптомы того состояния, которое приводит к ОПН. Он характеризуется нарастанием микроциркуляторных нарушений в почках, гибелью клеток почечных структур с одновременной гиперфункцией оставшейся почечной ткани. В этой стадии ведущими оказываются клинические признаки основного заболевания, вызвавшего ОПН, которая может проявиться снижением минутного (суточного) диуреза. Показатели азотистого обмена нормальные (уровень мочевины может слегка повышаться из-за экстраренальных причин), обнаруживаемая гиперкалиемия в этой стадии является следствием гемолиза или миолиза (.при краш-синдроме, гемолитическом кризе, переливании несовместимой крови, синдроме массивной гемотрансфузии).

**Второй период** – период резкого уменьшения или прекращения диуреза развивается вскоре после действия этиологического фактора. Нарастает азотемия, появляются тошнота, рвота, коматозное состояние. Из-за задержки натрия и воды развивается внеклеточная гипергидратация, которая проявляется увеличением массы тела, полостными отеками, отеком легких, мозга (продолжительность олигоанурического периода от нескольких дней до 1 месяца, в среднем – 12-14 дней).

Спустя 2-3 недели олигурия (анурия) сменяется **периодом восстановления диуреза**. Количество мочи увеличивается постепенно, через 3-5 дней диурез превышает 2 литра в сутки. Вначале удаляется жидкость, накопившаяся в организме в период олигоанурии, а затем вследствие полиурии развивается опасная дегидратация с гипокалиемией. Полиурия обычно продолжается 3-4 недели, после чего уровень азотистых шлаков нормализуется и начинается период выздоровления.

**Период выздоровления** длительный, до 6-12 месяцев. Характеризуется исчезновением клинических признаков почечной недостаточности, анемии, ДВС- синдрома. Однако, как правило, долго наблюдается картина хронической инфекции мочевыводящих путей, связанной с восходящим процессом в момент отсутствия диуреза.

Таким образом, с клинической точки зрения, самым тяжелым и опасным для жизни больного является период олигоанурии.

### **Лабораторные данные**

#### **1. Удельный вес мочи (относительная плотность).**

При ОПН удельный вес мочи может быть нормальным и даже очень высоким; может наблюдаться гипостенурия, когда удельный вес мочи ниже

удельного веса плазмы (1005-1008), что свидетельствует о грубом повреждении канальцев с изменением на обратное их свойства – концентрировать мочу.

## **2. Протеинурия и осадок.**

Наблюдается протеинурия, эритроцитурия, часто можно обнаружить дериваты гемоглобина (гемолиз) и миоглобина (краш-синдром), продукты деградации фибрина.

## **3. Общий анализ крови.**

Уровень гемоглобина закономерно снижается на 5-7-й день заболевания (нормохромная анемия). В начале заболевания, наоборот, часто отмечается повышение уровня гемоглобина (гиповолемия, стресс-эритроцитоз). Как правило, имеется умеренный лейкоцитоз со сдвигом влево, незначительное повышение СОЭ (до 20-30 мм/ч), тромбоцитопения потребления.

## **4. Креатинин, мочевина, калий, натрий.**

Уровень калия может быть очень высоким даже без развития анурии, уровень мочевины нарастает быстрее уровня креатинина, повышение содержания азотистых шлаков может носить скачкообразный характер, особенно в момент начала гемодиализа.

## **Инструментальные исследования**

### **1. Ультразвуковая диагностика.**

Размеры почек обычные, но могут быть увеличены, паренхима утолщена, иногда значительно, уплотнена.

### **2. Рентгенологические и радиоизотопные исследования.**

Эта группа исследований менее значима, чем ультразвуковая диагностика. Можно выявить изменения строения паренхимы, уменьшение накопления радиоизотопов, снижение их клиренса. Следует помнить, что при подозрении на почечную недостаточность рентгеноконтрастные исследования абсолютно противопоказаны.

## **Лечение**

Терапия ОПН должна начинаться с профилактики ее развития. Основное значение придается своевременному и активному лечению ДВС - синдрома с использованием гепаринотерапии, трансфузий свежезамороженной плазмы и плазмафереза. Особенно отчетливый профилактический эффект может быть получен при акушерских ДВС - синдромах, где своевременное переливание достаточных объемов свежезамороженной плазмы купирует ДВС - синдром, при этом нарушения микроциркуляции не достигают критических величин, и ОПН не развивается. Аналогичным эффектом обладает плазмаферез: при краш-синдроме, проведенный в первые сутки декомпрессии, он (в сочетании с гепарином и свежезамороженной плазмой) позволяет избежать развития олигоанурии в 70-80% случаев, при послеродовом пельвиоперитоните плазмаферез производит нефропротективное действие. Плазмаферез показан как средство профилактики при гемолитических, гнойно-септических состояниях, переливаниях ино- группной крови, синдроме массивных гемотрансфузий.

В начальном периоде ОПН необходимо наполнить русло, контролируя кровенаполнение по центральному венозному давлению (ЦВД),

стабилизировать АД (лучше контролировать гипертензию с помощью допамина, который, наряду с хорошим вазопрессорным действием, обладает выраженными дезагрегационными свойствами и отчетливо улучшает почечный кровоток; менее рационально использовать норадреналин или преднизолон). Контроль ЦВД и минутного (почасового или суточного) диуреза важен и с точки зрения возможной ятрогенной гипергидратации, особенно быстро развивающейся при современной интенсивной трансфузионной терапии, проводимой без должного контроля. Желательно воздерживаться и от препаратов калия, во всяком случае если нет возможности быстрого определения его уровня в крови.

При олигурии допустимо однократное использование (с целью детоксикации) плазмафереза, гемосорбции, энтеросорбции, однако эти методы могут полноценно заменить гемодиализ и его аналоги, перечисленные выше. Обязателен срочный перевод больных на специализированное лечение.

При анурии, продолжающейся более суток, необходимо начать проведение операций по очищению крови, вне зависимости от показателей креатинина, мочевины, калия.

Гемодиализ проводят ежедневно по 2,5-3 часа, ультрафильтрация должна быть адекватна объему введенной жидкости. Показано сочетание гемодиализа и плазмафереза, что статистически значимо сокращает сроки лечения искусственной почкой и длительность периода анурии. Удобна и перспективна при ОПН постоянная артериовенозная гемофильтрация, значительным дезинтоксикационным эффектом обладает гемодиофильтрация.

Весь период пребывания пациента на гемодиализе проводится лечение гепарином, дезагрегантами, свежезамороженной плазмой. Такая терапия позволяет устранить геморрагический синдром, внутрисосудистый гемолиз, присущий ДВС-синдрому, и практически полностью отказаться от гемотрансфузий с целью коррекции анемии (устранение ее причин делает анемию менее выраженной).

Как правило, больным с ОПН необходимо назначать антибактериальные средства. Если пациенту проводится гемодиализ, то дозировка этих препаратов должна быть обычной. Не следует сочетать два антибиотика с нефротоксическим действием, хотя они могут быть использованы в среднетерапевтических дозах по отдельности. Антибактериальная терапия становится более актуальной в фазу полиурии, когда появляются симптомы пиелонефрита, причем флора, как правило, относится к внутрибольничным, резистентным штаммам.

Полиурическая стадия требует применения большого количества жидкости и солей, адекватного потерям этих элементов (до 7-10 литров в сутки, растворы должны быть сбалансированы по ионному составу и pH). Удобнее всего использовать растворы серии «Ионостерил» («FRESE-NIUS»), расфасованные в упаковки по 4,5 литра и имеющие разнообразный ионный состав.

Обычно на этой стадии исчезают клинические признаки ДВС- синдрома, соответственно терапия может быть ограничена применением гепарина и дезагрегантов.

Пиелонефрит может принимать затяжной хронический характер, что делает необходимым проведение длительных курсов антибактериальной терапии и после формального выздоровления от ОПН.

## 6. Хроническая почечная недостаточность

*Хроническая почечная недостаточность (ХПН) – это конечная фаза любого прогрессирующего поражения почек, предполагающая постепенное и постоянное ухудшение клубочковых и канальцевых функций почек такой степени, что почка не может больше поддерживать нормальный состав внутренней среды.*

Совокупность клинических и лабораторных симптомов, развивающихся при ХПН, называется уремией.

### Эпидемиология

Распространенность ХПН колеблется в очень широких пределах: от 18-19 (в Швейцарии, Дании, Австрии) до 67-84 (по данным нефрологических центров США, Германии, Швеции) на 1 млн. населения в год (речь идет о **ХПН**, требующей лечения гемодиализом).

### Этиология

1. Заболевания, протекающие с первичным поражением клубочков: хронический гломерулонефрит, подострый (злокачественный) гломерулонефрит.

2. Заболевания, протекающие с первичным поражением канальцев и интерстиция: хронический пиелонефрит, интерстициальный нефрит.

3. Обструктивные нефропатии: мочекаменная болезнь, гидронефроз, опухоли мочеполовой системы.

4. Первичные поражения сосудов: злокачественная гипертония, стеноз почечных артерий, гипертоническая болезнь.

5. Диффузные болезни соединительной ткани: системная красная волчанка, системная склеродермия, узелковый периартериит, геморрагический васкулит.

6. Болезни обмена веществ: сахарный диабет, амилоидоз, подагра, гиперкальциемия (в частности, отравление витамином D).

7. Врожденные заболевания почек: поликистоз, гипоплазия почек синдром Фанкони, синдром Альпорта и др.

Из всех вышеперечисленных причин на долю хронического гломерулонефрита и хронического пиелонефрита приходится 80 %. Среди остальных нозологических форм наиболее часто к уремии приводят амилоидоз сахарный диабет и поликистоз почек.

### Классификация

Согласно современной классификации (Лопаткин и соавт., 1975, с дополнениями), выделяют 4 стадии ХПН.

1. Латентная стадия ХПН – характеризуется скудностью субъективных и объективных симптомов. Клубочковая фильтрация снижена до 50-60 л/мин, осмолярность мочи находится в пределах 400-500 мосм/л. Отмечается увеличение экскреции Сахаров, дизаминаоацидурия, периодическая протеинурия.

2. Компенсированная стадия ХПН – мочевины и креатинина крови в пределах нормы, суточный диурез увеличен до 2-2,5 л за счет снижения канальцевой реабсорбции. Клубочковая фильтрация снижена до 30 мл/мин,

осмолярность мочи – до 350 мосм/л. Могут возникать электролитные сдвиги за счет периодических увеличений натрийуреза. Отмечаются незначительная диспепсия, сухость во рту, утомляемость, полидипсия, изостенурия.

3. Интермиттирующая стадия ХПН – характеризуется дальнейшим снижением клубочковой фильтрации и канальцевой реабсорбции. Периодически появляется гиперазотемия в пределах 13-16 ммоль/л по мочевины и 200-350 мкмоль/л по креатинину. Клубочковая фильтрация снижена до 25 мл/мин и более. Развивается ацидоз. Клинически характерна периодическая смена улучшения и ухудшения состояния больного. Периоды ухудшения связаны с обострением основного заболевания или присоединением интеркуррентных заболеваний (ОРВИ и др.). Могут отмечаться нарушения водно-электролитного баланса и кислотно-основного состояния. При отсутствии адекватного лечения болезнь переходит в следующую стадию.

4. Терминальная стадия ХПН – характеризуется прогрессирующим развитием проявлений уремии. Клубочковая фильтрация снижается до 15 мл/мин и менее, уровень мочевины плазмы возрастает до 25 ммоль/л и выше, увеличивается ацидоз, нарастает дисэлектролитемия, прогрессируют нарушения всех видов обмена веществ. Улучшение состояния без диализа невозможно. Выделяют 3 периода клинического течения терминальной стадии ХПН:

- **период I** – водовыделительная функция сохранена (диурез 1 л и более), резко снижен клиренс (до 15-10 мл/мин), гиперазотемия 16-30 ммоль/л по мочевины с тенденцией к росту, компенсированный ацидоз, водно-электролитных нарушений нет; лечение: гемодиализ, пересадка почки;

- **период II а** – олигоанурия (диурез менее 300 мл при осмолярности мочи 300-400 мосм/л), задержка жидкости, дисэлектролитемия, гиперазотемия выше 33 ммоль/л по мочевины, ацидоз, обратимые изменения со стороны сердечно-сосудистой системы и других внутренних органов, артериальная гипертензия, недостаточность кровообращения II степени; лечение: гемодиализ, пересадка почки с тепловой ишемией до 15 минут;

- **период II б** – те же признаки, что и в период II а, но более тяжелая сердечная недостаточность с нарушением кровообращения по большому и малому кругам кровообращения, артериальная гипертензия; лечение: гемодиализ или перитонеальный диализ;

- **период III** – тяжелая уремия, гиперазотемия (креатинин 1100 мкмоль/л, мочевины 66 ммоль/л и выше), декомпенсированная сердечная недостаточность, сердечная астма, анасарка, дистрофия печени и других внутренних органов; лечение: перитонеальный диализ, гемосорбция.

### **Клиническая картина**

В клинической картине ХПН преобладают **общие симптомы** – слабость, сонливость, утомляемость, апатия (уремическая энцефалопатия), мышечная слабость. С задержкой уремических токсинов связаны кожный зуд (иногда мучительный), носовые кровотечения, кровотечения из десен, желудочно-кишечные, маточные кровотечения, подкожные геморрагии. При длительной

задержке мочевой кислоты развивается уремическая подагра с характерными болями в суставах и тофусами.

Ярким признаком уремии является **диспептический синдром** – тошнота, рвота, икота, потеря аппетита вплоть до отвращения к пище, понос (реже запоры).

**Полиурия и никтурия** являются ранними признаками почечной недостаточности. Довольно рано развивается гипопластическая анемия, связанная со снижением выработки эритропоэтина почками. Характерны лейкоцитоз и умеренная тромбоцитопения.

При осмотре обращает на себя внимание бледно-желтый цвет лица пациента (анемия плюс задержка урохромов), синяки на руках и ногах. Кожа сухая со следами расчесов. Язык сухой, коричневатый. При выраженной Уремии изо рта ощущается запах мочи. Моча очень светлая (за счет низкой концентрации и отсутствия урохромов).

Прогрессирование ХПН ведет к развитию артериальной гипертензии с признаками злокачественного течения. **Гипертензия** ускоряет прогрессирование почечной недостаточности. Сочетание гипертензии с **анемией и тяжелыми электролитными нарушениями** приводит к **поражению сердца**. В результате прогрессирует сердечная недостаточность, вплоть до анасарки. Одним из типичных признаков поражения сердца при ХПН считается развитие фибринозного или выпотного перикардита. Шум трения перикарда называется «похоронным звоном», поскольку его появление считается крайне неблагоприятным прогностическим признаком.

По мере прогрессирования ХПН нарастает неврологическая симптоматика, появляются судорожные подергивания, усиливается энцефалопатия, вплоть до развития уремической комы с большим шумным ацидотическим дыханием типа Куссмауля.

Характерна склонность к инфекциям. Часто развиваются пневмонии, которые резко ухудшают функцию почек.

### **Лабораторные данные**

#### **1. Общий анализ крови.**

При ХПН практически у всех больных наблюдается снижение гемоглобина на ранних этапах заболевания, обычно уровень его коррелирует со степенью почечной недостаточности. Больные, как правило, хорошо адаптированы к анемии. Чаше обнаруживается лейкопения, чем лейкоцитоз (иногда - агранулоцитоз), сдвиг формулы влево нередко выявляется и без признаков инфекции, для развития последней характерна токсическая зернистость нейтрофилов. СОЭ обычно повышена, нередко до 60-80 мм/ч, что не соответствует концентрации эритроцитов в крови. Уровень тромбоцитов может снижаться при выраженном ДВС-синдроме.

#### **2. Удельный вес мочи (относительная плотность).**

Удельный вес мочи при ХПН равен относительной плотности плазмы и составляет около 1011-1013 (изостенурия). При исследовании по Зимницкому эта величина мало изменяется в течение суток.

#### **3. Протеинурия и осадок.**



В моче стойкая умеренная **протеинурия, глюкозурия, осадок**, как правило, **скудный**, за исключением случаев амилоидоза (высокая протеинурия), поликистоза и обострения пиелонефрита (гематурия и лейкоцитурия). Важнейший признак – **низкий удельный вес**.

#### **4. Креатинин, мочевины, калий, натрий сыворотки.**

При ХПН уровень креатинина коррелирует со степенью выраженности почечной недостаточности (за редким исключением) и общим состоянием больного. Уровни калия и натрия могут быть низкими при полиурии (иногда и при олигурии), но чаще гиперкалиемия соответствует степени утраты фильтрационной способности, определяемой по клиренсу креатинина (проба Реберга).

#### **Инструментальные исследования**

##### **1. УЗИ почек.**

Размеры почек уменьшены (за исключением случаев поликистоза и амилоидоза), паренхима истончена (толщина менее 1 см) и уплотнена.

##### **2. Рентгенологические и радиоизотопные исследования.**

Эта группа исследований менее значима, чем ультразвуковая диагностика. Можно выявить изменения строения паренхимы, уменьшение накопления радиоизотопов, снижение их клиренса. Следует помнить, что при подозрении на почечную недостаточность рентгеноконтрастные исследования абсолютно противопоказаны.

#### **Лечение**

Консервативное лечение ХПН преследует две цели:

- 1) уменьшить скорость прогрессирования заболевания;
- 2) устранить (или уменьшить) его клинические проявления.

Схематично консервативную терапию ХПН можно представить следующим образом.

##### **1. Диета.**

1.1. Уменьшение потребления белка животного происхождения до 0,3-0,5 г/кг веса тела в сутки при обязательном назначении препаратов кетоаналогов аминокислот, в частности кетостерила.

1.2. Обеспечение высокой калорийности пищи (2800-3000 ккал в сутки) за счет включения жиров (с учетом переносимости), углеводов (с учетом возможного сопутствующего сахарного диабета) и пищевых добавок, в частности реналайта.

1.3. Ограничение (вплоть до полного исключения) поваренной соли при артериальной гипертензии (обязателен контроль уровня натрия, при его снижении, а также при развитии гипотензии нужно добавлять соль в рацион).

1.4. Увеличение водной нагрузки под контролем волевических показателей, не допуская развития сердечной недостаточности, отека ног (возможны небольшие отеки стоп, пастозность голеней) и неконтролируемой артериальной гипертензии.

2. Применение фитопрепаратов, стимулирующих диурез, снижающих содержание азотистых шлаков, обладающих уроантисептическими свойствами.

2.1. Применение хофитола (экстракт из листьев артишока), особенно У больных с нетяжелой инфекцией мочевых путей (по 1-2 таблетки 3 раза в день).

2.2. Употребление в пищу чеснока, обладающего антиагрегантным и уроантисептическим действием.

3. Мероприятия, направленные на улучшение микроциркуляции, снижение скорости склерозирования почечной ткани.

3.1. Длительное использование малых доз гепарина или фраксипарина, антиагрегантов (трентал), стимуляторов фибринолиза (препараты никотиновой кислоты).

3.2. При выраженном ДВС-синдроме (тромботические и геморрагические проявления) использование свежзамороженной плазмы.

3.3. Применение ингибиторов АПФ, обладающих способностью снижать скорость прогрессирования склеротических изменений в клубочках за счет ингибирования факторов роста *in situ*, уменьшения агрегационной активности тромбоцитов.

4. Симптоматическая терапия.

4.1. Гипотензивная терапия для поддержания уровня АД в пределах 160-170/90-100 мм рт. ст., преимущественно с применением  $\alpha_1$  адреноблокаторов.

4.2. Антибиотикотерапия по показаниям (иногда - непрерывная, многомесячная, с использованием одного препарата) с учетом чувствительности, возможной нефротоксичности, с коррекцией доз в зависимости от уровня клубочковой фильтрации.

4.3. Дозы сердечных гликозидов корректируют с учетом остаточной функции почек.

4.4. Назначение препаратов производится с учетом возможного синергичного или антагонистического их действия.

4.5. Уремический зуд, полиневропатия, прогрессирующая анемия, тяжелая артериальная гипертензия требуют проведения плазмафереза.

4.6. Следует помнить, что стероиды ускоряют склеротические процессы, поэтому при присоединении почечной недостаточности от них либо отказываются вовсе, либо ограничивают дозу.

5. Дезинтоксикационная терапия.

5.1. Применение энтеросорбентов (активированного угля или энтероседа в дозе 15-20 г в сутки) способствует уменьшению уремической интоксикации и повышает качество жизни.

5.2. Плазмаферез используется на консервативном этапе как средство дополнительной дезинтоксикации при мучительном кожном зуде и полиневропатии. Чем раньше начинают проводить процедуры, тем выраженнее терапевтический эффект.

Показаниями к проведению программного гемодиализа являются:

- тяжелая артериальная гипертензия.
- гиперкалиемия выше 6 ммоль/л;
- клубочковая фильтрация ниже 10 мл в минуту;
- суточный диурез менее 1000 мл в сутки;

Относительными противопоказаниями, ухудшающими результаты гемодиализной терапии, являются:

- пожилой возраст;
- полиорганная патология - выраженный атеросклероз, ишемическая болезнь сердца с нарушениями ритма, тяжелой стенокардией, сахарный диабет, системная красная волчанка, персистирующий или хронический активный гепатит, цирроз печени;
- тяжелые или хронические инфекции;
- тяжелая артериальная гипертензия с выраженной сердечной недостаточностью;
- - выраженная атопия, аллергические реакции на антибиотики;
- тяжелое и крайне тяжелое состояние пациента, в том числе связанное с уремией;
- психологическая несовместимость пациента с медицинским персоналом, невозможность выполнения им диетических и иных ограничений, бесперспективность с точки зрения социальной реабилитации пациента (эти факторы могут быть использованы только в крайних случаях, так как они трудно объективизируются и могут являться причиной судебного преследования медицинского персонала со стороны пациента или его родственников).

Абсолютным противопоказанием к проведению гемодиализа является наличие кровотечения (невозможность введения гепарина для стабилизации крови во время процедуры).

Во время лечения программным гемодиализом назначают высококалорийную диету, полноценную по белку, диетические ограничения касаются потребления продуктов, содержащих калий (фрукты), а также жидкости (прирост массы тела между двумя процедурами гемодиализа не должен превышать 2-3 кг).

В последнее время в ряде клиник в качестве альтернативы гемодиализу стали использовать программный перитонеальный диализ.

Желательно максимально реабилитировать больного в социальном плане (он должен работать или учиться, участвовать в общественной жизни). Некоторые пациенты охотно работают в отделениях гемодиализа. Работающие больные имеют меньшее число осложнений, дольше живут, легче переносят процедуры. Неоправдан перевод таких пациентов в 1-ю группу инвалидности, хотя, на первый взгляд, такое решение кажется наиболее гуманным.

Кроме базисной дезинтоксикационной терапии, проводится лечение осложнений.

При уремическом зуде, полиневропатии, интоксикации, неконтролируемой артериальной гипертензии, присоединении инфекционных осложнений используют и другие методы экстракорпорального воздействия на кровь – плазмаферез, гемодиализацию, гемосорбцию.

Лечение нефрогенной анемии складывается из адекватной программы гемодиализа, профилактики и своевременной терапии различных осложнений ХПН (инфекции, артериальная гипертензия), коррекции ДВС- синдрома. У ряда

больных при отсутствии осложнений и адекватном гемодиализе удастся значительно повысить уровень гемоглобина за счет проведения плазмафереза (удаление ингибиторов эритропоэза). В последнее время широко используется активация эритропоэза рекомбинантным эритропоэтином, однако такая терапия дорога, осложняется тяжелой артериальной гипертонией, тромбозами, синдромом Рейно, быстрым прогрессированием атеросклероза. Возможно уменьшение количества вводимого эритропоэтина при одновременном проведении лечения плазмаферезом. Кроме того, при быстром нарастании массы эритроидных клеток может развиваться относительный дефицит железа, что требует назначения препаратов этого микроэлемента.

Эффективность терапии анемии вначале оценивается по ретикулоцитарному кризу (существенному увеличению содержания ретикулоцитов - в 2-10 раз) через 3-4 недели после начала лечения. Уровень эритроцитов и гемоглобина повышается не ранее чем через 2 месяца после начала лечения.

Лечение остеопороза проводится активными метаболитами витамина D<sub>3</sub>, увеличивающими всасывание кальция, и препаратами, интенсифицирующими усвоение кальция костной тканью (кальцитрин, миокальцик).

При удовлетворительном самочувствии больного во время лечения программным гемодиализом встает вопрос о трансплантации трупной почки. Есть мнение, что трансплантация почки не является альтернативой гемодиализу, но в связи с социально-экономическими факторами (невозможность обеспечить всех нуждающихся гемодиализом) она должна выполняться широко. Эффективность трансплантации почки (частота нормального функционирования трансплантата в течение нескольких лет) при применении современных цитостатических препаратов (сандимун) составляет около 80 %. При развитии отторжения (острого или хронического) больного вновь переводят на лечение программным гемодиализом, а в последующем можно выполнить повторную трансплантацию.

# Дифференциальный диагноз при болях в грудной клетке

## **1.Актуальность темы**

*Боль в грудной клетке – симптом широко распространенный, свойственен многим заболеваниям. Боли возникают из-за развития патологического процесса в самой грудной стенке, позвоночнике, плевре, легких, органов средостения, а также в результате иррадиации боли при заболеваниях органов брюшной полости.*

## **2. Цель занятия и его учебно-целевые задачи**

**Цель:** на основании знания этиологии, патогенеза, классификации, клиники, данных лабораторного и инструментального исследований принципов лечения, студент должен научиться диагностировать заболевание, сформулировать развернутый диагноз и уметь назначить индивидуальное комплексное этиопатогенетическое лечение больному при заболеваниях, которые сопровождаются болями в грудной клетке, наметить программу ранней реабилитации.

### **Учебно-целевые задачи**

Студент должен:

1. На основании жалоб, анамнеза и физикального обследования уметь заподозрить у больного заболевание с максимальным выявлением этиологического фактора.
2. Уметь составить программу лабораторного, рентгенологического и инструментального обследования больного для подтверждения диагноза.
3. Уметь провести детализацию диагноза (форма, наличие осложнений, степень тяжести, фаза течения) путем тщательного анализа данных обследования больного и динамического наблюдения за течением болезни.
4. Уметь провести дифференциальный диагноз при болях в грудной клетке.
5. Уметь сформулировать развернутый клинический диагноз.
6. Уметь назначить адекватную индивидуализированную терапию.
7. Уметь сформулировать прогноз больного.
8. Уметь определить меры вторичной профилактики.

## **3. Базисные знания**

Для изучения данной темы необходимо восстановить следующие знания:

Из курса пропедевтики внутренних болезней – методы физикального исследования дыхательной системы, органов кровообращения, пищеварительной, нервной, опорно-двигательной систем; семиотику заболеваний этих систем; инструментальные методы исследования (метод измерения артериального давления по Н.С.Короткову, ЭКГ, Эхо-КГ, УЗИ, рентгенологические исследования) лабораторные исследования (клинические, биохимические, иммунологические анализы крови).

## **4. Блок информации для изучения темы**

### **I. Боль при поражении сердечно-сосудистой системы**

**1.1. Боли при ИБС, стенокардии** – приступообразные, загрудинные, кратковременные (не более 10 мин.), быстро купирующиеся нитроглицерином, иррадиирующие в левое плечо и руку, возникающие при физической нагрузке (ходьба и др.), эмоциональном напряжении, при стенокардии Принцметала – в покое и ночью, часто с нарушением ритма сердца.

При исследовании – признаки атеросклероза аорты и периферических артерий, часто сочетание с артериальной гипертензией, на ЭКГ – депрессия ST, отрицательный T при болях или постановке провокационных тестов.

**1.2. Боли при инфаркте миокарда** – приступ более 30 мин., более интенсивный, с потоотделением, гипотонией, нарушением ритма сердца, не купирующийся приемом нитроглицерина, иррадиация разнообразная.

При обследовании – глухость 1 тона, добавочный 3 или 4 тон, систолический шум (при субэндокардиальной локализации), повышение температуры тела на 2-е сутки. На ЭКГ – патологический Q, QS, ST смещен кверху, выпуклой формы при субэпикардиальной, вниз – при субэндокардиальной локализации, отрицательный T, повышение уровня АСТ, КФК, ЛДГ, миоглобина крови, лейкоцитоз, затем ускорение СОЭ, динамические изменения ST, T на ЭКГ.

### **1.3. Постинфарктный и посткомиссуротомный синдромы**

*Постинфарктный синдром (с-м Дресслера)* – плевроперикардит на 3–4 неделе после острого инфаркта миокарда, боль неангинальная – режущая, длительная, усиливающаяся при вдохе, перемене положения тела, с лихорадкой, артралгии, пневмонит (пневмония). Исчезновение (быстрое) симптомов после назначения глюкокортикоидов.

При исследовании – шум трения перикарда, усиление его на вдохе, в динамике – экссудация в перикарде, плевре, лейкоцитоз крови, инфильтрация легочной ткани или экссудативный плеврит, перикардит. ГГТП (М – 20–76 МЕ/л, Ж – 12–54 МЕ/л) γ-гл.

ЭКГ – признаки рубцовой стадии инфаркта миокарда.

*Посткомиссуротомный синдром* – связан с перенесенной комиссуротомией, симптоматика та же. Соответствующая картина ЭКГ.

**1.4. Перикардиты** – чаще вирусной этиологии, боль похожа на боль при инфаркте миокарда, с лихорадкой (с первых часов болезни), боль связана с движениями (усиление), шум трения перикарда (при фибринозных перикардитах), при экссудативном варианте – расширение абсолютной сердечной тупости, симптомы сдавления полых вен (набухание шейных вен, отеки ног, увеличение печени), глухость тонов сердца, полисерозиты.

При обследовании – на рентгенограмме сглаженность левых дуг сердечной тени, или треугольная тень сердца (при экссудации), на ЭКГ – инфарктоподобные изменения, но без дискордантности ST (при сухом перикардите), низкий вольтаж, отрицательный T (при экссудативном перикардите), при ЭХО-КГ – между эпикардом и перикардом «полоска выпота», ускорение СОЭ, лейкоцитоз, повышение венозного давления выше 200 мм вод.ст.

**1.5. При инфекционном миокардите** – вирусной или бактериальной этиологии боль в области сердца и левой половине грудной клетки приступообразная, длительная, без иррадиации, тупая, не исчезает после нитроглицерина, связана началом с перенесенной вирусной, носоглоточной инфекцией, выражен

астенический синдром (адинамия, потливость, слабость), сердечная недостаточность (отеки, тахикардия, гепатомегалия), сердечная аритмия (постоянная).

При обследовании – ослабление 1 тона, добавочные тоны, систолический шум, артериальная гипотония, субфебрилитет. Повышение титра противовирусных антител в крови, нарастание их в динамике, высокие АСЛ-О, АСГ, АСК – свыше 500 ед., лейкоцитоз, ускорение СОЭ, расширение границ сердца при рентгеновском исследовании, на ЭКГ – синусовая тахикардия, экстрасистолия, депрессия ST, уплощение или инвертированность T.

**1.6. Неинфекционные миокардиты (лекарственные, сывороточные)** – сходны с инфекционными по симптоматике, важен анамнез – повторное введение тех или иных веществ.

При обследовании – в крови лейкопения, эозинофилия, отрицательные T на ЭКГ, смещение ST книзу.

**1.7. Ревматический миокардит** – боль тупая, ноющая и без радиации, на первом плане астенический синдром, гипотензия, цианоз, набухание шейных вен (при диффузном ревматическом миокардите), другие признаки сердечной недостаточности, сочетаются признаки с перикардитом, плевритами. В анамнезе возникновение симптомов через 7–14 суток после перенесенной острой или обострения хронической инфекции, семейный анамнез, сочетание ревмокардита с типичным ревматическим полиартритом, хореей, подкожными узлами, кольцевидной эритемой, хореей (критерии Киселя-Джонса-Нестерова).

При обследовании – ослабление 1 тона, иногда глухая акцентуация его («удар в пустую бочку», «бархатный» 1 тон), мягкий дующий систолический шум, протодиастолический или суммационный ритм галопа, трехфазный пресисто-систо-диастолический шум трения перикарда слышен не всегда. Лейкоцитоз со сдвигом влево, увеличение СОЭ, повышение уровня альфа-2- и гамма-глобулинов, сывороточных мукопротеинов и гликопротеинов, С-реактивного протеина, титров АСЛ-О, АСК, АСГ, появление антикардиальных антител, ЛДГ1, АСТ. На ЭКГ – синусовая тахи- или брадикардия, синусовая аритмия, экстрасистолия, атриовентрикулярная блокада 1 степени, нарушения реполяризации миокарда, удлинение QT.

**1.8. Нейроциркуляторная дистония** – боль не приступообразная, длительная (часы, сутки), воспринимается как сильная, сопутствуют нейро-вегетативные кризы (возбуждение, дрожь, озноб, повышение АД, потливость, головокружение), дурнота в ортостазе.

При обследовании – гипергидроз, гипералгезия области сердца, лабильность пульса и АД при переходе в ортостаз, тоны сердца громкие, иногда систолический шум, границы в норме, субфебрилитет, многолетнее наличие жалоб без динамики клинической картины в сторону ухудшения. На ЭКГ – изменение реполяризации, экстрасистолия, изменчивы в ортостазе, ударный и минутный объем не снижены (ЭхоКГ), при пробах с обзиданом, солями калия – нормализация ЭКГ.

**1.9. Климактерическая кардиопатия** – как и НЦД (сочетание кардиалгии с вазомоторным синдромом и вегетативными кризами), болеют женщины в период угасания функции половых желез, боль также длительная, много часов,

не купирующаяся нитроглицерином, характерны приливы (жар в верхней половине груди, лица, потливость).

При обследовании – пробы с обзиданом и калием нормализуют ЭКГ.

**1.10. Аорталгия** – неспецифические аортиты, сифилитический мезаортит, врожденные аномалии аорты, атеросклеротические аневризмы аорты, аортиты при коллагенозах.

Боль нерезкая, длительная, жгучая, с локализацией за грудиной – при сифилитическом мезаортите, похожа на стенокардию.

При обследовании – недостаточность аортального клапана, расширение восходящего отдела аорты, аортальной дуги, повышение систолического АД, симптомы поражения ветвей (при аортите и атеросклерозе): уменьшение или исчезновение пульсации левых сонной, подключичной, бедренной и др. артерий. Рентгеновское исследование, в частности, аортография, либо реакции Вассермана и др. уточняют диагноз.

**1.11. Расслаивающая аневризма и разрыв ее** – боль сочетается с коллапсом и анемией, резкая бледность кожных покровов, шум трения перикарда и прогрессирующее увеличение сердечной тупости, систолический и диастолический, длительные шумы над аортой при синдроме Марфана, Элерса-Данло, Шерешевского-Тернера.

**1.12. Синдром Вольфа-Паркинсона-Уайта (WPW-синдром)** – боль сопровождается аритмиями, пароксизмальной тахикардией, изменениями на ЭКГ – характерными (укорочение PQ, дельта-волна на R).

**1.13. Пролабирование митрального клапана** – врожденный при сочетании с синдромом Марфана или приобретенный (ревматический вальвулит, склероз сосочковых мышц, травмы). Боль сочетается с сердцебиением, давящая, жгучая, слева от грудины в 3–4 межреберье, продолжается часами, нитроглицерин в ряде случаев купирует боль, систолический ритм галопа сочетается с систолическим шумом.

На ЭхоКГ – проникновение створки, или створок митрального клапана в полость левого предсердия в начале систолы, на ФКГ – систолический щелчок и систолический шум.

**1.14. Аномалия коронарных артерий** – при отхождении одной из коронарных артерий от легочной артерии (синдром Бланда-Уайта-Гарленда) – боли приступообразные за грудиной с бледностью и потливостью, с раннего детского возраста, похожи на стенокардитические.

При обследовании – увеличение размеров сердца, мерцательная аритмия, пароксизмальная тахикардия, на ЭКГ – патологический Q, QS, смещение ST вверх, как при инфаркте, коронарография, ангиопульмонография – подтверждают диагноз.

**1.15. Болезнь Кавасаки** – в детском возрасте, лихорадка, поражение кожи и слизистых (покраснение, отек, экзантема), лимфаденопатия, артриты, дисфункция кишечника, при этом появляются боль за грудиной, аритмии, на ЭКГ – признаки острого инфаркта миокарда. Разрыв аневризмы коронарной артерии – смерть. Встречается редко. При биопсии – узелковое поражение артерий.

**1.16. Амилоидоз сердца (первичный и вторичный)** – стенокардитические боли за грудиной, приступы сердцебиения и головокружения. В ортостазе –



обмороки. Сердечная недостаточность по астматическому варианту, или отечный синдром, добавочный 3 тон в ритм галопа, брадикардия, ортостатическая гипотензия. При первичном амилоидозе – макроглоссия, периферическая нейропатия, при вторичном – гепатолиенальный, нефротический синдромы, явления недостаточности надпочечников, наличие в анамнезе гнойной инфекции.

На ЭКГ – признаки инфаркта миокарда, нарушения ритма (мерцательная аритмия), нарушение атриовентрикулярной и внутрижелудочковой проводимости, при ЭхоКГ – уменьшение амплитуды движения стенки левого желудочка при его нормальном размере в диастолу с увеличением размера в систолу. Биопсия сердца. Ангиокинография – уменьшение объема левого желудочка, гипокинезия его.

**1.17. Опухоли сердца** – миксомы предсердий – боли стенокардитического типа, субфебрилитет, признаки декомпенсации право- или лево-желудочкового типа, признаки митрального порока сердца, систолические и диастолические шумы зависят от перемены положения тела, лучше слышны стоя. ЭхоКГ – дополнительная тень в предсердиях.

**1.18. Опухоли перикарда (мезотелиома)** – те же симптомы в сочетании с синдромом верхней полой вены (одутловатость лица, вздутие шейных вен, пастозность надключичных ямок). Синдром сдавления средостения – одышка, кашель, ортопноэ, увеличение тени средостения при рентгеновском исследовании. Геморрагический выпотной перикардит. Пункция перикарда, ЭхоКГ, рентгенокинография – подтверждают диагноз.

**1.19. Субаортальный стеноз (идиопатическая гипертрофическая кардиомиопатия, обструктивная кардиомиопатия)** – боли стенокардитические в сочетании с систолическим шумом по левому краю грудины, систолическим щелчком при сохранности 2 тона на аорте, аритмии (пароксизмальная тахикардия, мерцательная аритмия) – в молодом возрасте.

На ЭхоКГ – гипертрофия межжелудочковой перегородки и стенки левого желудочка, при превышении 1,3 в соотношении.

**1.20. Артериальные гипертензии**

## **II. Болезни костей, суставов, мышц**

**2.1. Дископатии шейного и грудного отделов позвоночника** – чаще связаны с их остеохондрозом.

Острая, кратковременная боль в шее, груди, интенсивная, с потливостью, страхом (вегеталгия), скованностью движений, иногда длительная с онемением руки, исчезающая при вытяжении шейного отдела позвоночника, или увеличивающаяся при надавливании на голову при наклоне ее к плечевому суставу (при шейном варианте), иногда опоясывающая, уменьшающаяся при подъеме под мышки (при грудном варианте). Боль исчезает также после новокаиновой блокады соответствующих зон.

При обследовании – пальпаторная болезненность в области поперечных отростков позвонков, скаленных мышц, трапециевидной мышцы. На рентгенограммах позвоночника в фас и профиль – выпрямление шейного

лордоза, уменьшение высоты межпозвоночных дисков, их обызвествление, грыжа Шморля, унковертебральные экзостозы.

В грудном отделе дископатии могут быть связаны также с остеомиелитом позвонков, туберкулезом, миеломой, метастазами опухолей.

**2.2. Добавочное шейное ребро** – по типу шейной дископатии – онемение рук, уменьшение пульсации лучевых артерий при их поднятии над головой, на рентгенограмме – добавочное шейное ребро.

**2.3. Синдром Титце** – аллергическая реакция на вирусную инфекцию – резкая боль в груди с иррадиацией в руку и плечо, усиливающаяся при кашле, чихании, глубоком вдохе, движениях, с кратковременной лихорадкой.

При обследовании – пальпаторная болезненность в месте соединения грудины с хрящами 2–4 ребер, утолщение реберных хрящей, чаще слева, на рентгенограммах – очаговый остеопороз ребер и грудины.

**2.4. Ксифоидалгия (ксифоидия)** – сопряжена с заболеваниями органов брюшной полости (язвенная болезнь, холецистит, диафрагматит) – боль тупая, усиливается при движениях, иррадирует в плечо, шею, руки, болезненность при пальпации мечевидного отростка.

Обследование органов брюшной полости.

**2.5. Синдром «скользящих реберных хрящей»** – после травм позвоночника, грудной клетки, из-за раздражения или ущемления межреберных нервов хрящами 8–10 ребер, патологически подвижных, или фиброзной тканью. Боль длительная, ноющая, внезапно прокалывающая, острая. При пальпации резкая местная болезненность. На прицельной рентгенограмме патология ребер.

**2.6. Синдром передней лестничной мышцы** – при сдавлении ножками скаленных мышц шейно-плечевого сплетения. Боль в груди сочетается с жгучей распирающей болью, усиливающейся при движениях, повороте головы, – в шее, плечевых суставах. Онемение, слабость мышц руки на стороне поражения, вегетативные кризы (ознобоподобная дрожь, потливость, бледность кожи, поллакиурия), повышение АД. На рентгенограммах признаки остеохондроза шейного отдела позвоночника.

**2.7. Фибромиозит** – чаще после травм поражение межреберных мышц слева – тупая боль, обостряющаяся при движениях, болезненность при пальпации межреберных мышц, иногда пальпаторно – плотные узелки.

### III. Изменения легких и плевры

**3.1. Острый фибринозный плеврит** – часто сопровождает пневмонии (парапневмонический), боль усиливается при вдохе, шажение пораженной стороны (поверхностное дыхание, отставание соответствующей половины грудной клетки при дыхании), вынужденное сидячее или лежащее (на больной стороне) положение в постели, при аускультации – шум трения плевры, болевые точки на пораженной стороне между ножками кивательной мышцы (с-м Мюсси), в области трапециевидной мышцы стороны поражения.

Обследование – рентгенологическое.

**3.2. Спонтанный пневмоторакс** – внезапная боль на стороне поражения, одышка, тахикардия, тимпанит при перкуссии, смещение средостения в

здоровую сторону, ослабление дыхательных шумов, при рентгеновском исследовании – воздух в плевральной полости.

### **3.3. Инфаркт легкого.**

**3.4. Бронхогенный рак** – длительная тупая боль, усиливается при вдохе, затем постоянная. На рентгенограмме – ателектаз легкого или шаровидная тень, сужение бронха, бронхоскопия и бронхография, цитология – подтверждают диагноз.

**3.5. Первичные опухоли плевры** – интенсивные боли, усиливающиеся при дыхании, геморрагический плеврит, пункция плевры, определение атипичных мезотелиальных клеток в пунктате.

**3.6. Эпидемическая миалгия (болезнь Борнхольма, плевродиния)** – после вирусных заболеваний вызванных вирусом Коксаки, охлаждений. Начало с озноба, температура до 39–40 град. повышается, мышечные боли. Боль в нижней части грудной клетки, усиливается при вдохе, иррадирует в верхние отделы живота, шум трения плевры над диафрагмой (сухой диафрагмальный плеврит), фарингиты, лимфаденопатия, экзантема. Миалгии могут быть пароксизмальными по 5–10 мин каждые 1–2 часа.

Обследование – серологическое определение антигенов в слизи из зева, парные сыворотки на 5 и 14 сутки, РСК, реакция преципитации в геле, реакция торможения гемагглютинации.

### **3.7. Периодическая болезнь.**

## **IV. Изменения органов пищеварения**

**4.1. Эзофагит** – боль в момент приема пищи, за грудиной с иррадиацией в межлопаточную область, спину, сопряжена с актом глотания.

**4.2. Рак пищевода** – загрудинные боли с усилением при проглатывании пищи, «застревание» пищевого комка, иррадиация в спину. При рентгеноскопии и эзофагоскопии подтверждение диагноза.

**4.3. Кардиоспазм** – боль иррадирует в челюсть, шею, спину, связана с приемом пищи, при пробе с атропином уменьшение или исчезновение спазма, обследование по всем правилам.

**4.4. Диафрагмальная грыжа** – боли могут иррадиировать в левое плечо, с жжением в пищеводе, срыгиванием, саливацией, усиливаются после приема пищи, в положении лежа, стоя – уменьшение болей, отрыжка съеденной пищей или воздухом («залповая отрыжка»), в пожилом возрасте постгеморрагическая анемия из-за эрозивного рефлюкс-эзофагита.

Рентгеноконтрастное исследование, в том числе в положении Тренделенбурга – грыжевое выпячивание желудка в грудную полость. Эзофагофиброскопия. Ирригоскопия при подозрении на пролабирование толстой кишки.

**4.5. Желчнокаменная болезнь, панкреатит** – соответствующая клиника.

## **V. Изменения центральной и периферической нервной системы**

**5.1. Дизэнцефальный синдром** – травмы черепа, нейроинфекции в анамнезе, боли с вегетативными кризами, большое количество мочи по окончании

приступа болей (как при НЦД), изменения на ЭКГ те же исчезают после индераловой, калиевой проб, необходима консультация невропатолога (исключить опухоли диэнцефально-гипофизарной зоны, арахноидита, сосудистых поражений).

**5.2. Синингомиелия** – поражение спинного мозга, боль чаще ночью, симпаталгическая (жгучая, пульсирующая, диффузная), при обследовании утрата болевой и температурной чувствительности при сохранении осязательной и суставно-мышечной.

**5.3. Опоасывающий лишай** – рецидивирующая приступообразная боль, болевые точки, через несколько дней – пузырьковые высыпания лентообразные.

**5.4. Гипервентиляционный синдром** – боль сочетается с приступами нехватки воздуха, особенно на вдохе, страхом, сердцебиением, клиника та же, что и при НЦД, проба с гипервентиляцией в спокойном периоде вызывает соответствующие изменения на ЭКГ.

## **VI. Другие болезни**

**6.1. Заболевания молочных желез** – маститы, рак. Боль иррадиирует в левую руку, в подмышку, шею, пальпация железы болезненна, при раке пальпируется опухоль.

### **5. Типовые тестовые задания**

**01. Какие признаки позволяют диагностировать левостороннюю межреберную невралгию?**

- 1) резкая боль при надавливании в межреберных промежутках ,
- 2) ослабление болей на вдохе,
- 3) положительный эффект от приема нитроглицерина.

**02. Какое заболевание желудочно- кишечного тракта дает клинику стенокардии?**

- 1) заболевание пищевода,
- 2) диафрагмальная грыжа,
- 3) язвенная болезнь желудка,
- 4) хронический колит,
- 5) острый панкреатит.

**03. Для миокардита наиболее характерны жалобы на:**

- 1) боли в области сердца, сердцебиения, одышку,
- 2) боли в области сердца, сердцебиения, обмороки,
- 3) боли в области сердца, одышку, асцит,
- 4) боли в области сердца, головокружение, одышку,
- 5) боли в области сердца, температуру, сухой кашель.

**04. Больная 40 лет поступила с жалобами на сжимающие боли в области сердца при физической нагрузке, иррадиирующие в левую руку.**

**Длительность до 15 мин., снимаются валокардином. Боли беспокоят 8 лет.**

**Ад всегда нормальное. При осмотре выявлена кардиомегалия, систолический шум на верхушке. При Эхо-КГ: толщина межжелудочковой перегородки – 1,5 см, гипокинез перегородки, полость левого желудочка уменьшена, клапаны интактны. Ваш диагноз?**

- 1) ИБС, стенокардия напряжения,
- 2) нейроциркуляторная дистония,
- 3) миокардит,
- 4) гипертрофическая кардиомегалия,
- 5) коарктация аорты.

**05. Для болевого синдрома при инфаркте миокарда характерно:**

- 1) локализация болей за грудиной,
- 2) длительность боли более 30 мин.,
- 3) иррадиация в левую ключицу плечо, шею,
- 4) сжимающий, давящий характер,
- 5) все перечисленное.

#### **6.Эталоны ответов**

##### **Типовые тестовые задания**

- 01 - 1
- 02 - 2
- 03 - 1
- 04 - 4
- 05 - 5

# **Дифференциальный диагноз при диффузных поражениях легких**

## **1. Актуальность темы**

*Диффузные поражения легких, диссеминации –это большая группа заболеваний различной этиологии, характеризующихся воспалительным поражением стенок альвеол и окружающей их интерстициальной ткани, дезорганизацией структурно- функциональных единиц паренхимы, приводящими к развитию рестриктивных изменений в легких, нарушению газообмена, прогрессирующей дыхательной недостаточности.*

## **2. Цель занятия и его учебно-целевые задачи**

**Цель:** на основании знания этиологии, патогенеза, классификации, клиники, данных лабораторного и инструментального исследований принципов лечения, студент должен научиться диагностировать заболевание, сформулировать развернутый диагноз и уметь назначить индивидуальное комплексное этиопатогенетическое лечение больному при диффузных поражениях легких, наметить программу ранней реабилитации.

### **Учебно-целевые задачи**

Студент должен:

1. На основании жалоб, анамнеза и физикального обследования уметь заподозрить у больного наличие диффузных поражений легких, формы заболевания с максимальным выявлением этиологического фактора.
2. Уметь составить программу лабораторного, иммунологического, рентгенологического и инструментального обследования больного для подтверждения диагноза.
3. Уметь провести детализацию диагноза (форма, наличие осложнений, степень тяжести, фаза течения) путем тщательного анализа данных обследования больного и динамического наблюдения за течением болезни.

4. Уметь провести дифференциальный диагноз при диффузных поражениях легких.
5. Уметь сформулировать развернутый клинический диагноз.
6. Уметь назначить адекватную индивидуализированную терапию.
7. Уметь сформулировать прогноз больного.
8. Уметь определить меры вторичной профилактики.

### **3. Базисные знания**

Для изучения данной темы необходимо восстановить следующие знания:

- а) из курса пропедевтики внутренних болезней – методы физикального исследования органов дыхания и инструментального исследования функции внешнего дыхания; семиотику заболеваний органов дыхания;
- б) из курса рентгенологии – методы исследования легких ; рентгенологическую диагностику диффузных поражений легких, диссеминаций.

### **4. Блок информации для изучения темы**

#### **Общие клинические признаки диссеминации (табл. 1):**

- одышка при физической нагрузке при условии, что она не вызвана другим заболеванием;
- цианоз появляющийся и усиливающийся при физической нагрузке;
- сухой, или со скудной слизистой мокротой кашель (только при бронхоальвеолярном раке отмечается пенистая мокрота в обильном количестве);
- субфебрильная или фебрильная лихорадка;
- короткие фазы вдоха и выдоха;
- на вдохе – крепитирующие хрипы;
- при перкуссии над зоной поражения укорочение звука;
- рентгенологически выявляемые интерстициальные и (или) очаговые изменения;
- рестриктивные нарушения ФВД;

- снижение диффузионной способности легких;
- гипоксемия при физической нагрузке.

Таблица 1

### Величина диссеминированных очагов при некоторых заболеваниях

Мелкие (0,5–2,5 мм)	Средние (2,5–5 мм)	Крупные (5–8 мм)	Очень крупные (8–12 мм)
Острые пневмонии (в особенности у детей раннего возраста) Острый бронхиолит Милиарный туберкулез Лимфо-гемато-генный туберкулез Пневмокониоз Гемосидероз Саркоидоз Токсоплазмоз Системная красная волчанка Узелковый периартериит Склеродерма	Очаговые пневмонии различного происхождения Хронический гематогенно-диссемини-рованный туберкулез Силикоз (некоторые формы) Карциноматоз	Острые пневмонии Лобулярная казеозная пневмония Карциноматоз Ретикулез Аденоматоз	Острые пневмонии Лобулярная казеозная пневмония Кардиогенный отек легких Карциноматоз Ретикулез Паразитарные поражения легких

### Классификация и отдельные нозологии при диссеминации

#### І. Связанная с инфекцией

##### 1. Диссеминированный туберкулез легких

Множественные туберкулезные очаги в легочной ткани из-за диссеминации, связанной с бациллемией из зоны первичного туберкулезного



комплекса, первичного хронического туберкулеза, длящиеся по несколько месяцев и лет (табл. 2).

Выделяют острое, подострое и хроническое течение.

Таблица 2

**Важнейшие рентгенологические отличия гематогенной  
и бронхогенной туберкулезной диссеминации**

Признаки	Путь распространения	
	гематогенный	бронхогенный
Распространенность поражения	Почти всегда двустороннее	Чаще одностороннее, но может быть двусторонним
Симметричность очагов	Почти всегда	Очень редко
Распределение очагов	Чаще равномерное, тотальное или субтотальное, реже ограниченное	Ограниченное, неравномерное
Преимущественные размеры очагов	При острой диссеминации 1-2 мм, при хронической диссеминации 3-4 мм	5–10 мм
Интенсивность очагов	При острой диссеминации средняя, при хронической диссеминации – большая (до петрификации)	Малая и средняя
Контурсы очагов	Сравнительно четкие	Нерезкие
Полиморфизм очагов (разные размеры, плотность, контуры)	Часто	Редко
Характер очагов	Продуктивный	Экссудативный
Слияние очагов	Бывает при обострениях и неблагоприятном течении	Почти всегда
Распад очагов с образованием каверн	Сравнительно редко	Почти всегда
Характер каверн	«Штампованные», округлые, тонкостенные	Ригидные, бухтообразные, толстостенные

Легочный рисунок	На фоне очагов ослаблен, вплоть до исчезновения	Прослеживается на фоне очагов. За пределами очаговых высыпаний не изменен или усилен
Состояние корней легких	При острой диссеминации не изменены или снижение структурности. При хронической диссеминации уплотнение, деформация, рубцевание, смещение корней	Не изменены или снижение структурности корня на стороне обсеменения
Состояние средостения	При острой диссеминации не изменено. При хронической диссеминации уменьшено в размере, подтянуто кверху, сглажены сердечно-сосудистые углы	Не изменено, если нет предшествующих или последующих рубцовых изменений средостения
Состояние плевры	Нередко сухой, иногда экссудативный плеврит	Бывает утолщение реберной и верхушечной плевры, но выпотные плевриты отсутствуют
Состояние диафрагмы	При острой диссеминации не изменена. При хронической диссеминации часты диафрагмальные спайки, облитерация плевральных синусов	Не изменена

1.1. *Острый генерализованный или милиарный туберкулез* – поражает множество органов и систем. Различают тифоидную, менингеальную и легочную формы.

а) При тифоидной – высокая температура тела, общая интоксикация, затемнение сознания, головная боль, адинамия, слабость, общее состояние – тяжелое, туберкулиновая реакция может быть отрицательной.

б) Менингеальная форма характеризуется клиникой менингита и менингоэнцефалита, выраженной общей интоксикацией, симптомами отека мозговых оболочек.

в) Легочная форма проявляется общей интоксикацией, одышкой и цианозом, высокой температурой тела.

Начало с общего недомогания, температуры до 37,5, снижения аппетита, слабости, головной боли, диспепсических расстройств, брадикардии, единичных сухих хрипов. В течение 1–1,5 недель – усиление головной боли, температура тела до 40 градусов, гектическая лихорадка, ночные поты, ознобы, цианоз, одышка, сухой кашель, ЧД до 40 в 1 мин, тахикардия до 120 в 1 мин, ослабление или жесткость дыхания, рассеянные сухие свистящие и местами мелкопузырчатые влажные хрипы, обложенность корня языка, запоры.

1.2. *Подострая форма диссеминированного туберкулеза* – характеризуется постепенным развитием, симптоматикой туберкулезной интоксикации (слабостью, снижением аппетита и трудоспособности, ночными потами, нестабильностью температуры тела с вечерними подъемами до 37,5 град. Частое покашливание, иногда скудная мокрота, одышка при физической нагрузке, раздражительность, повышенная возбудимость, плохой сон, боли в мышцах, по ходу нервных стволов, в суставах. Грудная клетка уплощается, мускулатура и подкожно-жировой слой слабо развиты, в верхних отделах легких и межлопаточной области – укорочение перкуторного звука, умеренный тимпанит в нижних отделах, дыхание жесткое, с бронхиальным оттенком, отдельные сухие дискантовые, влажные мелкопузырчатые хрипы, нежный шум трения плевры в зоне притупления перкуторного звука. Туберкулезные поражения глаз (увеиты), мочеполовых органов, суставов (артрит Понсэ).

1.3. *Хроническая форма диссеминированного туберкулеза* – проявляется волнообразным течением с обострениями и ремиссиями. При обострении –

характерная картина, что и при подостром течении, может быть кровохарканье, вторичные внелегочные поражения туберкулезом.

При туберкулезе гортани – боли при глотании, изменения голоса. При костно-суставном поражении – боли в суставах при нагрузке, ходьбе. При поражении почек – лейкоцитурия, гематурия. При поражении надпочечников – адинамия, психическая подавленность, гипотония, грязно-коричневые пятна на коже лица, шеи, груди. Гипертиреоз – повышенная возбудимость, потливость, тахикардия, экзофтальм, широкие глазные щели, блеск глаз, усиленный рост волос.

В легких – те же выявляемые симптомы, что и при подострой, но более слабо выражены. При покашливании удается определить единичные влажные хрипы.

#### *1.4. Лабораторные и инструментальные данные.*

При острой форме: в анализе крови лейкоцитоз до 15000, сдвиг влево формулы умеренный, моноцитоз, лимфопения, увеличение СОЭ до 50 мм/час. Рентгенологически с 5–7 дня – мелкопятнистая нежная сетка по всем легочным полям, симметрично расположенные мелкоочаговые тени с нечетким контуром, сливающиеся затем в крупные очаговые тени с образованием инфильтративно-пневмонических фокусов.

При подострой форме: менее выраженные изменения в анализах крови, часто моноцитоз, ВК в мокроте выявляются редко (если нет распада); туберкулиновая реакция – положительная, часто гиперергическая; при бронхоскопии – туберкулезные поражения бронхов до образования свищей; на рентгенограммах – усиление легочного рисунка, корни уплотнены и подтянуты кверху, различной величины и интенсивности очаговые тени, преимущественно в верхних и средних отделах легких, в нижних отделах – признаки эмфиземы, каверны – «штампованные», без воспалительных признаков вокруг, изменения плевры.

При хронической форме: те же изменения, диспротеинемия иногда; рентгенологически – дву- или односторонняя диссеминация, полиморфные

очаговые тени, часто более крупные очаги, чередование свежих, плохо контурируемых очагов, с очерченными, локализованные в 1–2 сегментах, в верхних отделах тени более крупные, с четкими контурами и включением извести; к диафрагме размер очаговых теней уменьшается, контуры их размыты, в отличие от острого диссеминированного – очаговые тени ассимметричны; тонкая нежная мелкопятнистая сетка с участками повышения прозрачности за счет эмфиземы; срединная тень – капельной формы, сглаживание талии сердца, увеличение легочной артерии; плевральные изменения – утолщение костальной, междолевой и верхушечной плевры: при обострении – затенения вокруг старых очагов, сливание очагов в инфильтраты, появление свежих очагов, полости распада от тонкостенных «штампованных» до каверн; увеличение трахеобронхиальных и бронхопульмональных лимфоузлов; при бронхоскопии – тубпоражение трахеи, бронхов, косвенные признаки сдавления бронхов увеличенными лимфоузлами (табл. 3).

**Различительные признаки важнейших заболеваний,  
сопровождающихся среднеочаговой диссеминацией**

Рассматриваемый фактор	Острые пневмонии разной этиологии	Хронический гематогенно-диссеминированный туберкулез	Карциноматоз
Возраст больного	Любой, чаще детский	Молодой и зрелый	Чаще зрелый и пожилой
Начало болезни	Острое	Чаще стертое, незаметное	Незаметное, постепенное
Лихорадка	Обязательна, часто высокая	Непостоянный субфебрилитет	Может отсутствовать. Но бывают и разные типы лихорадки
Кашель	Как правило, сильный	От полного отсутствия до покашливания	Отсутствует или сухой кашель
Одышка	Обычно выражена	Отсутствует или легкая	Выражена в поздней стадии
Цианоз	Часто в области носогубного треугольника	Отсутствует	Отсутствует
Данные аускультации	Разнокалиберные и обильные влажные хрипы	Жесткое дыхание, иногда паравертебрально мелкопузырчатые хрипы, шум трения плевры	Усиленное везикулярное дыхание
Поражения других систем и осложнения	Абсцедирование, плеврит, пневмоторакс, нефрит, сепсис, сердечная недостаточность	Сухой плеврит, образование каверн. Туберкулезные поражения других органов	Первичная опухоль в другом органе. Очаги рака в других органах
Преимущественная локализация очагов	Средние и нижние отделы легких	Верхние отделы легких	Средние и нижние отделы легких
Равномерность обсеменения легких	Неравномерное	Равномерное при первом обсеменении,	Чаще равномерное

		затем – неравномерное	
Контуров очагов	Неровные, нерезкие	Резкие, теряют четкость при обострениях процесса	Ровные, резкие
Слияние очагов	Часто	Редко, только в период обострения	Не характерно
Легочный рисунок	Обычно усилен	Усиление по типу мелкой сетки	Мало изменен
Смещение корней	Отсутствует	Кверху и в сторону	Отсутствует
Динамика под влиянием лечения	Обычно быстрое рассасывание очагов	Медленная (исчезновение, уменьшение и рубцевание очагов при усилении сетчатости рисунка)	Постепенное уменьшение очагов при успешном выборе лечебного метода

## 2. Кандидоз

Вызывается дрожжеподобными грибами *Candida albicans*, *C. tropicalis*, распространен широко, чаще в тропической зоне. Источник – больной человек кандидозом кожи и слизистых, заражение – при контакте и использованием общими предметами обихода.

Различают первичный (чаще – острый) и вторичный (чаще – хронический) кандидоз, который поражает легкие. Выделяют легкую, средней тяжести и тяжелую формы.

*Первичный острый* – чаще на фоне лечения антибиотиками, глюкокортикоидами и цитостатиками. Слабость, головная боль, недомогание, снижение работоспособности, иногда – остро с лихорадки, «царапающего» сухого кашля, болей в грудной клетке с усилением при дыхании. При легком течении – клинически бронхит с сильным кашлем без мокроты, или с мокротой серого цвета с запахом дрожжей, с сухими и влажными средне- и крупнопузырчатыми хрипами. При более тяжелом течении – очаговые и лobarные пневмонии с «летучими», нестойкими инфильтратами. В тяжелых случаях – с

плевритом. Состояние тяжелое, обильная мокрота с кровохарканьем, тупыми болями в грудной клетке.

*Лабораторные и инструментальные данные.*

В гемограмме – лейкопения, базофилия, эозинофилия, нейтрофилез, моноцитоз, лимфопения; рентгенологически множественные пятнистые мелкоочаговые затенения, более крупные в нижних отделах, иногда милиарные затенения («снеговые хлопья»), ателектазы, корни расширены, тяжистые тени от очагов затенения к прикорневым лимфоузлам, тонкостенные полости при кавернозной форме с быстрой регрессией при лечении; из мокроты, бронхиального секрета б промывных вод – выделение возбудителя, используются РСК, РПГА, метод флюоресцирующих антител, внутрикожная проба с кандидозным антигеном.

**3. Другие микозы (северо-американский бластомикоз, европейский бластомикоз, бластомикоз Буссе-Бушке, паракокцидиоидоз (южно-американский, бразильский бластомикоз), бластомикоз Лютца-Спландоре-Альмейды, гистоплазмоз, кокцидиоидоз, плесневые микозы (мукорозы), псевдомикозы (нокардиоз, актиномикоз).**

**4. Гистоплазмоз легких (болезнь Дарлинга, ретикулоцитозно-эндотелиомикоз)**

Глубокий микоз ретикулоэндотелия, *Histoplasma capsulatum*, аэрогенный путь заражения, поражение иммунной системы, клетки гриба внутри макрофагов, бугорки эпителиоидной ткани, течет эпидемически, инкубация 1–2 недели.

Увеличение лимфоузлов, гектическая лихорадка, 8–12 мес. длительность, наибольшая летальность в первые 6 недель, клиника атипичной пневмонии.

На рентгенограмме – хлопьевидные тени, усиление корней, при повторной инфекции – полостной гистоплазмоз, сходен с туберкулезом, милиарная кальцификация. Округлый инфильтрат – гистоплазма – иногда. Медиастинальная форма – с синдромом сдавления бронхов, трахеи, пищевода. Культуральный, биологический, иммунологические методы идентификации гриба.



## **II. Связанная с профессиональными вредностями и лекарствами**

### **1. Экзогенный аллергический альвеолит**

В ответ на вдыхание соответствующей органической или неорганической (лекарственной) пыли.

При остром течении через 4–8 часов после контакта с антигеном (ингаляционно, перорально, парентерально) – одышка, сухой кашель, озноб, лихорадка, головная боль, слабость, боли в грудной клетке при кашле, в конечностях, иногда – бронхоспастический синдром. Над поверхностью легких – влажные мелко- и среднепузырчатые хрипы, крепитирующие у 50% пациентов, при бронхоспазме – сухие дискантовые хрипы. Симптомы держатся до 1 суток и исчезают при прекращении контакта с антигеном даже без лечения. Хроническое течение – при повторных и длительных контактах с антигеном, прогрессирует одышка, кашель со скудной мокротой, субфебрилитет, снижение веса тела, аускультативные признаки слабо выражены, развивается пневмофиброз, легочное сердце – постепенно. При прекращении контакта с антигеном – изменения частично обратимы.

При остром течении: в крови – лейкоцитоз, эозинофилия (может быть), преципитирующие антитела к причинному антигену, положительный ингаляционный провокационный тест; рентгенологически – интерстициальные изменения (утолщение межалвеолярных перегородок, усиленный крупносетчатый легочный рисунок), на фоне которого милиарные, иногда гранулематозно-нодулярные изменения, в течение 10–20 дней после прекращения контакта с антигеном – нормализация рентгеновской картины, в хронических случаях – ячеистый фиброз, более в верхних отделах легких; при остром течении – обструктивные нарушения ФВД, при хроническом – рестриктивные и диффузионные нарушения; в лаважной жидкости –

лимфоцитоз; гиперпротеинемия, увеличение Ig A, G, M; при хроническом течении гистоисследование при открытой биопсии легочной ткани.

## ***2. Токсический фиброзирующий альвеолит***

Вследствие пневмотропного токсического действия лекарств (алкилирующие цитотоксические и иммуносупрессивные препараты, противоопухолевые антибиотики, растительные цитостатики, нитрофураны (фурадонин, фуразолидон), сульфаниламиды, бензогексоний, анаприлин, апрессин, кислород), и токсических веществ на производстве (газы-ирританты (хлор, аммиак, хлорпикрин, сероводород и др.), металлы в виде дымов, паров, солей и окислов (марганец, бериллий, ртуть, никель, цинк, кадмий и др.), гербициды (смесь Бордо, дикват, паракват), пластмассы (полиуретан) и др. Риск заболевания увеличивается с увеличением дозы и комбинированием токсических воздействий, с возрастом.

Острое начало с повышения температуры тела, одышки, сухого мучительного кашля. При хроническом течении нарастающая одышка, прогрессирующий фиброз легких. Сухой кашель. Цианоз. Слабость, похудание, боли в груди, крепитирующие хрипы длительно.

В крови – гиперэозинофилия может быть, рентгенологически – от отека интерстиция и распространенных мелкоочаговых теней – до выраженных двухсторонних фиброзных изменений с мелко- и крупноочаговой деформацией легочного рисунка, перибронхиальных и периваскулярных уплотнений, уменьшения объема легочных полей, высокого стояния куполов диафрагмы; ФВД – рестриктивные нарушения, диффузионные нарушения; гипоксемия.

## ***3. Пневмокониозы***

***4. Интерстициальный фиброз при лучевых поражениях, в том числе после лучевой терапии*** – при соответствующих анамнестических данных.

## **III. Диссеминации опухолевой природы**

## **1. Бронхиолоальвеолярный рак (аденоматоз, аденоматозный рак, альвеолярный рак)**

Высокодифференцированная аденокарцинома, мужчины и женщины болеют одинаково часто, в среднем возрасте, нет видимой связи с курением и проф. вредностями, встречается в 2–8% случаев злокачественных заболеваний легких.

Кашель со светлой, пенистой, без запаха мокротой с постепенным увеличением до 2 и более л/сутки, иногда без этого, прогрессирующая одышка до одышки в покое, иногда кровохарканье, повышение температуры тела, слабость, похудание до 12 кг за несколько месяцев, боли в грудной клетке, с усилением при кашле, плевральная экссудация, спонтанные пневмотораксы, лечение антибиотиками не эффективно. Метастазы не характерны.

Лабораторные и инструментальные данные.

В гемограмме: увеличение СОЭ, анемия, лейкоцитоз; рентгенологически – изменения раньше клинических: напоминающая пневмоническую инфильтрация, либо диффузная диссеминация, очаговые тени с тенденцией к слиянию, интерстициальные изменения, чаще в средних и нижних отделах, лимфоузлы не увеличены; гипоксемия, рестриктивные и диффузионные нарушения; в мокроте и смывах – раковые клетки; гистологическое исследование биоптата при открытой биопсии или трансторакальной пункции.

## **2. Карциноматоз легких и карциноматозный лимфангиит (табл. 4)**

Поражение метастатическое легких: при первичном раке легкого, желудка, поджелудочной и молочной желез, прямой кишки, почки и др. органов.

Клиника – первичного поражения, иногда случайные находки на рентгенограммах, т.к. бессимптомно протекает. Часто одышка, цианоз в момент диссеминации.

Рентгенологически – множественные узелковые уплотнения различной плотности и размеров, сетевидное поражение обеих легких при раковом лимфангите, увеличение интраторакальных лимфоузлов.

Таблица 4

**Различительные признаки важнейших заболеваний,  
сопровождающихся крупноочаговой диссеминацией**

Рассматриваемый фактор	Острые пневмонии		Аденоматоз легких	Карциноматоз
	стафилококковая	эозинофильная		
Возраст больного	Ранний детский, детский	Детский, молодой	Зрелый, пожилой	Зрелый, пожилой
Начало заболевания	Острое, иногда молниеносное, изредка постепенное	Стертое, часто бессимптомное	Постепенное	Незаметное, постепенное
Лихорадка	Всегда	Часто отсутствует, изредка может быть высокой	Часто отсутствует, возникает при осложнениях вторичной инфекцией	Часто отсутствует. Могут быть разные типы лихорадки
Мокрота	Гнойная	Слизистая, иногда «янтарная»	Обильная, слизистая, пенистая, без запаха, иногда до 1 л в сутки и более	Обычно отсутствует
Одышка	Как правило	Обычно отсутствует	Сильная нарастающая, появляется уже в начале заболевания	Выражена в поздней стадии
Данные аускультации легких	Жесткое дыхание, скудные хрипы	Отсутствуют или скудные влажные хрипы	Мелкопузырчатые хрипы, шум трения плевры	Усиленное или жесткое дыхание
Анализ крови	Часто лейкопения, лейкоцитарный сдвиг влево, ускорение РОЭ	Эозинофилия до 25%, нормальные показатели РОЭ и белой крови	Выраженный лейкоцитоз, ускорение РОЭ	Ускорение РОЭ, часто анемия

Анализ мокроты	Мокроты может не быть, поскольку дети заглатывают ее	Эозинофилы, кристаллы Шарко – Лейдена	Специфические клетки или отсутствие изменений	Обычно мокроты нет
Важнейшие осложнения	Плевриты, абсцессы, пневмоторакс	Отсутствуют	Легочно-сердечная недостаточность	Связаны с метастазированием опухоли в другие органы
Преимущественная локализация очагов	Часто односторонние распространенные изменения	Мигрирующие очаги, нередко в разных долях	Двусторонние изменения в средних и нижних отделах	Средние и нижние отделы легких
Контурсы очагов	Нерезкие	Нерезкие	Нерезкие	Резкие
Слияние очагов	Как правило	Обычно не происходит	Отмечается часто	Обычно отсутствует
Динамика под влиянием лечения	Сравнительно медленная (устойчивость к антибиотикам)	Быстрое исчезновение даже без лечения	Лечение обычно безрезультативно, прогноз неблагоприятный	Постепенное уменьшение очагов при успешном выборе лечебного воздействия

### ***3. Лейомиоматоз легких (лимфангиоматоз, ангиоматоз легких)***

#### ***Опухолеподобное разрастание гладкомышечных волокон в кровеносных***

и лимфатических сосудах, в стенках бронхов с образованием кист. Чаще у женщин в детородном возрасте.

Нарастание дыхательной недостаточности во время менструаций, в менопаузе и при овариоэктомии замедление прогрессирования заболевания, в противном случае в срок до 10 лет летальный исход от дыхательной недостаточности. Медленно прогрессирующая одышка, боли в грудной клетке, кровохарканья, спонтанные пневмотораксы, ослабление везикулярного дыхания, хилезные плеврит, асцит, перикардит при поражении лимфоузлов средостения и забрюшинных, сочетание частое с фибромиомой (лейомиомой) матки.

Рентгенологически – двухстороннее в нижних отделах усиление легочного рисунка, затем мелкие и более крупные очаги с мелкокистозными участками и развитием ячеистого легкого; ЖЕЛ – обструктивные изменения; лимфангиография и открытая или трансторакальная биопсия легкого с гистоисследованием.

#### **IV. Болезни со скоплением в легких и бронхах патологических веществ и измененных клеток**

##### **1. *Альвеолярный легочный протеиноз***

Накопление в альвеолах белково-липидного вещества с прогрессирующей дыхательной недостаточностью, чаще болеют мужчины в 3–4 раза, в возрасте 30–35 лет.

Начало постепенное, в виде эпизодов острых бронхитов, пневмоний, затем кашель постоянный, мокрота, одышка, слабость, похудание, лихорадка (при вторичной инфекции), боли в грудной клетке при дыхании, кровохарканье, симптомы «барабанных палочек» и «часовых стеклышек», укорочение перкуторного звука в нижних отделах легких, хрипы крепитирующие, цианоз, нарастает дыхательная недостаточность, признаки «легочного сердца».

Рентгенологически – двустороннее, мелкопятнистое, сливающиеся изменения, напоминающие отек, чаще в средних отделах, нижних, затем фиброз, кисты, ателектазы. При биопсии раннее заполнение альвеол еще при незначительной рентгенологической картине, положительная Шик-реакция в мокроте с использованием реактива Шиффа, мокрота внешне напоминает слизисто-гнойную, но при микроскопии гной не выявляется; ЖЕЛ – рестриктивная и диффузионная патология.

##### **2. *Амилоидоз бронхолегочный первичный***

Редкое заболевание, отложение амилоида в паренхиме и слизистой дыхательных путей, чаще у мужчин старше 40 лет, выделяют идиопатическую, наследственную и сенильную формы амилоидоза. Патоморфологически:

локализованный в просвете трахеи и бронхов, диффузно-инфильтрирующий стенки трахеи и бронхов, локализованный солитарный или псевдоопухолевый в легочной паренхиме, диффузный в межальвеолярных перегородках, генерализованный амилоидоз.

Жалобы на сильный сухой кашель, медленно-прогрессирующую одышку, иногда рецидивирующее кровохарканье, при нарушении дренирования бронха выявляются ателеказы и ателектаз-пневмонии.

В крови – гипергаммаглобулинемия, гиперхолестеринемия, повышение уровня щелочной фосфатазы, увеличение СОЭ, тромбоцитоз; на рентгенограммах при солитарной форме – округлые затенения с четкими контурами, при диффузном – усиление легочного рисунка, диффузные мелкоочаговые изменения; ЖЕЛ – рестриктивные или обструктивные нарушения; диагноз – при биопсии.

### **3. Гистиоцитоз Х легких**

Системное заболевание ретикулогистиоцитарной ткани, проявляющийся в 3 морфологических вариантах: *остром диссеминированном гистиоцитозе Х* (болезнь Абта-Леттерера-Сиве – острая форма, злокачественное течение), *хроническом подостром диссеминированном гистиоцитозе Х* (болезнь Хенда-Шюллера-Крисчена, липоидный гранулематоз), *очаговом гистиоцитозе* (эозинофильная гранулема). Чаще у мужчин в молодом возрасте. Проплиферация гистиоцитов с образованием в органах и тканях гистиоцитарных инфильтратов с полисистемным поражением. Патологоанатомически – в периферических отделах множественные кисты до 1 см в диаметре, микроскопически гранулемы гистиоцитарных клеток, эозинофилов, плазматических клеток, пролиферация ретикулиновых волокон. При болезни Хенда-Шюллера-Крисчена – пролиферирующие гистиоциты содержат липиды и холестерин, при электронной микроскопии – цитоплазматические гранулы, Х-тельца в гистиоцитах в 90% случаев.

Начало острое: лихорадка, одышка, кашель, поражение костей, кожи, тимуса, почек, себорейный дерматит, гнойный отит, за несколько мес. – летальный исход – у детей до 3 лет (болезнь Абта-Леттерера-Сиве). В

подростковом возрасте – болезнь Хенда-Шюллера-Крисчена чаще, в 30 летнем возрасте эозинофильная гранулема: медленно прогрессирует одышка, кашель. Ранее описанный комплекс: остеолитический, несахарный диабет и экзофтальм – встречается не всегда. Ксантелазмы вокруг глаз. Рецидивирующий пневмоторакс у 50% пациентов.

В гемограмме при тяжелом течении – панцитопения, при хронической форме – без особенностей. Повышение щелочной фосфатазы и сывороточной меди у части больных. В тяжелых случаях при поражении почек – протеинурия, признаки почечной недостаточности. Диспротеинемия. Рентгенологически – двусторонние изменения: интерстициальное усиление легочного рисунка, милиарные (до 2 мм) затенения на ранней стадии, ранняя картина «сотового» легкого с участками буллезных вздутий. Гистоисследование актуально на ранних стадиях. Исследование лаважной жидкости на выявление зеленого пигмента в альвеолярных макрофагах при реакции непрямой иммунофлюоресценции, электронная микроскопия для поиска Х-телец.

#### **4. Альвеолярный микролитиаз**

Наследственное редкое заболевание с образованием в альвеолах мельчайших конкрементов трифосфата и карбоната кальция, соли железа и магния.

Нарастание одышки, сухой кашель.

Рентгенологически симметричные уплотнения нижних и средних отделов, четко очерченные очаги в последующем, рестриктивные нарушения и диффузионные (альвеоло-капиллярный блок), биопсия легкого – верификация.

### **V. Диссеминации, связанные с иммуновоспалительным поражением соединительной ткани и ее производных**

#### **1. Саркоидоз органов дыхания (болезнь Бенье-Бека-Шауманна, *Besnier-Boeck-Schaumann*)**

Чаще у женщин в возрасте 20–45 лет, склонных к полноте.



Острое начало сопровождается повышением температуры тела и синдромом Лефгрена (узловатая эритема, артралгии и увеличение лимфатических узлов корней легких). Первично поражаются почти всегда крупные суставы, особенно голеностопные. Вначале – узловатая эритема, затем – полиартралгия и затем (может быть через несколько месяцев) – увеличение лимфатических узлов корней средостения, слабость и тошнота.

При первично-хроническом течении увеличение лимфатических узлов выявляется случайно при флюорографии (I стадия). У некоторых больных – слабость, недомогание, потливость, боли в мышцах и суставах, сухой кашель. Затем интерстициальные и очаговые изменения в легких (II стадия). Субфебрильная температура, слабость и недомогание, боли в грудной клетке, потливость, похудание, понижение аппетита. Затем выраженный диффузный пневмофиброз (III стадия). Потеря в весе, слабость, боли в грудной клетке, потеря аппетита, кашель со слизисто-гнойной мокротой, одышка, цианоз, может быть кровохарканье.

Могут наблюдаться саркоидные поражения слизистой оболочки носа (утолщение слизистой оболочки, гнойное воспаление, носовые кровотечения, затруднение носового дыхания). Иногда – саркоидное поражение гортани, миндалин.

Могут быть увеличены до 2–3 см наружные лимфоузлы, чаще шейные и надключичные, реже – подмышечные и паховые, плотноэластической консистенции, подвижные, безболезненные, не спаянные с окружающими тканями, кожа над увеличенными лимфатическими узлами не изменена.

Изменение кожи чаще – у женщин. Мелкоузелковая форма – плотные узелки, величиной от булавочной головки до горошины, бледно-красного цвета, преимущественно на конечностях, узелки постепенно уплощаются и приобретают желтовато-бурый цвет, исчезают бесследно или оставляют рубчики; крупно-узловатая форма – плоские крупные узлы; диффузноинфильтрующая форма – инфильтраты синевато-коричневого цвета; ознобленная волчанка Бенъе-Теннесона (Besnier-Tennesson) – бляшки синевато-

красного цвета на лице; подкожные саркоиды Дарье (Darier) – безболезненные узлы розоватого цвета; ангиоллюпоид Брока-Ботрие (Brocq-Pautrier); бляшки в сочетании с множественными телеангиэктазиями, узловатая эритема.

Изменение опорно-двигательного аппарата: диффузионно-инфильтративные изменения, приводящие к остеопорозу; одиночные или множественные округлые кисты в головке фаланг пальцев рук и ног, иногда над пораженными фалангами припухают мягкие ткани, кожа становится синюшной, непостоянные боли в кистях, иногда происходят переломы поврежденной кости. Артралгии без повреждения костей, при которых суставы опухают, повышается температура тела.

Изменение глаз чаще наблюдается у молодых мужчин. Возникают ирит и иридоциклит – боли в глазах, затем развиваются катаракта и вторичная глаукома; реже – хориоретинит, поражение зрительного нерва, кератоконъюнктивит и кератит; возможно отложение извести в роговице и конъюнктиве. У некоторых больных формируется синдром Герфорда (Heerfordt): иридоциклит, поражение слезных желез, поражение слюнных желез.

Типичным для саркоидоза является двусторонний паралич лицевых нервов; возможны периферические невриты. Редко возникают различные поражения головного мозга, несахарный диабет.

Иногда происходит формирование гранул в миокарде с последующим фиброзированием, что сопровождается болями в области сердца, нарушениями ритма и проводимости, изменениями на ЭКГ. В поздней стадии саркоидоза развивается хроническое легочное сердце.

Лейкопения, лимфопения, моноцитоз, нормальная или несколько увеличенная СОЭ. У некоторых больных увеличение  $\alpha_2$ - и  $\gamma$ -глобулинов. Повышено содержание кальция в сыворотке крови, выделение кальция с мочой и калом, отложение извести в роговице и конъюнктиве глаза и в мягких тканях.

Рентгенографически в I стадии: двухстороннее увеличение бронхопульмональных, трахеобронхиальных и паратрахеальных лимфоузлов.

Узлы чаще крупные (4–6 см в диаметре) и средней величины (2–4 см в диаметре), реже – мелкие. Контур четкий, структура однородная, наружная граница увеличенных узлов образует непрерывный, полициклический контур. Различное расположение узлов по глубине создает так называемый «симптом кулис». У 25% больных в узлах могут быть участки обызвествления (как результат перенесенного в прошлом туберкулеза). Спустя различное время узлы могут спонтанно уменьшаться и восстанавливаться нормальной структура корней. Изредка может быть частичный ателектаз легкого из-за сдавливания бронха увеличенными узлами, набухания слизистой оболочки бронха.

Во II стадии саркоидоза лимфатические узлы изменены так же, как и в I стадии. Часто появляется их обызвествление. Возможно уменьшение размеров узлов. Появляется сетчатость и деформация легочного рисунка преимущественно в прикорневых и нижнемедиальных отделах, мелкие (до 2,5–5 мм в диаметре) множественные очаги, которые располагаются в начале средних и прикорневых отделах. По мере прогрессирования болезни количество очагов увеличивается, распространяясь на средние и нижние отделы, реже – на верхние отделы. Часто очаги симметричные (табл. 5).

В III стадии развивается диффузный пневмосклероз, участки цирроза, выраженная эмфизема легких, неравномерное уплотнение плевры. Корни уплотнены, склерозированы, теряют свои границы. При томографическом исследовании выявляются уплотненные, неравномерно увеличенные лимфоузлы с неровными контурами. У некоторых больных увеличение лимфоузлов не определяется. В редких случаях образуются каверны (табл. 6).

Рентгенограммы кистей рук: остеопороз, одиночные или множественные кисты в головках фаланг пальцев рук и ног. При функциональном исследовании легких преобладают рестриктивные изменения, которые нарастают по мере прогрессирования саркоидоза.

При бронхоскопии определяется катаральный эндобронхит, позднее – деформация и ригидность стенки бронхов, утолщение слизистой оболочки,

стеноз бронхов. Расширение сосудов слизистой оболочки бронхов в виде крупной сети. Изредка в бронхах выявляются специфические изменения (узелки, бляшки, грануляции).

Реакция Квейма (внутрикожное введение саркоидной ткани) нередко положительна. Реакция Манту, как правило, отрицательная или резко сниженная.

Консультация ЛОР-специалиста, окулиста и дерматолога.

Наиболее информативны гистологические исследования биоптатов слизистой оболочки бронхов, и особенно – лимфатического узла средостения и из периферических очагов (например, кожи лимфатических узлов, околоушной слюнной железы, слизистых оболочек).

*Таблица 5*

### **Дифференциальная диагностика синдрома крупноочаговой диссеминации**

Заболевание	легочные корни и средостения	легочный рисунок	Особенности клинической картины
Туберкулез	Не расширены, структурны. Могут быть смещены вверх. Редко одностороннее увеличение бронхопульмональных лимфатических узлов	Полиморфизм очагов по форме, величине, характеру контуров, интенсивности. Неравномерность поражения в пределах доли или сегмента. Преимущественное поражение верхушечно-задних сегментов. Полости распада. Медленная регрессия под влиянием лечения.	Неравномерно усилен в зонах диссеминации за счет воспалительного лимфангита. Общая слабость, субфебрильная температура, кашель, нередко микобактерии туберкулеза в промывных водах бронхов
Метастатический рак легких	Обычно не изменены. Могут быть перекрыты очагами	Мономорфная диссеминация по форме, четкости контуров, однородности структуры	Вначале малосимптомное течение. Затем появляются одышка, кашель, кровохарканье,

	диссеминации	ее элементов. Преимущественное поражение базальных и средних отделов легких. Количество очагов может быть различным. Редко наблюдаются деструкции и пневмониеподобные с нечеткими очертаниями элементы диссеминации	симптомы основной опухоли, чаще всего гипернефромы
Силикотуберкулез (силикоз)	Как правило, умеренно расширены и уплотнены за счет увеличения лимфатических узлов. Нередко обызвествление по их контуру и неоднородные вкрапления кальция в ткань лимфатических узлов	Интенсивные очаговые тени, располагающиеся в наружных и задних сегментах легких с склонностью к медленному увеличению и слиянию. При этом могут наблюдаться деструкции, характеризующиеся стабильностью Диффузно усилен, деформирован в зависимости от выраженности пневмокониотического фиброза	Обязателен «пылевой стаж»! Общие симптомы интоксикации. МБ туберкулеза в промывных водах обнаруживают редко. При бронхоскопии нередко силикотуберкулез бронхов: лимфобронхиальные перфорации, инфильтраты
Заболевание	легочные корни и средостения	легочный рисунок	Особенности клинической картины
Саркоидоз	Двустороннее массивное увеличение лимфатических узлов центрального средостения	Очаги диссеминации преимущественно локализуются в наружных сегментах всех долей легких. Верхушки остаются	Обычно малосимптомное течение, несоответствие массивных рентгеноморфологических изменений и клинических проявлений болезни.

		свободными. Очаги не имеют резких очертаний и иногда сливаются между собой. Выражена симметрия поражения легких. Редко могут быть стабильные по форме и размерам полости распада Диффузно усилен по воспалительному типу	Довольно быстрая регрессия под влиянием кортикостероидной терапии, но не во всех случаях
--	--	---	--

Таблица 6

### Дифференциальная диагностика синдрома интерстициальной диссеминации

Заболевание	Рентгелогическая картина		Некоторые данные клинической картины
	легочный рисунок	корни и средостение	
Пневмокониозы (силикоз, антракоз, сидероз)	Диффузное двустороннее и симметричное поражение: усиление, деформация, избыточность легочного рисунка. Различная степень эмфиземы. Прогрессирование медленное	Увеличение лимфатических узлов зависит от стадии заболевания и агрессивности пыли. Рентгелогическая картина варьирует от нормальной до значительного увеличения внутригрудных лимфатических узлов всех групп, нередко с неоднородным или однородным обызвествлением по контуру	Профессиональный маршрут. Клиника неспецифична. Атрофический бронхит. При осложнении туберкулезом могут появляться лимфобронхиальные перфорации, специфический эндобронхит. Как правило, страдают мужчины
Саркоидоз (II стадия)	Избыточность, нечеткость	Массивное, чаще двустороннее	Клиника острого респираторного заболевания в

	<p>легочного рисунка в прикорневых зонах, средних и нижних легочных полях. Самопроизвольное или под влиянием кортикостероидной терапии нормализация рентгенологической картины</p>	<p>увеличение лимфатических узлов центрального средостения. Обызвествления, как правило, нет. Наружные контуры лимфатических узлов четкие, крупноволнистые</p>	<p>течение 2–3 нед. Неспецифический бронхит с участками инфильтрации слизистой оболочки, узловая эритема; поражение других органов. Заболевание чаще выявляется при профосмотре. Симптоматика скудная. Изменения гемограммы неспецифичны. Преимущественно болеют женщины</p>
Заболевание	Рентгелогическая картина		Некоторые данные клинической картины
	легочный рисунок	корни и средостение	
Саркоидоз (III стадия)	<p>Диффузный грубый пневмосклероз, эмфизема передних и базальных отделов легких, где легочный рисунок обеднен. Сморщивание по направлению к корню. Реже фиброз в виде фигуры бабочки. Медленное прогрессирование независимо от лечения</p>	<p>Корни деформированы, незначительно смещены вверх. Признаков увеличения лимфатических узлов нет. Крупные бронхи не изменены, сегментарные и субсегментарные – в зоне склероза сближены, незначительно расширены</p>	<p>Одышка при физической нагрузке или даже в покое. Медленное ее прогрессирование. Вначале несоответствие общего удовлетворительного состояния и массивности рентгеноморфологических изменений</p>
Метастатический рак легких (раковый ретроградный лимфангит)	<p>Усиление, петлистость, избыточность, деформация легочного рисунка в нижних и средних отделах. Довольно быстрое пргрессирование</p>	<p>Корни обычно не расширены или уплотнены и расширены за счет увеличенных лимфатических узлов. Может наблюдаться увеличение правого желудочка сердца или</p>	<p>Одышка, сухой кашель, слабость, анемия часто предшествуют рентгенологически определяемой картине диссеминации. Первичная опухоль почки, молочной железы, желудка, поджелудочной железы,</p>

	«пневмосклероза». Присоединение плеврального выпота пневмонических очагов	диффузное расширение сердечной тени	толстой кишки
Хронический неспецифический бронхит	Диффузное или ограниченное средне-нижними зонами легких усиление, деформация легочного рисунка, сотовость, петлистость. Эмфизематозность верхних легочных полей. При бронхографии – картина деформирующего бронхита, цилиндрические бронхоэктазы	Корни легких не расширены, структурны; реже уплотнены и незначительно расширены за счет неспецифической гиперплазии лимфатических узлов. Со временем развивается картина хронического легочного сердца: выбухание второй дуги на левом контуре, увеличение правых отделов	Рецидивирующее хроническое заболевание. При обострении кашель мокрота. Постепенное нарастание сердечной недостаточности. Выраженные аускультативные изменения
Заболевание	Рентгелогическая картина		Некоторые данные клинической картины
	легочный рисунок	корни и средостение	
Коллагенозы (истемная склеродермия, красная волчанка)	Усиление, деформация легочного рисунка в нижних зонах над диафрагмой. Часто высокое расположение купола диафрагмы и ограничение его подвижности при дыхании. Не исключаются	Корни легких структурны. Нередко определяется увеличение дуги легочного конуса, как следствие повышенного давления в малом круге. Иногда сглаженность дуг сердца вследствие изменения мышечного тонуса или утолщения	Одышка и другая легочная симптоматика редко стоит на первом месте. Как правило, сочетание легочных изменений с поражением других внутренних органов: желудочно-кишечного тракта, кожи, суставов, сердца



	<p>диффузное усиление, сетчатость периферического легочного рисунка. Медленное прогрессирование. Отсутствие положительной динамики при лечении. При обострениях заболевания, особенно при системной красной волчанке, пневмонические очаги и выпот в плевральных полостях</p>	<p>перикарда, особенно слева</p>	
<p>Застойное легкое (нарушение гемодинамики при пороках сердца. Первичная легочная гипертензия)</p>	<p>Изменения легочного рисунка зависят от степени повышения давления (венозная, смешанная, артериальная гипертензия). Появление перегородочных линий Керли, жидкости в плевральных полостях</p>	<p>Корни расширены. Не пульсируют при приобретенных пороках и первичной легочной гипертензии. Выраженная пульсация пр врожденных пороках гиперволемического типа. Изменение конфигурации сердечной тени</p>	<p>Ревматизм или порок сердца в анамнезе. Аускультативная картина порока. Кровохарканье, одышка</p>

## **2. Идиопатический фиброзирующий альвеолит (болезнь Хамменна-Рича, Hamman-Rich)**

Болеют преимущественно лица в возрасте 40–49 лет, связь с профессией и полом не установлена.

У 55% больных болезнь начинается остро с повышения температуры тела до 38–40 град. Течение чаще прогрессирующее, иногда с фазами обострения и ремиссии.

Одышка. Больной жалуется на невозможность глубоко вдохнуть. Кашель сухой или со скудной мокротой слизистого характера. Кровохарканье бывает редко. Похудание, иногда на 10–12 кг в течение нескольких месяцев. Общая слабость, быстрая утомляемость. Боли в грудной клетке, чаще под углами лопаток, усиливающиеся при кашле, глубоком вдохе. Повышение температуры тела до субфебрильной и фебрильной, максимальное повышение температуры между 10 и 13 ч. (у 50% больных). Артралгии, иногда утренняя скованность, по мере прогрессирования заболевания частота этого симптома нарастает. Иногда синдром Рейно, Цианоз, который вначале появляется только при физической нагрузке, затем, по мере прогрессирования болезни, усиливается, становится постоянным. Выраженность цианоза зависит от тяжести течения заболевания. «Барабанные палочки» и «часовые стекла» (пальцы Гиппократы). Скорость и выраженность формирования этого симптома зависят от активности и длительности болезни, выраженности дыхательной недостаточности. Иногда отмечается ригидность грудной клетки.

Над зонами наибольшего поражения может быть укорочение перкуторного тона. При аускультации определяется крепитация и ослабленное дыхание. Крепитация определяется по задней и средней подмышечной линиям, между лопатками, нередко с двух сторон. Нежная крепитация выслушивается экссудативную фазу болезни, грубая крепитация (склеросифония), – в фазу рубцевания, чаще выслушивается на вдохе, напоминает звук «треска целлофана». Нет четкого соответствия между выраженностью крепитации и рентгенологическими изменениями. Ослабленное везикулярное дыхание (укорочение фаза вдоха и выдоха) встречаются часто – у 83% больных. Жестковатое дыхание и сухие хрипы могут появляться в связи с

присоединением катарального эндобронхита. Акцент II тона над легочной артерией.

Осложнения и исходы: формирование компенсированного декомпенсированного легочного сердца, выраженной дыхательной недостаточности, редко – спонтанный пневмоторакс и выпотной плеврит.

Клинический анализ крови может быть нормальным. Возможна анемия. иногда вторичный эритроцитоз. Значительно увеличенная СОЭ. Увеличение содержания глобулинов, (особенно гамма-глобулинов), уменьшение альбуминов, положительный СРБ, увеличение сиаловых кислот, увеличение экскреции урогликопротеидов и гликозаминогликанов. При прогрессировании заболевания определяются высокие титры циркулирующих иммунных комплексов (ЦИК), ревматоидный и, реже, антинуклеарный факторы в сыворотке крови,

Рентгенологически – патогномоничных изменений нет. Изменения распространенные, двухсторонние, преимущественно в нижних долях. В начальной фазе – усиление легочного рисунка за счет интерстициальной ткани, его сетчатая деформация. При десквамативной форме изменения варьируют от пониженной прозрачности легочных полей и мелкоочаговых (милиарных) изменений до распространенных двухсторонних затенений по типу инфильтрации. При прогрессировании болезни усиливается тяжесть легочного рисунка, образуются мелкопузырчатые эмфизематозные вздутия (сотовое легкое), у 30% больных определяются плевральные изменения. У 30% – рентгенологические признаки легочной гипертензии. Высокое расположение куполов диафрагмы и ограничение их подвижности.

Рестриктивный тип нарушений функции легких, уменьшение ЖЕЛ, ООЛ, ОЕЛ, снижение диффузионной способности легких, повышения эластического сопротивления, уменьшение растяжимости легких и увеличение работы дыхания.

При сцинтиграфии легких (галлий-67) коэффициент накопления изотопа зависит от выраженности альвеолита и характеризует активность

патологического процесса. В промывной жидкости бронхов определяется много нейтрофилов, иммуноглобулинов и иммунных комплексов.

Диагностическая информативность гистологического исследования биоптата, полученного при трансторакальной пункции, колеблется от 16 до 77%, при чрезбронхиальной биопсии диагностическая информативность отмечена у 35% и при открытой биопсии легких – у 93–100%.

**3. Коллагеновые болезни, сопровождающиеся легочным васкулитом: системная красная волчанка, ревматоидный артрит, системная склеродермия, дерматомиозит, узелковый периартериит и разновидности узелкового периартериита – синдром Черджа – Стросса (Churg – Strauss) и гранулематоз Вегенера (Wegener)**

Первыми проявлениями болезни у 50% больных являются гнойные выделения из носа, заложенность носа, носовые кровотечения. Возникают гнойный синусит, гнойный отит. Распространение патологического процесса на трахею, бронхи и легкие сопровождается появлением мучительного кашля, болей в грудной клетке, кровохарканья. Лихорадка – один из наиболее частых симптомов. Иногда формируется геморрагический плеврит. Часто поражаются почки с развитием прогрессирующей почечной недостаточности. Кроме того, может возникнуть дисфагия, афтозный стоматит, гингивит, глоссит, экзофтальм, конъюнктивит, кератит, эписклерит, склерит, ангиопатия сетчатки, артралгии, мононевриты, миалгии, полиаденит, перикардит, миокардит, коронарит, гепатолиенальный синдром, язвенно-некротические изменения тонкого кишечника, кожи.

Аускультативная картина над легкими переменчива и зависит от особенностей поражения трахеи, бронхов, легочной паренхимы.

Иногда определяются умеренно увеличенные, безболезненные, не спаянные с кожей и другими тканями подчелюстные шейные и подмышечные лимфатические узлы.

Увеличение СОЭ, лейкоцитоз, эозинофилия, сдвиг лейкоцитарной формулы влево за счет палочкоядерных нейтрофилов, метамиелоцитов и миелоцитов, нормохромная анемия, гипер- $\alpha_2$ - и  $\gamma$ -глобулинемия. Иногда определяются LE-клетки, противоядерные антитела, ревматоидный фактор.

При поражении почек – массивная протеинурия, гематурия, лейкоцитурия, цилиндринурия, азотемия.

Рентгенологически выявляются солитарные или множественные инфильтраты в легких, имеющие «летучий» характер, склонность к образованию полостей до 2–5 см в диаметре (фибринозно-гнойная пневмония с некрозом).

Характерен смешанный характер нарушений вентиляции.

При поражении носоглотки – гистологическое исследование назофарингеального биоптата.

#### ***4. Гемосидероз легких идиопатический (идиопатическая бурая индурация легких с врожденным кровохарканьем, прогрессирующая геморрагическая анемия, железное легкое, болезнь Целена – Геллерстедта (Cellen – Gellerstedt)***

Начало – чаще в дошкольном возрасте. В детстве мальчики и девочки болеют одинаково часто, среди взрослых чаще болеют женщины.

Течение болезни может быть острым, подострым, хроническим. Фазы обострения чередуются с ремиссиями. Каждое последующее обострение протекает тяжелее предыдущего. В фазу обострения – выраженная слабость, головокружение, обморочные состояния одышка, часто возникают кризы, которые сопровождаются клиническими и рентгенологическими признаками кровоизлияния в легкие, кашель с мокротой, кровохарканье; ржавого цвета мокрота, примесь темной крови. Редко возникают массивные легочные кровотечения, тупого характера боли в грудной клетке. Иногда наблюдается повышение температуры тела. Резкая бледность, иногда с иктеричностью, цианоз губ, акроцианоз. В легких – участки укорочения перкуторного тона, влажные

хрипы разного калибра. Возможно небольшое увеличение печени и селезенки. Редко – деформация концевых фаланг по типу барабанных палочек.

В фазу ремиссии самочувствие улучшается, повышается содержание гемоглобина и эритроцитов.

Постепенно формируются признаки легочного сердца и его декомпенсация.

Анемия, анизо- и пойкилоцитоз, гипохромия, ретикулоцитоз. Повышение непрямого билирубина в сыворотке крови. Снижение осмотической стойкости эритроцитов. Положительная реакция Кумбса. В мокроте – сидерофаги. Положительная десфераловая проба.

Рентгенологически в фазу обострения определяются крупные и мелкие затенения диаметром 1–2 см и более, неправильной формы, различной локализации, чаще в нижних и средних отделах обоих легких, местами сливающиеся. На их фоне нередко возникает пневмоническая инфильтрация. Затенения с течением времени изменяются и постепенно рассасываются, могут исчезнуть за 2–3 недели. В фазу ремиссии остается мелкосетчатый фиброз, на его фоне – просовидные, мелкие (1–2 мм в диаметре) очажки, которые сплошь покрывают все легочные поля или локализуются только в средних и нижних отделах легких. Уплотнение корней. Иногда увеличение лимфатических узлов средостения.

При обследовании функции внешнего дыхания отмечаются изменения по рестриктивному типу. Нередко выявляются нарушения проходимости бронхов. На ЭКГ – признаки формирования хронического легочного сердца.

Биопсия с гистологическим исследованием биоптата легочного, печени, селезенки.

### ***5. Гудпасчера синдром (Goodpastur) (геморрагическая пневмония с нефритом)***

Встречается преимущественно у молодых людей старше 16 лет. Мужчины болеют в 5 раз чаще женщин. В большинстве случаев наступает летальный исход в сроки от 1 мес. до 12 лет. Иногда наступает спонтанная

ремиссия. Чаще умирают от уремии, реже – от легочных кровотечений или прогрессирующей дыхательной недостаточности. Может возникнуть пневмония.

Кровохарканье, вначале небольшое, затем прогрессирует. Присоединяются кашель, одышка, похудание.

Могут быть боли в грудной клетке. Нарастает дыхательная недостаточность. Периодически может повышаться температура тела. Выраженная бледность. Аускультативные признаки нехарактерны: влажные хрипы в легких во время и после кровохарканья. Артериальное давление повышается редко.

Появляется и быстро прогрессирует хроническая почечная недостаточность. Могут возникать отеки, нефротический синдром редок. Иногда – гепатоспленомегалия.

Выраженная нормо- и гипохромная анемия, сидеропения, редикулоцитоз, увеличенная СОЭ. В мокроте – сидерофаги. Снижение содержания железа в сыворотке крови. Макрогематурия, протеинурия, цилиндрурия.

Рентгенологически: легочные инфильтраты около корня с распространением на средние и нижние участки легких, мелкопятнистой структуры, иногда сливаются между собой. Инфильтрация увеличивается во время кровохарканья. В сыворотке крови определяются антитела к базальной мембране почек и легких.

## **VI. Изменения в легких при сосудистой и сердечной недостаточности**

### **1. *Шокое легкое (влажное легкое, острая респираторная недостаточность взрослых, посттрансфузионное легкое и др.)***

Возникает при различных видах тяжелого шока (травматический, кардиогенный, бактериохимический, ожоговый), при массивных

гемотрансфузиях, длительном экстракорпоральном кровообращении, при тяжелой закрытой травме груди, жировой эмболии легких и при др. ситуациях.

Клинически проявляется быстро нарастающей, через 12–24 ч после травмы или воздействия другого патогенного фактора, дыхательной недостаточности. Появляются одышка, цианоз, тахикардия. Определяются обильные крепитирующие хрипы в нижних отделах легких. Признаки сосудистой недостаточности.

Рентгенологически выявляется усиление легочного рисунка и множественные мелкоочаговые затенения вначале в нижних отделах легких, которые сравниваются со «снежной бурей». Выраженная гипоксемия. Низкое артериальное давление.

## ***2. Интерстициальный фиброз легких как исход шокового легкого***

## ***3. Кардиогенный пневмофиброз при недостаточности кровообращения***

### **5. Типовые тестовые задания**

**01.** При каких заболеваниях, протекающих с поражением легких, эффективен плазмаферез? а) идиопатический фибринозирующий альвеолит; б) саркоидоз; в) синдром Гудпасчера г) системная красная волчанка; д) первичный амилоидоз;

1) б, д;

2) все ответы верны;

3) в, д

4) б, в, д;

5) а, в, г.

**02.** Туберкулез внутригрудных лимфоузлов требует проведения дифференциального диагноза со всеми перечисленными заболеваниями, кроме?

1) лимфогранулематоза,

2) метастазов злокачественных опухолей,

3) саркоидоза,



4)лимфосаркомы,

5)трахеобронхита.

**03.** Выберите правильную формулировку диссеминированного туберкулеза органов дыхания?

1)двухстороннее субтотальное затемнение легких,

2)одностороннее очаговое поражение легких,

3)двустороннее поражение легких с наличием множественных очаговых изменений,

4)одностороннее затемнение доли легкого,

5)полость распада в верхнем отделе одного легкого с наличием очаговых затемнений в нижнем отделе противоположного легкого.

**04.** Какие жалобы характерны для больных с неосложненным силикозом?

а)одышка, б)чувство нехватки воздуха, в)кашель, г)боли в грудной клетки, д)боли в области сердца.

1)а,б,

2)в,г

3)д,

4)а,в,г,

5)а,б,д.

**05.**Какие основные рентгенологические признаки характерны для силикоза?

а)двустороннее расположение очагов, б) одностороннее расположение очагов, в)симметричность, г)полиморфизм, д)мономорфность;

1)а,б,

2)б,г,

3)б,г,д,

4)в,г,д,

5)а,в,д.

**6. Клинические ситуационные задачи для самостоятельного решения**

**Задача №1.** Больной 40 лет в течение 12 лет работал обрубщиком. Два года назад был диагностирован силикоз I стадии. При очередном обследовании предъявлял жалобы на усиление одышки, кашля, болей в подлопаточных областях. *При обследовании:* над нижними отделами легких перкуторный звук с коробочным оттенком, подвижность легочных краев ограничена. Дыхание жесткое ослабленное, единичные сухие хрипы.

*На рентгенограмме легких:* диффузное усиление и деформация легочного рисунка в средних и нижних отделах, множественные узелковые тени размером 2-4 мм в диаметре. Корни "обрублены", лимфатические узлы кальцинированы по типу "яичной скорлупы".

- 1) Определите стадию и форму силикоза легких.
- 2) Что вероятно исключает диссеминированный туберкулез легких?

**Задача №2.** Больной, 47 лет, работает токарем-фрезеровщиком 11 лет, изготавливает резцы из медно-бериллиевых сплавов. Концентрация бериллия в воздухе рабочей зоны превышала ПДК в 2-3 раза. Средства индивидуальной защиты использовал нерегулярно. Не курит. Предъявляет жалобы на общую слабость, повышенную утомляемость, потерю веса на 13 кг за год, одышку при обычной физической нагрузке и приступообразный сухой кашель.

*При осмотре* - акроцианоз. Грудная клетка бочкообразной формы. Над легкими перкуторный звук с коробочным оттенком, в нижних отделах прослушиваются мелкопузырчатые влажные хрипы. Со стороны других органов патологии не выявлено.

*На рентгенограмме легких* определяется диссеминация в виде множественных мелкоочаговых теней, увеличение бронхопульмональных лимфатических узлов.

- 1) Определите изменения со стороны легких по синдромам.
- 2) Какие заболевания следует исключить прежде всего?
- 3) Какую специфическую диагностическую пробу следует провести?

## **7.Эталоны ответов**

### **Типовые тестовые задания**

01-5

02-5

03-3

04-3

05-5

### **Клинические ситуационные задачи**

#### ***Задача №1.***

- 1) Силикоз II стадии, диффузно-узелковая форма.
- 2) Анамнез, отсутствие лихорадки, поражение нижних отделов легких.

#### ***Задача №2.***

- 1) Хронический бронхит, эмфизема легких, очаговая диссеминация, ДН II стадии.
- 2) Диссеминированный туберкулез легких, фиброзирующий альвеолит.
- 3) Пробу Куртиса с накожным нанесением хлористого бериллия.

## **Вопросы клинической классификации пневмоний, дифференцированная терапия.**

Своевременная диагностика и адекватная терапия пневмоний являются одной из актуальных проблем. Определенные клинико-патогенетические варианты пневмоний находятся в прямой зависимости от определенного спектра возбудителей, эпидемиологической ситуации, наличия фоновой патологии, характерной рентгенологической картины. Подобный ориентировочный подход в этиотропной диагностике пневмоний дает возможность применения ранней адекватной этиотропной терапии.

Пневмония-острое воспаление альвеол инфекционной природы с наличием ранее отсутствовавших признаков локального поражения, не связанных с другими известными причинами.

Ведущим объективным фактором, результирующим поражение паренхимы легкого является рентгенологическое исследование.

Основное назначение клинической классификации-возможность для получения ориентиров для диагностики, определение тактики лечения и реабилитации. С этих позиций представляется рациональной классификация пневмоний, основанная на клинико-патогенетическом принципе с учетом эпидситуации и факторов риска:

1. Пневмонии у больных в тесно взаимодействующих коллективах.
2. Пневмонии у больных с тяжелыми соматическими заболеваниями.
3. Нозокомиальные (госпитальные) пневмонии.
4. Аспирационные пневмонии.
5. Пневмонии у больных с иммунодефицитными состояниями. Однако

при таком делении пневмоний следует учитывать разницу между "домашними" и "госпитальными" возбудителями заболевания.

1. Наиболее частый вариант домашних пневмоний. Основные возбудители: пневмококк, микоплазма, хламидии, легионелла, вирусы, гемофильная палочка.

Особенности:

- возникновение у ранее здоровых лиц, отсутствие фоновой патологии;
- возникновение преимущественно в зимнее время;
- контакт с животными, птицами, поездка за границу, контакты со стоячей водой, кондиционером.

2. Основными возбудителями данной группы являются: пневмококк, стафилококк, гемофильная палочка, моракселла, другие грамотрицательные и смешанные инфекционные возбудители.

Особенности:

- возникают на фоне хронических обструктивных заболеваний легких, сердечной недостаточности, сахарного диабета, цирроза печени, алкоголизма;
- поражаются лица пожилого возраста.

3. Возбудители: грамотрицательная флора, стафилококк.

Особенности:

-возникновение через 2 и более дней пребывания в стационаре при отсутствии клинико-рентгенологических признаков легочного поражения при госпитализации;

-являются одной из форм нозокомиальных инфекций и занимают третье место после инфекции мочевых путей и раневой инфекции;

-высокая смертность (до 20%).

Факторами риска являются: факт пребывания в палатах интенсивной терапии, отделениях реанимации, проведение ИВЛ, трахеостомии, бронхологическое исследование, послеоперационный период (торакоабдоминальные операции в особенности), массивная антибактериальная терапия, септические состояния.

4. Возбудители: анаэробная микрофлора ротоглотки, стафилококк, грамотрицательные микроорганизмы.

Возникает при наличии тяжелого алкоголизма, эпилепсии, нарушении мозгового кровообращения, нарушении глотания, рвоте, назогастрального зонда.

5. Возбудители: грамотрицательные микроорганизмы, грибы, пневмоциста, цитомегаловирус, нокардия.

Поражаются больные с опухолями, гемобластомами, миелотоксическим агранулоцитозом, получающие химиотерапию, иммунодепрессанты (трансплантация), наркоманией, ВИЧ-инфекцией, то есть больные с первичным и вторичным иммунодефицитом.

Этапы диагностики:

1. Установление факта наличия пневмонии.

2. Исключение синдромно-сходных заболеваний.

3. Ориентировочное определение этиологического варианта.

1.1. Легочные проявления пневмонии: одышка, кашель, выделение мокроты, боли при дыхании, локальные клинические варианты (притупление перкуторного звука, бронхиальное дыхание, крепитация, шум трения плевры), локальные рентгенологические признаки.

1.2. Внелегочные проявления пневмонии: лихорадка, ознобы и потливость, миалгии, головная боль, цианоз, тахикардия, герпес, кожная сыпь и поражение слизистых, спутанность сознания, диарея, желтуха, изменение гемограммы (лейкоцитоз, повышение СОЭ, токсическая зернистость).

Наличие или отсутствие того или иного признака, его выраженность определяются как характером возбудителя, так и состоянием местной защиты, особенностей реакций других систем организма. Наличие тяжелых сопутствующих заболеваний, иммунодефицит, пожилой возраст способствуют атипичному течению пневмоний выражающемуся:

-отсутствием или маловыраженностью физикальных признаков воспаления;

-отсутствием лихорадки;

-преобладанием внелегочных симптомов;

-отсутствием типичных изменений со стороны периферической крови;

-отсутствием типичных рентгенологических изменений, связанных с вариантом пневмонии, локализацией, качеством рентгенологического исследования.

Ориентировочное определение этиологического варианта пневмонии на основании особенностей клинической картины, рентгенологических данных, эпиданамнеза, факторов риска приобретает первостепенное значение при назначении этиотропной терапии на начальном этапе лечения до исследования спектра возбудителей.

1. Пневмококковая пневмония- наиболее часто встречаемый вариант среди пневмоний в тесно взаимодействующих коллективах (30-70%). Характерны острое начало, появление "ржавой" мокроты, герпетической инфекции (30%), клинко-рентгенологические признаки долевого поражения, часто возникает парапневмонический плеврит, редко абсцедирование. Хороший эффект от применения пенициллинов.

2. Микоплазменная пневмония составляет около 10% пневмоний в тесно взаимодействующих коллективах. Преимущественно возникает в осенне-зимний период. Характерно: постепенное начало, наличие катаральных явлений, малая выраженность клинко-рентгенологических симптомов, признаки внелегочных поражений (миалгии, конъюнктивит, поражение миокарда, гемолитическая анемия). Рентгенологически: усиление и сгущение легочного рисунка, пятнистые затемнения без анатомических границ, поражение нижних отделов. Лечение в-лактамами неэффективно.

3. Пневмонии, вызванные гемофильной палочкой возникают на фоне ХОБЛ, недостаточности кровообращения, у курящих и лиц пожилого возраста, а также после неосложненных оперативных вмешательств. Рентгенологически очагово-пятнистые затемнения. Отсутствие эффекта от пенициллинов.

4. Легионеллезная пневмония составляет 5% от домашних и 2% от госпитальных пневмоний. В анамнезе: земляные работы, проживание вблизи открытых водоемов, контакт с кондиционерами, иммунодефицитные состояния. Клинически: острое начало, тяжелое течение, брадикардия, признаки внелегочного поражения (диарея, гепатомегалия с желтухой и повышением уровня трансаминаз, мочевого синдром, энцефалопатия). Рентгенологически: долевы затемнения в нижних отделах, плевральный выпот. Применение пенициллинов неэффективно.

5. Хламидиозные пневмонии составляют до 10% всех домашних пневмоний. Как правило прослеживается контакт с птицами. Возможны эпидемические вспышки в тесно взаимодействующих коллективах. Характерно острое начало, непродуктивный кашель, спутанность сознания, ларингит, боли в горле (50%).

6. Стафилококковые пневмонии составляют около 5% домашних пневмоний, чаще в период эпидемии гриппа. Хронический алкоголизм и пожилой возраст являются факторами риска. Характерно острое начало, выраженная интоксикация. Рентгенологически полисегментарное поражение, деструкция. Может осложняться пиопневмотораксом, сепсисом.

7. Анаэробные пневмонии вызываются микроорганизмами ротоглотки (бактероиды, актиномицеты) при аспирации желудочного содержимого при алкоголизме, эпилепсии, нарушении мозгового кровообращения, нарушениях глотания, наличии назогастрального зонда, в послеоперационном периоде. Рентгенологически чаще локализуется в заднем сегменте верхней доли и верхнем сегменте нижней доли правого легкого. Средняя доля поражается редко. Может осложняться развитием абсцесса и эмпиемы плевры.

8. Клебсиелла-пневмония (п. Фридлендера) возникают у больных алкоголизмом, сахарным диабетом, циррозом печени, после тяжелых оперативных вмешательств, с иммунодефицитом. Характеризуются острым началом, тяжелой интоксикацией, дыхательной недостаточностью, наличием желеобразной мокроты с запахом пригорелого мяса ( непостоянный признак). Рентгенологически выявляется поражение верхней доли с вовлечением междолевой плевры. Возможно абсцедирование.

9. Синегнойной палочкой вызываются госпитальные пневмонии у тяжелых больных со злокачественными опухолями, в послеоперационном периоде, длительной трахеостомией. Это пациенты реанимационных отделений, БИТ, находящиеся на ИВЛ, многократно перенесшие бронхоскопию, муковисцидозом, бронхоэктазами. В-лактамы и аминогликозиды неэффективны.

10. Пневмонии, вызванные кишечной палочкой могут возникать у больных сахарным диабетом с наличием хронического пиелонефрита, эпицистостомой, у больных деменцией с недержанием мочи и кала. Чаще локализованы в нижних долях и склонны к осложнению эмпиемой.

11. Грибковые пневмонии у больных с онкопатологией, длительно получавших антибиотики и иммунодепрессанты носят торпидный характер, не поддающийся лечению в-лактамами, аминогликозидами.

12. Пневмонии, вызванные пневмоцистой, наблюдаются у больных с ВИЧ-инфекцией, гемобластомами, выраженной ятрогенной иммунодепрессией. Обращает на себя внимание несоответствие между тяжестью состояния и объективными данными. Рентгенологически-двухсторонние прикорневые нижнедолевые сетчатые и сетчато-очаговые инфильтраты, склонные к распространению и образованию кист.

13. Так называемые вирусные пневмонии возникают в период вирусных инфекций. Физикальная и рентгенологическая симптоматика скудна. Респираторные вирусные инфекции являются ведущим фактором возникновения легочного воспаления. Изменения в легких, вызываемые непосредственно вирусами, расценивать как пневмонию нецелесообразно, поэтому термин "вирусно-бактериальная пневмония" не представляется удачным.

Использование антибактериальной терапии при различных возбудителях пневмонии.

1. Пневмококк. Эффективны в-лактамы, макролиды, имипенемы, ванкомицин (гликопептиды) .

2. Стрептококк. Пенициллины. При устойчивости- гликопептиды.

3. Стафилококк. Пенициллины. При устойчивости и непереносимости-макролиды. Цефалоспорины 1,2 поколения-цефазолин (4,0/сут). Линкозамины (линкомицин, клиндамицин до 2,4 г/сут, далацин). Фузидин (1,5/сут). Макролиды в максимальных дозах. Ванкомицин 30 мг/кг/сут. или тейкопланин 3-6 мг/кг/сут. Применяются фторхинолоны.

4. Нейссерия (моракселла). Эффективны амоксиклав, макролиды, тетрациклины, хинолоны.

5. Кишечная палочка, протей. Чувствительны к карбенициллину, ампициллину в больших дозах, особенно при сочетании ампициллина с ингибитором в-лактамазы сульбактам (уназин). Чувствительны к цефалоспорином 2-3 поколения.

Эффективны хинолоны, хлорамфеникол.

Препараты резерва-аминогликозиды.

6. Синегнойная палочка. Эффективны пенициллины 5,6 поколений: азлоциллин, пиперациллин (до 24,0), амдиноциллин. Применяется карбенициллин.

Из цефалоспоринов эффективны цефтазидим, цефзулодин, особенно в сочетании с аминогликозидами (амикацин, нетилмицин).

Высокоэффективны хинолоны, в частности ципрофлоксацин (4-6,0).

7. Гемофильная палочка. Ампициллин (4-6,0/сут), аугментин. Могут быть использованы цефалоспорины 2 и 3 поколений, хинолоны.

8. Фридлендера палочка. Препараты выбора-цефалоспорины 2, 3 поколения в сочетании с аминогликозидами. Применимо сочетание аминогликозидов с хинолонами в случае неэффективности в-лактамных антибиотиков.

9. При анаэробной инфекции эффективны пенициллины в сочетании с метрогилом. В случае непереносимости пенициллинов применяют линкозамины.

10. Легионелла. Оптимальными препаратами являются антибиотики, накапливающиеся в макрофагах и хорошо проникающие в бронхиальный секрет. Рекомендовано применение макролидов( эритромицин, кларитромицин, рокситромицин), тетрациклинов ( доксициклин, миноциклин), рифампицин (анзамицины). Наиболее выраженная активность наблюдается у фторхинолонов (ципрофлоксацин, офлоксацин, нефлоксацин, ломефлоксацин, флероксацин). При тяжелом течении применяется имипенем (тиенам).

11. Микоплазма. Эффективны макролиды, тетрациклины.

12. Хламидии. Эффективны макролиды и фторхинолоны, а также тетрациклины.

Дифференциальная диагностика основывается на характерных клинических проявлениях, микроскопической и бактериологической диагностике. Подразделение пневмоний на очаговые и крупозные формы не имеет прогностического значения, но остается актуальным при этиологической и физикальной диагностике. Например, очаговые пневмонии



на фоне хронического бронхита чаще вызываются пневмококками и палочкой Пфейффера. Долевые пневмонии чаще вызываются I-III типами пневмококков. Крупозная пневмония начинается в виде небольшого очага, который вследствие избыточного образования отечной жидкости расплзается от альвеолы к альвеоле через поры Кона или по бронхиальному дереву. Пневмококки располагаются на периферии отека, а в центре создается безмикробная зона фибринозного и гнойного экссудата, что связано с тем, что пневмококки не продуцируют истинного токсина, образуя гемолизины, гиалуронидазу, лейкоцидин, усиливающие сосудистую проницаемость. Лобарная пневмония может вызываться и диплобациллами Фридлендера, стафилококком. возбудители находятся в центре очага пневмонии, в фокусе некроза, вызываемого их токсинами, а по периферии располагаются альвеолы, выполненные преимущественно фибрином, а далее серозным экссудатом.

## **Дифференциальный диагноз при различных типах хронической легочной недостаточности.**

### **1. Актуальность темы.**

*Дыхательная недостаточность – это состояние, при котором либо не обеспечивается поддержание газового состава крови, либо такое поддержание достигается за счет ненормальной работы внешнего дыхания, приводящей к снижению функциональных возможностей организма (15 Всесоюзный съезд терапевтов).*

### **2. Цель занятия и его учебно-целевые задачи.**

**Цель:** на основании знания этиологии, патогенеза, классификации, клиники, данных лабораторного и инструментального исследований принципов лечения, студент должен научиться диагностировать заболевание, сформулировать развернутый диагноз и уметь назначить индивидуальное комплексное этиопатогенетическое лечение больному при дыхательной недостаточности, наметить программу ранней реабилитации.

#### **Учебно-целевые задачи**

Студент должен:

1. На основании жалоб, анамнеза и физикального обследования уметь заподозрить у больного наличие дыхательной недостаточности, формы заболевания с максимальным выявлением этиологического фактора.
2. Уметь составить программу лабораторного, иммунологического, рентгенологического и инструментального обследования больного для подтверждения диагноза.
3. Уметь провести детализацию диагноза (форма, наличие осложнений, степень тяжести, фаза течения) путем тщательного анализа данных обследования больного и динамического наблюдения за течением болезни.
4. Уметь провести дифференциальный диагноз при дыхательной недостаточности.

5. Уметь сформулировать развернутый клинический диагноз.
6. Уметь назначить адекватную индивидуализированную терапию.
7. Уметь сформулировать прогноз больного.
8. Уметь определить меры вторичной профилактики.

### **3. Базисные знания.**

Для изучения данной темы необходимо восстановить следующие знания:

- а) из курса пропедевтики внутренних болезней – методы физикального исследования органов дыхания и инструментального исследования функции внешнего дыхания; семиотику заболеваний органов дыхания;
- б) из курса рентгенологии – методы исследования легких.

### **4. Блок информации для изучения темы.**

По одной из точек зрения дыхательная недостаточность, как клинико-физиологическое понятие – это и есть недостаточность внешнего (легочного) дыхания.

Однако в понятие дыхательной недостаточности входит также недостаточность транспорта газов от легких к тканям и от тканей к легким, а также недостаточность внутреннего (тканевого) дыхания.

Эта трактовка представляется более современной, хотя о ней говорится более 30 лет.

Дыхание – сложный физиологический процесс, обеспечивающий поступление в организм кислорода, использование его в биологическом окислении органических веществ и удаление из организма углекислого газа.

В систему дыхания входят:

- система внешнего дыхания;
- аппарат кровообращения;
- кровь, как газотранспортная среда;
- система внутреннего дыхания;
- нейрогуморальный аппарат регуляции дыхания.

Существует несколько классификаций, группировок дыхательной недостаточности. В основе их лежит группировка патофизиологических механизмов гипоксии.

1. *Гистотоксическая гипоксия* (нарушение тканевого дыхания: отравление цианидами – тканевая форма, алкоголем, барбитуратами, авитаминозы В2).

2. *Гемическая гипоксия* (уменьшение или ухудшение качества транспортных средств крови – гемоглобина: анемия, метгемоглобинемия, карбоксигемоглобинемия). Компенсация осуществляется за счет увеличения оборота крови до 3-х кратного, при этом в тканях может использоваться только 1/3 кислорода.

3. *Застойная (ишемическая) гипоксия* (при сердечной недостаточности страдает подвоз хорошо насыщенного гемоглобина, возникает при любом падении минутного объема – шок, кома).

4. *Гипоксемическая гипоксия* (недостаточность внешнего дыхания). Неразделимы сердечная и легочная недостаточность по Дембо. Кровообращение – «транспорт», дыхание – «погрузочно-разгрузочные работы». Не легочные механизмы: органические, токсические, невротические (боковой амиотрофический склероз, полиомиелит, ботулизм, миастения).

Итак, можно выделить типы дыхательной недостаточности:

1. Центральная ДН (органическая, токсическая, невроз).
2. Нервно-мышечная ДН (ботулизм, боковой амиотрофический склероз, полиомиелит).
3. Торако-диафрагмальная ДН (болезнь Бехтерева, превральные 2-сторонние шварты, кифосколиоз, метеоризм, асцит).
4. Легочная ДН (заболевания органов дыхания).
5. Сочетанная ДН (синдром Пиквика – сочетание центральной и торако-абдоминальной ДН, эмфизема легких – сочетание легочной и торако-диафрагмальной ДН, другие сочетания).

Особая опасность применения седативных при миастении и некупированный метеоризм при эмфиземе легких (до летального исхода)!

## **I. Легочная недостаточность**

Собственно легочная недостаточность – состояние при котором нарушается подвоз кислорода и выведение углекислого газа. При этом нарушаются 3 параметра:

- вентиляция (обновление состава альвеолярного воздуха);
- диффузия (проникновение кислорода через альвеолы и стенки сосудов);
- перфузия (орошение легких кровью).

Выделяют 3 формы дыхательной недостаточности:

- обструктивная (обтурационная);
- рестриктивная (ограничительная);
- смешанная.

### **1. Обструктивная ДН:**

Нарушений газообмена может не быть (при бронхиальной астме – но велики усилия на «просасывание» воздуха через бронхиолы). Но чаще – это истинная недостаточность, когда не обеспечивается насыщение кислородом и очищение от углекислого газа.

Нарушение вентиляционно-перфузионных отношений протекает следующим образом:

1) Хорошая вентиляция и плохая перфузия – ведут к увеличению мертвого пространства (часто «гоняется» воздух вхолостую): при артериитах (ПЛГ), эмболии ветвей легочной артерии (без инфаркта легких), врожденные стенозы ЛА, артериовенозные свищи.

2) Плохая вентиляция и хорошая перфузия – венозная кровь недонасыщается  $O_2$  и меньше отдает  $CO_2$ , уходит «несолоно хлебавши», т.е. работает механизм шунта (короткого замыкания), венозная примесь дачей  $O_2$  не

купируется (ателектазы: обтурационные, компрессионные, при дефиците сурфактанта-болезнь гиалиновых мембран, воспалительные и др. заболевания легких).

Действует закономерность: невентилируемые альвеолы — не перфузируются, при этом шунтирование крови — максимальное.

## **2. Рестриктивная ДН:**

Ограничение расправляемости легочной ткани за счет внутрилегочных процессов:

- при долевым пневмониях;
- после лоб- и пульмонэктомии;
- при профзаболеваниях — пневмокониозах (бериллиоз, силикоз);
- идиопатический фиброзирующий альвеолит (с-м Хаммен-Рича);
- аллергические альвеолиты;
- саркоидоз.

Рестрикция за счет внелегочных процессов — вторичные нарушения дыхательной функции легких:

- нервно-мышечные расстройства (нарушения центральной регуляции дыхания, парезы и параличи дыхательной мускулатуры);
- деформация и ограничение подвижности грудной клетки.

*Клинически:* при рестриктивной патологии — высокое стояние диафрагмы, некоторое увеличение остаточного объема легких за счет снижения ЖЕЛ; при обструктивной — низкое стояние диафрагмы, ослабление кашлевого толчка, уменьшение остаточного объема легких.

*Поражение бронхов:* нарушение бронхиальной проходимости — нарушение вентиляционно-перфузионных соотношений — гиповентиляция альвеол.

*Поражение легочной паренхимы:* снижение эластичности легочной ткани (структурные изменения, изменение активности сурфактанта) — нарушения диффузии — артерио-венозное шунтирование. Затем — нарушение вентиляционно-перфузионных соотношений — гиповентиляция альвеол.

*Поражение плевры:* увеличение эластического сопротивления – нарушение вентиляции/перфузии – при обширных сращениях – тотальная гиповентиляция альвеол.

Степени ДН по Дембо:

I ст. – недостаточность дыхания только при чрезвычайных, но знакомых физических нагрузках;

II ст. – недостаточность дыхания при обычных физ. нагрузках;

III ст. – недостаточность дыхания при облегченных и минимальных физ. нагрузках (одеться, раздеться);

IV ст. – недостаточность дыхания в покое.

Одышка – субъективный симптом и не всегда эквивалентна степени недостаточности, т.к. многие больные ее не замечают, а со стороны видно.

При велоэргометрии надо измерять  $pO_2$ . Цианоз появляется, если в 100 мл крови содержится более 5 мл восстановленного гемоглобина. При увеличенном содержании гемоглобина уже меньшие количества восстановленного гемоглобина способны вызвать цианоз («цианоз полицитемика»). При малом количестве гемоглобина – только 50% восстановленного гемоглобина вызывают цианоз. Показателем цианоза языка в клинике. Акроцианоз (синие руки, нос) – не признаки недонасыщения  $O_2$ , а расширение и просвечивание вен. Поднять руку вверх, поместить ее в тепло.

«Чугунный цианоз» – менее опасен, чем отсутствие цианоза, связан с недоочисткой крови от  $CO_2$  (сонливость, отсутствие внимания, эйфория – гиперкапния, углекислый «наркоз»). Дача  $O_2$  при этом приведет к росту углекислоты, ибо она из возбудителя дыхательного центра превращается в «наркотизатор», при этом возбуждение ДЦ поддерживается только гипоксией (запасной механизм), и ликвидация гипоксии может быть смертельной. Необходим обязательный контроль  $CO_2$  (капнометр, капнограф).

Гиперкапния без цианоза часто провоцируется пневмониями, которые текут особо: с нормальной температурой, отсутствием лейкоцитоза, но с

наличием крепитирующих хрипов и изменений на рентгенограмме (при рентгеноскопии не всегда видно), и подъем температуры возникает лишь при ликвидации гиперкапнии. Для ликвидации гиперкапнии надо вводить большие дозы кордиамина: по 4–5 мл каждые 3 часа, затем по 1 ст. ложке каждые 2 часа. При неустойчивой регуляции  $\text{CO}_2$  любая инфекция: грипп, ОРВИ – резко обостряют ДН, из лекарств – промедол, барбитураты – крайне опасны! Необходимо бороться с метеоризмом! Нецианотичный больной с гиперкапнией может стать неадекватным (исчезают жалобы, неадекватное поведение – «улучшение перед смертью») и необходимы срочные меры по ликвидации основных и сопутствующих причин заболевания.

*Обследование:*

1. Изучение кардиореспираторного паттерна:

- а) оксигемометрия, оксигемография;
- б) капнометрия, капнография;
- в) спирография, пневмотахография, изучение механики дыхания;
- г) исследование центральной и легочной гемодинамики реографическим методом, методом югулярной флебографии, УЗИ-методом и пр.;
- д) поликардиография;
- е) бронхоскопия и биопсия (морфологические критерии ДН);
- ж) изучение окислительно-восстановительных процессов (лактатдегидрогеназы, сукцинатдегидрогеназы, альфа-глицерофосфат-дегидрогеназы;
- з) изучение активности лизосомальных ферментов (кислая фосфатаза, ДНК-аза, бета-галактозидаза, катепсины) в плазме и лейкоцитах;
- д) изучение свертывающей и противосвертывающей систем.

2. Изучение функционального состояния респираторной системы:

- а) физические (велоэргометрия, тредбан, проба Мастера);
- б) механические (сопротивление дыханию, проба Вальсальвы);
- в) газовые (гипероксические, гипоксические, гиперкапнические);



г) медикаментозные (эуфиллин, обзидан, нитроглицерин, беротек и др.).

*Лечение хронической дыхательной недостаточности:*

- антибактериальное;
- бронхолитическое;
- муколитическое;
- биостимуляторы;
- дезагреганты, антикоагулянты (курантил, гепарин);
- физические методы, включая тренировку дыхательной мускулатуры, ЛФК;
- ВИВЛ;
- чрескожная электростимуляция диафрагмы;
- гемосорбция;
- малопоточная экстракорпоральная мембранная оксигенация, в/венная инфузия кислорода;
- диета;
- климатотерапия, терренкур;
- антиагреганты, улучшающие реологию, вазодилататоры – курантил, трентал, нитраты, гепарин.

## **II. Сердечная недостаточность**

У больных с сердечно-сосудистыми заболеваниями без выраженной левожелудочковой недостаточности. За счет низкого МОС нарушается транспорт  $O_2$  к тканям – тканевая гипоксия – нарушения аэробного окисления – накопление промежуточных продуктов обмена.

Обследование: физическая нагрузка, изучение дыхательного коэффициента, определение КОС крови, пировиноградной и молочной кислот.

## **III. Легочно-сердечная недостаточность (ЛСН, хроническое легочное сердце)**

У больных заболеваниями легких, тяжелым прогрессирующим течением, легочный компонент развивается по всем известным механизмам, но параллельно формируется функциональная несостоятельность правого сердца: за счет редукции сосудистого русла, дистрофических изменений миокарда (хроническая перегрузка, токсические воздействия), иногда за счет аллергического миокардита. Механизмы те же, что и при сердечной недостаточности, как причины ДН.

## **IV. Сердечно-легочная недостаточность (СЛН)**

Также – пример параллельного взаимодействия патологических факторов, но в отличие от ЛСН первопричина – заболевания сердечно-сосудистой системы с левожелудочковой недостаточностью, ретроградным застоем в малом круге кровообращения.

## **V. ДН из-за недостаточности транспортной функции крови**

**При тяжелых поражениях красной крови, массивных кровопотерях, снижение кислородной емкости крови, уменьшением количества гемоглобина и его сродства к кислороду (качества). Нарушается транспорт  $O_2$  к тканям – тканевая гипоксия – нарушение аэробного окисления**

## **5. Типовые тестовые задания.**

### **01.**

К клиническим проявлениям острой интоксикации монооксида углерода средней степени тяжести можно отнести: потерю сознания на несколько минут или секунд; б)выраженную общую и мышечную слабость; в)розовую окраску кожных покровов, карбоксигемоглобин крови – 40 %;г)тахикардия и тахипноэ;д)судороги. Выбрать правильную комбинацию ответов.

- 1)а,б,в,г.
- 2)а,б,д.
- 3)а,г,д.
- 4)а,в,г.
- 5)б,г,д.

**02.** В лечении больных с декомпенсированным легочным сердцем оправдано применение следующих методов и средств:

а)инфузии растворов нитроглицерина, б)блокаторы кальцевых каналов, в)сердечных гликозидов, г)антагонистов альдостерона, д)кровопускание с последующим введением реопологлюкина. Выберите правильную комбинацию ответов.

- 1)а,б,г,д.
- 2)в,д.
- 3)г,д.
- 4)а,б,в.
- 5)б,в,г.

**03.** Какое изменение индекса ТИФФНО характерно для рестриктивных заболеваний легких?

- 1) снижение;
- 2) увеличение.

**04.** Какие неотложные мероприятия нужно провести у больного с острым отравлением монооксида углерода средней степени тяжести:

а) обеспечение полного покоя ; б) ингаляции кислородом; в) инъекции цитохрома С; г) гипербарическая оксигенация; д )внутривенное введение метиленового синего.

Выберите правильную комбинацию:

- 1) а, в, д,
- 2) а, в, г.
- 3) а, г, д.
- 4) а, б, г.
- 5) б, г, д.

**5).** укажите противопоказания лечебных мероприятий (медикаментозных средств) при токсическом отеке легких (при гипокапническом типе гипоксии)

- 1) оксигенация;
- 2) противовоспалительная терапия;
- 3) кровопускание;
- 4) глюкокортикоиды;
- 5) диуретики.

## **6. Клинические ситуационные задачи для самостоятельного решения.**

**Задача №1.** Больной 47 лет работает поваром, курит с 14 лет. В течение 4 лет беспокоит надсадный кашель с небольшим количеством слизистой мокроты, одышка при нагрузке. Грудная клетка бочкообразной формы, надключичные

пространства выбухают. Голосовое дрожание ослаблено с обеих сторон.

Перкуторно коробочный звук. Дыхание жесткое с удлинненным выдохом, в боковых отделах дискантовые хрипы, усиливающиеся при форсированном выдохе. При функциональном исследовании снижение ОФВ<sub>1</sub>, МОС<sub>75</sub>, МОС<sub>50</sub>, МОС<sub>25</sub>-

1)Поставьте диагноз?

2)Что такое ОФВ<sub>1</sub>,?

**Задача №2.** Больная 67 лет поступила в клинику с жалобами на слабость, кашель с мокротой, одышку в покое. С 1936 по 1958 годы болела туберкулезом легких. С 1959 года абациллярна. Общее состояние тяжелое, истощена. Кожные покровы бледные. Акроцианоз. ЧД - 34 в минуту. Правая половина грудной клетки уменьшена в объеме, отмечается притупление перкуторного звука, жесткое дыхание, большое количество сухих и влажных хрипов. Тоны сердца глухие. АД - 110/65 мм рт. ст.

*Анализ крови:* НЬ - 105 г/л, лейкоц. -  $17.0 \times 10^9$ /л, п/я - 17%, с/я - 67%, лимф. - 10%, мон. - 5%, СОЭ - 40 мм/час. Мокрота гнойная, БК- отриц.

## 7.Эталоны ответов

### Типовые тестовые задания

01-1

02-1

03-2

04-2

05-3

### Клинические ситуационные задачи

**Задача №1.**

1) Хронический обструктивный бронхит. Эмфизема легких. ДН II степени.

2)ОФВ<sub>1</sub> - однократный объем форсированного выдоха

***Задача №2.***

- 1) Посттуберкулезным пневмоциррозом.
- 2) Бронхоэктазами.
- 3) Дыхательной недостаточностью III степени.

## **Дифференциальный диагноз при синдроме бронхиальной обструкции.**

### **1. Актуальность темы.**

*Бронхообструктивный синдром – нарушение бронхиальной проходимости функционального или органического генеза, проявляющийся приступообразным кашлем, экспираторной одышкой, приступами удушья.*

### **2. Цель занятия и его учебно-целевые задачи.**

**Цель:** на основании знания этиологии, патогенеза, классификации, клиники, данных лабораторного и инструментального исследований принципов лечения, студент должен научиться диагностировать заболевание, сформулировать развернутый диагноз и уметь назначить индивидуальное комплексное этиопатогенетическое лечение больному при синдроме бронхиальной обструкции, наметить программу ранней реабилитации.

#### **Учебно-целевые задачи**

Студент должен:

1. На основании жалоб, анамнеза и физикального обследования уметь заподозрить у больного наличие синдрома бронхиальной обструкции, формы заболевания с максимальным выявлением этиологического фактора.
2. Уметь составить программу лабораторного, иммунологического, рентгенологического и инструментального обследования больного для подтверждения диагноза.
3. Уметь провести детализацию диагноза (форма, наличие осложнений, степень тяжести, фаза течения) путем тщательного анализа данных обследования больного и динамического наблюдения за течением болезни.
4. Уметь провести дифференциальный диагноз при синдроме бронхиальной обструкции.
5. Уметь сформулировать развернутый клинический диагноз.

6. Уметь назначить адекватную индивидуализированную терапию.
7. Уметь сформулировать прогноз больного.
8. Уметь определить меры вторичной профилактики.

### **3. Базисные знания.**

Для изучения данной темы необходимо восстановить следующие знания:

- а) из курса пропедевтики внутренних болезней – методы физикального исследования органов дыхания и инструментального исследования функции внешнего дыхания; семиотику заболеваний органов дыхания;
- б) из курса рентгенологии – методы исследования легких ; рентгенологическую диагностику бронхообструктивного синдрома.

### **4. Блок информации для изучения темы.**

#### **Классификация бронхообструктивного синдрома**

##### ***по этиологии:***

- аллергический
- иммунный
- инфекционно-воспалительный
- обтурационный
- ирритативный
- гемодинамический
- эндокринно-гуморальный
- неврогенный
- токсико-химический

##### ***по клиническим проявлениям:***

- латентный
- с выраженной клинической картиной

##### ***по течению:***

- острый
- хронический



***по тяжести:***

- легкий
- средней тяжести
- тяжелый

## **Патогенез бронхиальной обструкции**

### ***1. Функциональные (обратимые) механизмы***

- бронхоспазм
- нарушение секреторной функции слизистой
- нарушение мукоцилиарного транспорта
- воспалительный и др. отек слизистой бронхов

### ***2. Морфологические (необратимые) механизмы***

- структурные изменения (стенозы бронхов врожденные и поствоспалительные, облитерация бронхов, их экспираторный пролапс, эмфизема)

Прирост показателя  $ОФВ_1$  более чем на 10% при пробе с бета-2-агонистами (сальбутамол, беротек) – свидетельство бронхоспазма.

При патологии мукоцилиарного транспорта – увеличивается свыше 30 часов время выведения индикатора (собственного гемоглобина, в частности) и наличествуют пики на кривой выведения (неравномерность эвакуации).

## **По этиологии (с расшифровкой)**

### ***1. Аллергический бронхообструктивный синдром***

- сыворотка
- пыль
- пыльца растений
- лекарства

### ***2. Иммунный бронхообструктивный синдром***

#### ***2.1. Аутоиммунные, системные заболевания***

- узелковый артериит (синдром Черджа-Стросса)

- системная красная волчанка
- системная склеродермия
- дерматомиозит, ревматоидный артрит, ревматизм – реже
- IgE – иммуноглобулины синдром, Джоб-синдром
- системный мастоцитоз

## *2.2. Профессиональные болезни*

- силикоз
- биссиноз
- бериллиоз

## *2.3. Постинфарктный синдром*

## *2.4. Периодическая болезнь*

## *2.5. Паразитарные болезни (аскаридоз, описторхоз, лямблиоз, стронгилоидоз, токсокароз и др.)*

## *2.6. Грибковые поражения (микозы) – чаще аспергиллез*

## **3. Инфекционно-воспалительный бронхообструктивный синдром**

- острые и хронические заболевания бронхов и легких
- туберкулез
- сифилис

## **4. Обтурационный бронхообструктивный синдром**

### *4.1. При механической закупорке дыхательных путей*

- злокачественные и доброкачественные опухоли трахеи и бронхов
- инородные тела трахеи и бронхов
- бронхолиты
- поствоспалительные стенозы
- аномалии бронхов
- аспирация (синдром Мендельсона)

### *4.2. При сдавлении трахеи и бронхов извне*

- опухоли средостения
- загрудинный зоб
- увеличенные бронхопульмональные лимфоузлы

- экспираторный стеноз трахеи и бронхов
- атеросклеротическая аневризма аорты, или праворасположенная аорта с дополнительным стволом
- синдром Босвьяля

### **5. Ирритативный бронхообструктивный синдром**

- раздражающее действие пыли (производственной, смога городов)
- термическое воздействие
- химическое воздействие (кислоты, щелочи), удушающие газы (фосген, окислы азотв), раздражающие (аммиак, хлор, сероводород)
- ятрогенные (интал)

### **6. Гемодинамический бронхообструктивный синдром**

- первичная легочная гипертензия
- тромбозы и эмболии легочной артерии
- застойная левожелудочковая недостаточность
- венозный застой в легких (митральный стеноз)
- респираторный дистресс-синдром (нарушение микроциркуляции)

### **7. Эндокринно-гуморальный бронхообструктивный синдром**

- карциноид
- гипопаратиреоз
- гипофизарные поражения (опухоли гипофиза или метастазы в него)
- диэнцефальный синдром
- болезнь Аддисона

### **8. Неврогенный бронхообструктивный синдром**

- органическая и функциональная патология (энцефалит, постконтузионный синдром, истерия, вегетососудистая дистония, механическое и рефлекторное раздражение блуждающего нерва)
- наследственный ангионевротический отек гортани

### **9. Токсико-химический бронхообструктивный синдром**

- фосфорорганические соединения
- инсектициды, фунгициды, искусственные удобрения
- поливинилхлорид (пленка для упаковки)

- бета-блокаторы (пропранолол, обзидан)
- ингибиторы МАО (ниаламид или нуредаль)
- резерпин
- циклопропан, тиопентал натрия, ливенон
- гистамин
- при идиосинкразии (йод, бром, аспирин, антигистаминные и др.)

## Дифференциальный диагноз отдельных нозологий при БОС

**1. Аллергический БОС** часто надо дифференцировать с нарушением проходимости верхних дыхательных путей.

Общая симптоматика: стридорозное дыхание, затруднен вдох.

На уровне гортани – стридор сочетается с афонией, голова на вдохе откидывается назад, "скрипучий" звук на вдохе.

На уровне трахеи – афонии нет, плечи подняты, подбородок опущен на вдохе.

### 1.1. Аллергический отек гортани (частный случай отека Квинке)

Аллергическая реакция и заболевания.

Быстрое начало, длительность – 1 час – 1 сутки, удушье, стридор, охриплость голоса, «лающий» кашель, цианоз лица, отек Квинке (губ, щек), крапивница. При бронхоспастическом синдроме – сухие свистящие хрипы, смешанная одышка.

Эозинофилия крови, консультация аллерголога.

### 1.2. Бронхиальная астма

Наследственность. Экзогенный и инфекционно-зависимый варианты, связь с физической нагрузкой, низкой температурой вдыхаемого воздуха, приемом противовоспалительных средств, желтым красителем тартразином. Диатез в детстве, кожные проявления аллергии, вазомоторный ринит.

Предвестники – вазомоторные реакции: обильный водянистый носовой секрет, чихание, сухость в носу, возбуждение, бледность, пот, поллакиурия, кожный зуд верхней 1/2 тела. Приступ чаще ночью, рано утром. Сидячая поза с фиксированным плечевым поясом, на выдохе оральные свистящие хрипы, бледность, одутловатость лица, пот на висках, чувство страха. Грудная клетка в положении вдоха, все группы мышц участвуют в дыхании, частый пульс, приглушенность тонов сердца, акцент II тона на легочной артерии, бради- (10–14 в 1 мин.), или тахипноэ. Над легкими коробочный звук, ослабление жесткого дыхания, удлиннен выдох, обилие сухих жужжащих и свистящих хрипов. Приступ длится минуты, иногда часы, проходит произвольно или при приеме бронхолитиков.

Эозинофилия крови, консультация аллерголога.

#### 1.2.1. Астматический статус при бронхиальной астме

Контакт с лекарственными аллергенами, передозировка симпатомиметиков, неадекватная бронхолитическая и глюкокортикостероидная терапия.

Молниеносное развитие симптоматики – при контакте с лекарственными аллергенами. В течение минут – приступ удушья, потеря сознания, бледность, затем цианоз кожи, поверхностное дыхание, слабый, парадоксальный пульс. При отмене глюкокортикоидов – учащение приступов удушья, постепенное развитие статуса. Отсутствует эффект от бронхолитиков, снижается до коллапса АД. Предвестники статуса – учащение и удлинение приступов удушья, снижение эффективности бронхолитиков, иногда феномен «рикошета», затем – многочасовой и многодневный астматический статус.

I стадия – длительный приступ экспираторного удушья, уменьшение отделения мокроты, дыхательная недостаточность, диффузный, иногда серый цианоз, пастозность лица, набухшие шейные вены, пульсация в эпигастрии, повышение АД. В легких на фоне жесткого дыхания с сухими хрипами – участки ослабления его, уменьшение количества отделяемой мочи,  $pO_2$  – 60–75 мм рт.ст.,  $pCO_2$  – 35–45 мм рт.ст.

2 стадия – «Дыхательная паника», психомоторное возбуждение, в легких удлинение выдоха, «немое легкое» (хрипов нет, дыхание резко ослаблено), болезненность печени, пульсация ее, АД еще более повышено, нарастает гипоксемия:  $pO_2$  – 50–60 мм рт.ст.,  $pCO_2$  – 50–70 мм рт.ст.

3 стадия – гипоксемическая кома. Сознание отсутствует, диффузный серый цианоз, падение АД, поверхностное дыхание, судороги.  $pO_2$  – 40–50 мм рт.ст.,  $pCO_2$  – 80–90 мм рт. ст.

Рост гематокрита, полиглобулия, КОС- дыхательный алкалоз с переходом в ацидоз, метаболический ацидоз.

## **2. Иммунный БОС**

2.1. *Синдром Эрба-Гольдфлама* (псевдопаралитическая злокачественная миопатия). При аутоиммунных заболеваниях (СКВ, люпоидный гепатит, ревматоидный артрит).

Усталость мышц (птоз, двоение в глазах), жевательной, глотательной мускулатуры, диафрагмы. Затруднение дыхания, паралич. Удушье, гипоксемия, артериальная гипертензия. Восстановление движений после отдыха, применения прозерина.

Электромиографическое исследование, электростимуляция мышц (истощение), томография средостения (исключения опухоли вилочковой железы), биопсия мышц (исключение других форм миопатии, миастении).

2.2. *Синдром Черджа-Стросса* (астматический вариант узелкового периартериита, эозинофильная бронхиальная астма, эозинофильный гранулематозный васкулит).

Чаще – женщины 20–40 лет.

Приступы удушья, высокая эозинофилия, астматические статусы, легочные эозинофильные инфильтраты, лихорадка, миалгии, артралгии, геморрагическая пурпура, эритема, поражение почек, гипертензия, абдоминальный болевой синдром, полиневрит, коронариит.

Биопсия кожи – васкулит. Снижение ЦИК, комплемента в крови.

### 2.3. Системный мастоцитоз

Пролиферация тучных клеток в коже и внутренних органах.

Пигментная крапивница, рецидивы коричневых пятен, при трении которых выделяется гистамин с образованием уртикарных высыпаний (с-м Дарье), увеличение периферических лимфоузлов, приступы удушья с покраснением и отеком кожи лица, зудом, снижением АД, тахикардией, купируются антигистаминными препаратами.

Высокий уровень гистамина в крови, в биоптатах кожи – тучные клетки (окраска толуидиновым синим или азур-эозином).

### 2.4. IgE – иммуноглобулин синдром (Джоб-синдром)

В молодом возрасте, нарушен гуморальный и клеточный иммунитет.

Атопический нейродермит, бронхиальная астма, рецидивирующий отек Квинке, гнойные отиты, риниты, подкожные холодные стафилококковые абсцессы, пневмонии, кандидозный сепсис.

Повышенный уровень гистамина, эозинофилия крови, повышение IgE, IgG, снижение Т-лимфоцитов.

### 2.5. Описторхоз

В бассейне Оби-Иртыша, Волги, Камы, Днепра, Северной Двины – эндемичные зоны.

Лихорадка, бронхит, удушье приступами, в легких – сухие хрипы, боли в правом подреберье, диспепсия, увеличение и болезненность печени, уртикарные высыпания на коже.

Эозинофилия крови выраженная, в кале – яйца описторхиса, они же в дуоденальном соке, важна холецистография.

### 2.6. Бронхо-легочный аспергиллез

*Aspergillus fumigatus* активизируется длительной терапией цитостатиками и ГКС, ИВЛ, сопутствующими заболеваниями, сахарным диабетом, иммунодефицитом, при работе на мукомольных производствах, зерноскладах, птицефермах, теплицах.

Приступы бронхиальной астмы резистентны к стандартной терапии, сочетаются с аллергическим экзогенным альвеолитом, с лихорадкой и инфильтратами в легких. Позже – гормональная зависимость, фиброз, бронхоэктазы, легочное сердце. В мокроте – серовато-зеленые хлопья.

В периферической крови эозинофилия, высокий уровень IgE. Серологически – РСК, РНГА – антитела к аспергиллам. Внутрикожная проба.

### *2.7. Пециломикоз*

Грибы *Raesiomyces*, чаще в Средней Азии, живут в пыли, характерна летняя сезонность.

Лихорадка 38-40 град., потливость, лимфаденопатия, увеличение печени, реже селезенки, через 7–10 дней – симптомы бронхиальной астмы, аллергического альвеолита, васкулиты, миокардит, гломерулонефрит.

Эозинофилия, лимфо- и моноцитоз, в мазках крови – гемотропно-тканевая форма гриба, в мокроте – эндоспоры, положительный радиоаллергосорбентный тест.

## **3. Инфекционно-воспалительный БОС**

### *3.1. Заглоточный абсцесс*

При ангинах, паратонзиллитах.

Высокая температура, боль в горле, иррадиирующая в уши, глухой голос с носовым оттенком, стридор, удушье, припухлость парафарингеального пространства области шеи, увеличение и болезненность региональных лимфоузлов.

Ларингоскопия – срочно!

### *3.2. Дифтерийный круп*

Дифтерия. Эпидемиологический анамнез.

Повышение температуры, лающий кашель, охриплость голоса, стридор, холодный пот, бледность, набухание шейных вен, участие в дыхании вспомогательной мускулатуры, чувство страха. В гортани – грязно-серые пленки, изъязвления.



Бак. исследование мазков из носа, зева, пленок из гортани на выявление дифтерийной палочки.

*3.3. Крупозный стенотический ларингит при вирусных заболеваниях, гриппе.*

Чаще – у детей и подростков.

На фоне симптомов ОРЗ – боли в верхней части грудины, осиплость голоса, стенотическое дыхание, удушье с диффузным цианозом, психомоторное возбуждение.

Экспресс-диагностика флюоресцирующими антителами, риноцитоскопия, серологически – рост титра антител.

*3.4. Коклюш*

У детей и взрослых – приступы конвульсивного, удушливого кашля, прерываемого "репризами" – судорожными вдохами через суженную голосовую щель, свистом, скрипением. В конце пароксизма кашля – отхождение вязкой мокроты, рвота. Цианоз, одутловатость лица, кровоизлияния на конъюнктивах, гиперемия склер, язвочки на уздечке языка. Острое вздутие легких.

В крови – лейкоцитоз, лимфоцитоз, замедленная или нормальная СОЭ. Посевы мазка из зева, метод "кашлевых пластинок". Серологически – РПГА, РСК – в динамике с коклюшным антигеном.

*3.5. Острая пневмония*

При выключении большого объема легочной ткани, при несоответствии вентиляции и перфузии из-за гиперсекреции и бронхоспазма, при шунтировании крови, при нарушении диафрагмального дыхания из-за поражения плевры, при элементах токсического отека легких.

Клиника острой пневмонии.

Обследование рентгенологическое, микробиологическое.

*3.6. Удушье при спонтанном пневмотораксе*

Эмфизематозные буллы, поликистоз, абсцессы, гангрена легких.

Резкая боль в грудной клетки на стороне пневмоторакса, приступ удушья, кратковременный сухой кашель, цианоз у пожилых на фоне ХНЗЛ, тимпанит и ослабление дыхания на стороне поражения.

Рентгенограмма – свободный воздух в плевральной полости, спадение легкого.

### *3.7. Экссудативный плеврит*

Сдавление части легкого, нарушение диафрагмального дыхания.

Отставание дыхательных движений со стороны поражения, там же выбухание межреберных промежутков, ослабление дыхания и голосового дрожания, тупой звук при перкуссии.

Рентгенограмма затенение с косой верхней границей, плевральная пункция.

## **4. Обтурационный БОС**

### *4.1. Опухоли трахеи*

Доброкачественные – папиллома, фиброма, аденома, невринома.

Злокачественные – аденоидноклеточный рак, эпидермоидный рак.

Период до появления симптомов: при доброкачественных опухолях – 2 года, при злокачественных опухолях – 8 месяцев. Клинические симптомы – при перекрытии просвета на 50% и более. Инспираторная одышка, удушье, усиливающиеся при физической нагрузке, прекращающиеся при отхождении мокроты. Сухой кашель, усиливающийся при пальпации трахеи, перемещении тела. Мокрота с прожилками крови – до кровохарканья при гемангиомах. Изменение тембра голоса.

Прицельная рентгенограмма и томограмма трахеи. Фибротрехеоскопия с биопсией. Компьютерная томография.

### *4.2. Рубцовый стеноз трахеи*

После трахеостомии, интубации и ИВЛ; химических ожогов, воспалительных заболеваний.

Инспираторная одышка, стридорозное удушье приступами, кашель, цианоз.

Рентгенограммы и томограммы трахеи, трахеобронхоскопия.

#### 4.3. *Экспираторный стеноз трахеи (трахеобронхиальная дискинезия)*

Первичное нарушение эластичности мембранозной части трахеи с выпячиванием ее в просвет – после ОРВИ. После ХНЗЛ – вторичное нарушение.

В любом возрасте, чаще от 30-40 лет, удушье до кашлевообморочного синдрома. Пароксизмы надсадного сухого кашля, плохо купирующиеся бронхолитиками, лающего характера, с дребезжанием, трубным оттенком, недержанием мочи на высоте кашля (чаще у женщин), иногда рвота, дисфагия.

Рентгеноскопия трахеи с контрастированием пищевода на выдохе и кашлевой пробой, рентгенография трахеи в правом косом положении, трахеобронхоскопия.

#### 4.4. *Синдром Босвеля*

Чаще у мужчин. Апоплектиформное кровотечение, гематома верхушки мягкого неба, боковых стенок, язычка.

На фоне здоровья – внезапное ощущение инородного тела гортани, затруднение глотания, рвота, сильные боли в горле, удушье. Речь скандированная, лающий кашель, ларингоспазм, нарастающий цианоз. Усиление симптомов в положении лежа.

Ларингоскопия срочно!

#### 4.5. *Инородное тело трахеи*

Кусочки пищи, зубных протезов, семечки, бронхолиты при туберкулезе лимфоузла с прорывом в бронх, части миндалина при тонзиллэктомии.

Быстрая еда, смех, разговор во время еды, алкогольное опьянение – провоцируют внезапное развитие судорожного кашля, цианоз лица, слюно и слезотечение, инспираторную одышку. Удушье, асфиксия.

Срочно – ларингоскопия!

#### *4.6. Синдром Мендельсона (кисотно-аспирационная пневмония)*

Раздражение дыхательных путей кислым содержимым желудка при антиперистальтике. При осложнении общего наркоза (ослаблении гортанного рефлекса), диафрагмальной грыже, рефлюкс-эзофагите, кашлево-обморочном синдроме, язвенной болезни с гиперсекрецией.

Приступ одышки с цианозом во время сна, при аспирации. Ларингоспазм. Повышение температуры, сухие и влажные хрипы, приступ купируется симпатомиметиками, атропином. Затем – пневмониты, бронхиты, артериальная гипоксемия.

Бронхоскопия, лаваж.

#### *4.7. Доброкачественная аденома бронха*

Возраст молодой и средний.

У 1/3 приступы удушья, кровохарканье алой кровью, предваряющееся болями в груди, повышением температуры. При аускультации зоны гиповентиляции с ослаблением дыхания.

Бронхоскопия, томография – опухоль главного бронха.

#### *4.8. Рак бронха*

Приступы удушья не купирующиеся бронхолитиками, с предшествующим мучительным кашлем, усиливающимся при изменении положения тела, кровохарканье, боли в грудной клетке.

Фибробронхоскопия, биопсия, цитология, томография средостения, цитология мокроты.

#### *4.9. Наследственный ангионевротический отек гортани*

Врожденный (по аутосомно-доминантному типу) дефект белка – ингибитора C1-эстеразы системы комплемента. Отек гортани, асфиксия у родственников. Не связан с аллергенами. Возникает после психо-эмоциональной или физической нагрузки, или спонтанно.

Возникает с раннего детства. Отек гортани сочетается с неаллергическим отеком губ, лица, слизистой оболочки желудка, но не сопровождается крапивницей.

Снижение уровня ингибитора С1-эстеразы при радиоиммунном исследовании.

#### *4.10. Ларингоспазм*

Следствие ларингита, вдыхание газов-ирритантов, раздражение возвратного нерва (опухолью, аневризмой, зубом). Истерия – после психотравмы.

Начало острое. При истерии – после поперхивания комочком пищи, психотравмы – ограничение в еде, ритуализация. Инспираторное удушье, бледность и цианоз кожи, всхлипывания, судорожное сведение конечностей – «рука акушера», частое подергивание век при так называемой «потере сознания».

Консультация психоневролога. Ларингоскопия.

#### *4.11. Синдром Мунье-Куна (трахеобронхомегалия)*

Врожденная аномалия эластического и мышечного каркаса трахеи и бронхов.

Начало в детском возрасте, у подростков. Упорный кашель блеющего характера из-за резонанса в расширенных трахее и бронхах, приступы удушья, аналогичные таковым при экспираторном стенозе трахеи, рецидивы пневмоний, гнойный бронхит.

Трахеобронхоскопия, бронхография, рентгенотомография. При рентгенографии – трахея шире поперечника позвоночника, фестончатость краев, волнистость контуров.

### **5. Ирритативный БОС**

#### *5.1. Токсический отек легких*

При отравлениях фосгеном, СО<sub>2</sub>, окислами азота, при интоксикациях (печеночная недостаточность), у тяжелых инфекционных больных (токсины

микробные), повышение проницаемости сосудистой и альвеолярной стенки. При пневмониях (стафилококковых, клебсиеллезных).

Интерстициальная и альвеолярная фазы, маскируются дыхательной недостаточностью и интоксикацией.

## **6. Гемодинамический БОС**

### **6.1. Кардиогенный отек легких**

Артериальная гипертензия, аортальные пороки, митральный стеноз, кардиосклероз, миокардиты, инфаркт миокарда, дилатационная кардиомиопатия.

а) Интерстициальный отек легких (клинически – сердечная астма), левожелудочковая недостаточность, увеличение диастолического давления, провоцируется физическими нагрузками, эмоциональным напряжением, сопутствующими заболеваниями (грипп), лекарствами с отрицательным инотропным действием (бетаблокаторы), вазотоническими средствами, избытком плазмозамещающих растворов, нарушением питьевого и солевого режима. Приступ развивается ночью чаще всего, пациент просыпается от резкой нехватки воздуха, вынужденное сидячее положение с упором руками, открывает окно в поисках свежего воздуха, страх смерти, испуг и напряжение на лице, говорит с трудом, кашель из-за застойного бронхита. Лицо бледное, синюшное, акроцианоз, инспираторная или смешанная одышка, тахипноэ – 30 и более в 1 мин., ритм галопа, альтернация пульса, аритмии, АД повышается, застойные влажные хрипы в нижних отделах. На рентгенограммах усиление легочного рисунка, перегородочные линии Керли типа А и Б, субплевральный отек по междолевым щелям. В мокроте эритроциты, сидерофаги («клетки сердечных пороков»), нет эозинофилов.

б) Альвеолярный кардиогенный отек – при транссудации плазмы крови в альвеолы, при смешивании с воздухом – стойкая белковая пена (из 200 мл транссудата – 2–3 л пены). Удушье, клокочущее дыхание («звук кипящего самовара»), в легких разнокалиберные влажные хрипы, распространяющиеся с верхних отделов вниз, изо рта пенистая розовая мокрота, до 3–5 л и более, смерть от асфиксии.

Субтотальное затенение легочных полей на рентгенограммах.

### *6.2. Нефрогенный отек легких*

При заболеваниях почек, острой почечной недостаточности, терминальной стадии ХПН, при подостром гломерулонефрите, нефропатии беременных.

Гипергидратация, артериальная гипертензия, повышение капиллярной проницаемости в альвеолах, симптоматика менее яркая чем при кардиогенном отеке.

Анамнез, физикальные и лабораторные данные, подтверждающие заболевание почек.

### *6.3. Тромбоэмболия легочной артерии*

Флеботромбозы.

Внезапная одышка, 40–50 дыханий в 1 мин., чувство страха, сохраняют горизонтальное положение, хрипов нет, если нет рефлекторного бронхоспазма, пепельный оттенок кожи, мерцательная аритмия, тахикардия, кашель с мокротой, примесь крови, болевой синдром – ангинозный, легочно-плевральный, абдоминальный. Острое легочное сердце – увеличение границ сердца вправо, набухание шейных вен, печени, болезненность, акцент на легочной артерии, систолический шум на трикуспидальном клапане. У 25% – инфаркт легкого.

Лабораторная и ангиопульмонография.

## **7. Эндокринно-гуморальный БОС**

### *7.1. Карциноид*

Опухоль бронха, провоцирует выброс серотонина, брадикинина, гистамина.

Приступы удушья, гиперемия кожи лица и верхней половины туловища («приливы»), снижение АД, водянистый стул. При длительном течении – эндомиокардиальный фиброз и пороки сердца (недостаточность трехстворчатого клапана, стеноз легочной артерии).

Бронхоскопия, бронхография, томография. В моче – 5-гидроксииндолуксусная кислота (метаболит серотонина) повышается после криза.

### *7.2. Сдавление крупных бронхов извне*

Митральный порок с увеличением левого предсердия, опухоль средостения, прикорневые лимфоузлы при саркоидозе, туберкулезе, метастазах рака, лимфопролиферативных заболеваниях.

Бронхоспастический синдром.

Диагностика основного заболевания.

## **8. Неврогенный БОС**

### *8.1. Удушье при фибрилляции диафрагмы*

Нарушение мезентериального кровотока, при врожденной патологии сосудистой стенки, у молодых лиц.

Сосудистый шум над местом отхождения мезентериальной артерии от аорты, резкое ослабление дыхания на пораженной стороне.

Рентгеноскопически – неподвижность одного из куполов диафрагмы. Аортография для уточнения места сужения.

### *8.2. Нарушение координации автоматизма дыхательного центра и собственного ритма дыхательной мускулатуры*

Нарушения мозгового кровообращения, поражения периферической нервной системы, при управляемом дыхании

Ощущение нехватки дыхания при отсутствии цианоза, иногда дыхание Чейн-Стокса.

Электроэнцефалография, электромиография.

### *8.3. Гипервентиляционный синдром (синдром да Коста)*

Неврастения, фобии, неврозы навязчивых состояний, функциональные расстройства нервной системы.

Пароксизмы гипервентиляции в покое (гипервентиляционные кризы), имитация состояния удушья. Учащенное и (или) глубокое дыхание, нехватка воздуха, сдавление грудной клетки, страх смерти, ощущение комка в горле,



могут быть потери сознания, судороги, сухость слизистых. Вне приступов – неудовлетворенность дыханием, глубокие вдохи, непереносимость душных помещений («воздушные маньяки»), данных за патологию легких и сердца нет. Улучшение состояния при ингаляции 5% CO<sub>2</sub>, дыхании в бумажный мешок (гиперкапния).

Увеличение МОД, гипокапния, дыхательный алкалоз, снижение кальция в сыворотке крови, консультация психоневролога.

## **9. Токсикохимический БОС**

### **9.1. Отравление фосфорорганическими соединениями**

Тиофос, карбофос, хлорофос, дихлофос – профессиональное или бытовое отравление.

Психомоторное возбуждение, одышка, потливость, стеснение в груди, повышение АД, стойкий миоз, удушье с бронхоспазмом и бронхореей, мышечные фибрилляции, клонико-тонические судороги, хореические гиперкинезы, тенезмы, жидкий стул, поллакиурия, брадикардия, коллапс, кома, угнетение дыхательного центра.

Снижение активности холинэстеразы крови на 50% и более.

### **9.2. Передозировка бета-адреноблокаторов**

Кардионеселективные бета-блокаторы, часто у больных ХНЗЛ.

Приступы удушья – тяжелые, свистящие сухие хрипы в легких.

## **5. Типовые тестовые задания.**

**01.** Каков характер одышки у больных синдромом бронхиальной обструкции?

- 1) экспираторная;
- 2) инспираторная;
- 3) смешанная.

**02.** Для каких из перечисленных заболеваний характерен обратимый характер синдрома бронхиальной обструкции? а) хронический обструктивный бронхит; б) бронхиальная астма; в) сердечная астма; г) обструктивная эмфизема легких; д) тромбоэмболия легочной артерии.

Выберите правильную комбинацию:

- 1)б, в;
- 2)а, б, г, д;
- 3)все ответы правильные;
- 4)а, б, в;
- 5)а, б, в, г.

**03.** Чем обусловлено появление сухих свистящих хрипов (дискантовых)?

- 1) вязкая мокрота в крупных бронхах;
- 2)вязкая мокрота в мелких бронхах и/или их спазм;
- 3)жидкая мокрота в крупных бронхах или полостях, сообщающихся с бронхом;
- 4)жидкая мокрота в мелких бронхах при сохраненной воздушности окружающей легочной ткани;
- 5) жидкая мокрота в мелких бронхах и воспалительное уплотнение окружающей легочной ткани.

**04.** Какое изменение индекса ТИФФНО характерно для обструктивных заболеваний легких?

- 1)снижение;
- 2)увеличение.

**05.**Какие препараты оказывают бронхоспастическое действие?

а) пропранолол; б)гистамин; в)гидрокортизон; г)простагландины F2а;д) лейкотриены С,Д,Е. Выберите правильную комбинацию ответов:

- 1)а, д;
- 2)а, б;
- 3)а, г, д;
- 4)а, б, г, д;
- 5)г, д.

## **6. Клинические ситуационные задачи для самостоятельного решения.**

**Задача №1.** Больной 46 лет в течение многих лет кашляет, в последние 3-4 года с выделением до 50-100 мл гнойной мокроты. Отмечает слабость,

утомляемость, субфебрильную температуру, одышку при ходьбе. Курит по 1-1.5 пачки в день в течение 20 лет, в детстве перенес пневмонию.

*Объективно:* пониженное питание. В легкие перкуторный звук с коробочным оттенком, сухие грубые хрипы под правой лопаткой, жесткое дыхание. На основании обследования устанавливается диагноз хронического гнойного бронхита, эмфиземы легких, ДН I. В развитии бронхита имеет значение длительное и интенсивное курение.

- 1) Что в приведенных данных противоречит данному диагнозу?
- 2) При рентгенографии обнаружено затемнение в области правого корня и высокое стояние купола диафрагмы. Какое предположение?
- 3) Какие исследования нужны для подтверждения диагноза?
- 4) Какое лечение по поводу гнойного бронхита?

**Задача №2.** Больной 62 года поступил по поводу нарастающей одышки, преимущественно экспираторного типа. Много лет курит по 1.5-2 пачки сигарет в сутки. Несколько лет отмечает кашель с трудно отхаркиваемой вязкой мокротой, отделение которой ухудшилось за последний месяц. Температура не повысилась. Принимал б-стимуляторы и эуфиллин без эффекта. *Объективно:* признаки эмфиземы легких. При аускультации дыхание с удлиненным выдохом, сухие протяжные хрипы на выдохе. АД - 180/105 мм рт. ст. Пульс - 90 в минуту.

*При рентгенографии:* усиленный легочный рисунок, эмфизема легких.

*Спирография:* ФЖЕЛ1 - 1200 мл, проба Тиффно - 55%.

- 1) Назовите физикальные признаки эмфиземы легких и ее патогенез.
- 2) Признаки и главная причина бронхиальной обструкции?
- 3) Возможные причины артериальной гипертензии?
- 4) Какое лечение следует назначить больному с учетом анамнеза?
- 5) Каков механизм действия эуфиллина?

**Задача №3.** Больной 52 года предъявляет жалобы на одышку даже в покое, кашель с выделением небольшого количества слизистой мокроты, слабость, утомляемость. Много лет курит и кашляет с периодическими обострениями в

связи с простудой. Последние 3 года отмечает постепенно усиливающуюся одышку, последние месяцы появились отеки на голенях. *Объективно:* пониженное питание. Цианоз губ, акроцианоз. Небольшие отеки на голенях. Грудная клетка бочкообразной формы, малоподвижна. При перкуссии звук с коробочным оттенком, границы легких опущены на одно ребро. Дыхание жесткое, с удлинённым выдохом, сухие хрипы при выдохе. Шейные вены в лежачем положении набухают. Имеется пульсация в эпигастральной области. Пульс - 92 в минуту. Печень на 5 см ниже края реберной дуги. На основании приведенных данных поставлен диагноз: хронический обструктивный бронхит, эмфизема легких, легочное сердце. Легочно-сердечная недостаточность II стадии.

- 1) Какие признаки бронхиальной обструкции, какие дополнительные исследования для уточнения ее наличия и степени выраженности?
- 2) Как подтвердить наличие легочного сердца?
- 3) Какие особенности в анализе крови можно ожидать?
- 4) Какие методы уменьшения гемодинамической нагрузки на правый желудочек?

## **7.Эталоны ответов**

### **Типовые тестовые задания**

01-1

02-1

03-2

04-1

05-4

### **Клинические ситуационные задачи**

**Задача №1.** 1) Односторонние хрипы в легких могут быть связаны не с диффузным, а с очаговым процессом.

2) Центральный рак правого легкого у больного с высоким риском (курение, хронический бронхит).

Высокое стояние купола диафрагмы может быть связано с ателектазом нижней доли правого легкого.

3) Цитология мокроты, бронхоскопия с прицельной биопсией, томография (проходимость бронха).

Функция внешнего дыхания (степень и форма дыхательной недостаточности), ЭКГ (признаки легочного сердца).

4) Антибиотики широкого спектра (эритромицин, олететрин, цефалоспорины), дренаж положением, лечебные бронхоскопии.

**Задача №2.** 1) Бочкообразная малоподвижная грудная клетка;

опущение нижних границ легких; коробочный звук, ослабленное дыхание.

Деструкция межальвеолярных перегородок, снижение эластичности легких.

2) Экспираторная одышка, дыхание с удлинённым выдохом и сухие хрипы на выдохе; низкие ФЖЕЛ1 и проба Тиффно.

3) Гипертоническая болезнь; пульмогенная гипертензия. Последняя может быть связана с гипоксемией, увеличением сердечного выброса, а также с частым применением вазопрессорных средств.

4) Прекращение курения, обильное питье, отхаркивающие.

5) Угнетение фермента фосфодиэстеразы,

**Задача №3.** 1) Дыхание с удлинённым выдохом и сухие хрипы на выдохе.

Определение ФЖЕЛ1.

2) ЭКГ: признаки гипертрофии правых отделов сердца.

3) Высокое содержание гемоглобина и эритроцитов как следствие хронической гипоксии; увеличение показателя гематокрита и снижение СОЭ (вероятный эритроцитоз).

4) Кровопускание; периферические вазодилататоры венозного действия (пролонгированные нитраты, корватон); эуфиллин.

При назначении курса лечения эуфиллином вначале проверить его действительную эффективность и переносимость. Дозы эуфиллина снижают при сердечной недостаточности и повышают у курильщиков.

5) Цианоз смешанного типа: центральный (нарушение газообмена в легких) и, возможно, периферический (сердечная недостаточность).

## **Дифференциальный диагноз при легочном инфильтрате.**

### **1.Актуальность темы.**

*Инфильтрат в легком – участок легочной ткани, характеризующийся скоплением обычно не свойственных ему клеточных элементов, увеличенным объемом и повышенной плотностью.*

### **2. Цель занятия и его учебно-целевые задачи.**

**Цель:** на основании знания этиологии, патогенеза, классификации, клиники, данных лабораторного и инструментального исследований принципов лечения, студент должен научиться диагностировать заболевание, сформулировать развернутый диагноз и уметь назначить индивидуальное комплексное этиопатогенетическое лечение больному при инфильтрате в легком, наметить программу ранней реабилитации.

#### **Учебно-целевые задачи**

Студент должен:

1. На основании жалоб, анамнеза и физикального обследования уметь заподозрить у больного наличие инфильтрата в легком, формы заболевания с максимальным выявлением этиологического фактора.
2. Уметь составить программу лабораторного, иммунологического, рентгенологического и инструментального обследования больного для подтверждения диагноза.
3. Уметь провести детализацию диагноза (форма, наличие осложнений, степень тяжести, фаза течения) путем тщательного анализа данных обследования больного и динамического наблюдения за течением болезни.
4. Уметь провести дифференциальный диагноз при инфильтрате в легком.
5. Уметь сформулировать развернутый клинический диагноз.
6. Уметь назначить адекватную индивидуализированную терапию.
7. Уметь сформулировать прогноз больного.
8. Уметь определить меры вторичной профилактики.

### **3. Базисные знания.**

Для изучения данной темы необходимо восстановить следующие знания:

- а) из курса пропедевтики внутренних болезней – методы физикального исследования органов дыхания и инструментального исследования функции внешнего дыхания; семиотику заболеваний органов дыхания;
- б) из курса рентгенологии – методы исследования легких ; рентгенологическую диагностику инфильтрата в легком.

### **4. Блок информации для изучения темы.**

#### **I. Пневмонии**

##### **1. Острая пневмококковая**

Вызывается пневмококком, часто это крупозная с долевым и более поражением легкого

Острое начало, озноб, до 40 град. подъем температуры с критическим или литическим (реже) падением ее, слабость, одышка, колющая боль в грудной клетке, усиливающаяся при дыхании, кашле, иногда в верхнем отделе живота (связана с плевральным компонентом, при нижнедолевой локализации). Состояние тяжелое, затемненное сознание иногда, щеки гиперемированы, при верхнедолевой локализации – «румянец» на щеке (на стороне пораженного легкого), глаза блестят, раздувание крыльев носа в такт дыханию, цианоз губ и носа, ЧД-30-40 в 1 мин. Притупление перкуторного звука, бронхофония, усиление голосового дрожания на стороне поражения. Дыхание ослабленное, крепитация (indux), затем становится бронхиальным, влажные хрипы мелкопузырчатые, затем жестким с крепитацией (redux) – согласно стадиям, шум трения плевры.

Рентгенологически – затенение пораженной доли чаще справа, плевральный выпот, в крови – лейкоцитоз со сдвигом влево, ускорение СОЭ, в мокроте; бактериоскопически – стрептококки и нейтрофилы, четырехкратный прирост титров антител к стрептококку в сыворотке в динамике.



## ***2. Пневмонии острые вызванные другими бактериями (стафилококковые, стрептококковые, легионеллезные и пр.) с подразделением по виду возбудителя***

### ***2.1. Стафилококковые***

Склонны к деструкциям легочной ткани.

Ремицирующая лихорадка, кашель с гнойной и кровянистой мокротой, при вторичном, метастатическом характере (гематогенный занос из абсцесса, при эндометрите, нагноившейся ране) – бурное начало с абсцедированием, эмпиемой плевры, бронхопульмональными свищами.

На рентгенограммах – абсцессы, иногда множественные, инфильтрация в границах сегментов, в крови – нейтрофильный лейкоцитоз, в мокроте – стафилококк.

### ***2.2. Легионеллезная пневмония***

Болезнь легионеров.

Острое начало, ознобы, профузные поты, головная боль, миалгии, коллапс, бактериальный шок, сухой кашель, скудная слизисто-гнойная мокрота, боль в животе, диарея, панкреатит, энтерит, гепатит, нарушение функции печени и почек, часто острая почечная недостаточность, галлюцинации, астения. Неэффективность пенициллина и цефалоспоринов и эффективность макролидов.

Рентгенологически – инфильтраты в сегменте, доле, плевральная реакция, в моче – протеинурия, микрогематурия, в крови сдвиг формулы влево, лимфопения, иммунофлюоресцентная диагностика легионеллеза.

## ***3. Пневмонии острые вирусные с подразделением по виду возбудителя (гриппозная, аденовирусная, респираторно-синтициальная и др.)***

### ***3.1. Гриппозная пневмония***

Эпидемически, иногда – летальный исход.

Начало острое, повышение температуры тела с ознобом, головная боль, боль при движениях глазных яблок, ломота в теле, слабость, адинамия, тошнота, рвота, нарушение сознания, бред, заложенность носа, насморк, сухой приступами кашель, скудная мокрота с примесью крови, боль в грудной клетке, лихорадка 2–5 дней, повторные подъемы связаны с присоединением бактериальных возбудителей, одышка с частотой до 40–50 в 1 мин., не соответствующая размерам пораженных участков легкого, цианоз, относительная брадикардия. Геморрагическая пневмония часто ведет через 2–3 суток к смерти.

Рентгенологически очаговые, сегментарные, долевы́е затемнения неравномерные, в крови – относительная лейкопения, сдвиг влево умеренный, иммунофлюоресцентная диагностика антигенов вируса гриппа в отпечатках или смывах со слизистой оболочки носа, носоглотки.

#### ***4. Пневмония острая микоплазменная***

Начало острое, головная боль, миалгии, слабость, познабливания, тошнота, рвота, диарея, кашель сухой, затем с гнойной мокротой, кровью, двуволновость температуры: первая волна 3–7 дней, вторая волна через 7–10 дней с повторными очагами пневмонии, фарингит, конъюнктивит, менингизм, боли в животе, красные или фиолетовые пятна на коже, везикулярная или папулезная сыпь, увеличение миндалин, шейных лимфоузлов. Перкуторные признаки даже при выраженной рентгенологической картине – скудны. Иногда узловатая эритема, полиморфная эритема, перикардит, миокардит, менингоэнцефалит.

Негомогенные инфильтраты в виде «тумана», «облака», без четких границ, исчезающие к 2-4 неделе заболевания. В крови – гемолитическая анемия с положительной пробой Кумбса, лейкоцитоз умеренный, иногда лейкопения, рост титра антител.

#### ***5. Пневмония острая риккетсиозная (орнитозная, при Ку-лихорадке)***

##### ***5.1. Орнитозная пневмония***

Среди егерей, работников птицеферм. Источник – голуби, декоративные и певчие птицы.

Начало острое, озноб, повышение температуры до 39 град., головная боль, недомогание, бессонница, артралгии, мышечная боль в шее и пояснице, сухой кашель с жжением за грудиной, над нижними долями жесткое дыхание, мелкопузырчатые влажные хрипы, на 3–4 день болезни – пятнисто-розеолезная или папулезная сыпь на разгибательных поверхностях конечностей. Внелегочные признаки орнитоза – энцефалит, менингит, эпилептики, миокардит, гепатит, спленомегалия, гемолитическая анемия, протеинурия. У 20% больных – вторая волна лихорадки из-за присоединения бактериальной инфекции.

Рентгенологически – мелкоочаговые сливающиеся тени в нижних отделах легких. Четырехкратное повышение титра противоорнитозных антител, выделение культуры хламидии из мокроты и крови.

#### *5.2. Пневмонии при Ку-лихорадке*

Болеют рабочие скотобоев, молочных ферм

Начало острое, повышение температуры, потрясающие ознобы, проливные поты, головная боль, боль в горле, мышцах, тошнота, рвота, с первого дня приступообразный кашель без мокроты со жгучей болью за грудиной.

Рентгенологически – множество очаговых теней в нижних долях, в мокроте – риккетсии, рост титра антител в сыворотке крови.

**6. Пневмония острая вторичная (при осложнении общих инфекционных и других заболеваниях – туляремия, чума, сепсис, сибирская язва)**

#### **7. Аспирационная пневмония**

Аспирация частиц пищи, содержимого желудка.

Синдром Мендельсона, затем пневмония зависящая по локализации от позы при аспирации, чаще нижняя доля правого легкого, звонкие влажные хрипы, рецидивы, абсцедирование.

Рентгенологически ателектазы, отдельные или сливающиеся очаги.

### **8. Инфаркт-пневмония**

При эмболии легочной артерии тромбом у 10–25% больных.

Одышка, кашель, усиление кашля, влажные хрипы, шум трения плевры.

На рентгенограмме – клиновидная тень в легких, обращенная вершиной к корню, венозное полнокровие, застойные изменения корней. Одиночные или множественные округлые и овальные тени с нечеткими контурами, расплавление инфильтрации с полостным образованием, выпот в плевральной полости. Компьютерная томография, перфузионная сцинтиграфия – локализуют зону эмболии.

### **9. Пневмония в зоне ателектаза**

При обтурации бронха опухолью, туберкуломой, густой мокротой, при длительном наркозе, приступах астмы, инородном теле, с трахеостомой.

Над зоной ателектаза притупление перкуторного звука, ослабление шумов, влажные хрипы, компенсаторная эмфизема маскирует ателектаз, затем повышение температуры тела, кашель, мокрота, сегментарная или долевая пневмония.

Рентгенологически – повышение интенсивности тени пораженного сегмента, смещение междолевой щели, высокое стояние купола диафрагмы на пораженной стороне, смещение средостения в больную сторону.

### **10. Застойная и гипостатическая пневмония**

Поражение сердца с сердечной недостаточностью, застоем в легких.

Нарастает слабость, одышка, кашель, скудная мокрота, температура субфебрильная, притупление перкуторного звука, ослабление дыхания, звучные средне– и мелкопузырчатые хрипы, нарастание сердечной недостаточности и рефрактерность к лечению, ранее эффективному.

На рентгенограмме застой в легких, выпот в плевральных полостях, участки затенения 2–3 мм – 2–3 см, узелки гемосидероза в центральных отделах, расширение корней.

### **11. Липоидная пневмония**

При аспирации жидкого жира (молоко с маслом, рыбий жир, нарушение глотания при болезнях пищевода – дивертикулы, стриктуры, ахалазия кардии), нарушение акта глотания, жировая эмболия легких.

Часто бессимптомно.

Рентгенологически – гомогенные затемнения 1–2 сегментов нижних долей обеих легких в границах сегментов легких.

**12. Грибковые заболевания легких (актиномикоз, аспергиллез, бластомикоз, гистоплазмоз, кандидамикоз, кокцидиомикоз, криптококкоз, мукоромикоз, нокардиоз, параккокцидиомикоз, споротрихоз)**

## **II. Инфильтрат туберкулезный**

### **1. Инфильтративный туберкулез**

Экссудативный тип воспаления при туберкулезе с склонностью к распаду и картиной пневмонии, из старых тубочагов, или при прогрессировании свежего очагового процесса.

Бессимптомно или малосимптомно течет и проявляется при рентгеновском исследовании, симптомы интоксикации, кашель с мокротой, кровохарканье, влажные мелкопузырчатые хрипы, иногда притупление и жесткость дыхания, но менее выраженные чем при пневмониях, субфебрилитет.

4 основных варианта: инфильтрат Ассмана – облаковидный, круглый, 3–5 см, в нем затем деструкция, каверны; сегментарное или долевое поражение (лобит), в верхней доле, слева и справа, в средней доле, с затенением доли, подчеркнутой междолевой щелью, на этом фоне – более интенсивные участки,

похожие на очаги, просветы долевого и сегментарного бронхов; перицессурит – обширная инфильтративная тень с четким краем с одной и нечетким с другой стороны, из-за поражения 1–2 сегментов вдоль междолевой щели; лобулярный инфильтрат – фокус казеозного некроза доли легкого, слившиеся в один или несколько инфильтратов крупные и мелкие очаги, распад, бронхогенное обсеменение, эндобронхит. Томография, бронхоскопия, выявление микобактерий. инфильтрат.

## ***2. Первичный туберкулезный комплекс***

Воспаление в легких, реакция регионарных лимфоузлов, лимфангоит, по хобу бронхососудистого пучка, чаще у детей и подростков, но может и в пожилом возрасте.

У 2/3 – без клинических проявлений. Острое начало с высокой температурой, интоксикацией, бледностью кожи, снижением массы тела, тахикардия, увеличение и болезненность печени, притупление над инфильтратом, после покашливания единичные влажные хрипы, ослабление дыхания. Деструкция с образованием каверн, диссеминация, экссудативные и фибринозные плевриты.

В крови повышение СОЭ, лейкоцитоз, сдвиг формулы влево, альфа-2 и гамма-глобулинемия. Вираз туберкулиновых кожных проб, в верхних долях легких при рентгенографии – затенения, связанные с расширенным корнем легкого, иногда неотделимое от него. При бронхоскопии туберкулезное поражение бронха.

## ***3. Туберкулома***

Инфильтративно-пневмоническая (инфильтрат в стадии неполного ограничения и формирования капсулы), рентгенологически округлый или овальный фокус, однородной структуры с нечеткими контурами, постепенно уменьшающийся, принимающий четкие контуры за 1–2 мес. Казеомы солитарные (казеоз однородный), конгломератные (отдельные слившиеся и заключенные в одну капсулу очаги) и слоистые (концентрически расположенные слои казеоза). Заполненные, заблокированные каверны – не

истинно туберкуломы, заполнены лимфой, грануляциями и неорганизованным казеозом. Одиночны в 80-85%, остальные – множественные.

Рентгенологически округлые тени с отсевами в прилежащей легочной ткани или без них, с обызвествлениями или без них, не достигают значительной величины как при раке (более 3–5 см), локализация в задних сегментах, парная полоска дренирующего бронха на томограмме – признак туберкуломы. Уменьшение размеров в динамике, отсутствие бугристости, «разлохмаченности» наружных контуров, лучистости и вырезки Риглера («пупочного» втяжения), гиповентиляции вокруг образования – отличает туберкулому от периферического рака легких. Распад небольшого (до 3 см) шаровидного образования, щелевидная, округлая или овальная полость с гладкими, четко очерченными стенками, выявление бронха, сформированный секвестр или глыбка извести в полости распада – более характерны для туберкуломы.

#### **4. Силикотуберкулез**

### **III. Инфильтрат аллергический**

**1. Экзогенные аллергические альвеолиты («легкое фермера», «легкое птичника», багассоз, «легкое работающих с солодом», «легкое мельника» и др.)**

#### **2. Легочный эозинофильный инфильтрат (острый и хронический)**

Первичный – простая легочная эозинофилия Леффлера, проявление аллергической реакции (лекарственная аллергия, глистная инвазия и др.), как одно из проявлений системных заболеваний, Клиника идентична. Возраст и пол – любые.

Бессимптомное течение, или кашель, боли в груди при дыхании, недомогание.

Эозинофилия крови, мокроты. Рентгенологически в легких – гомогенные инфильтративные затенения без четких контуров и дорожки к корню, одиночные или множественные, разноразмерные, «летучие», с

динамикой в несколько дней. Если затенения более 10 дней – леффлеровский инфильтрат – сомнителен. При гельминтозах и эозинофильном инфильтрате яйца глистов не высеваются, они появляются через 2 мес. в кале (после поселения в кишечнике).

#### IV. Затенения в легких опухолевого злокачественного генеза

##### **1. Центральный рак**

Чаще мужчины 40–50 лет, курильщики.

Приступообразный кашель, одышка, цианоз, боли в грудной клетке, кровохарканье при распаде, одышка, обтурационные пневмониты, эффект от антибактериальной терапии кратковременный, рецидивы, ателектаз при обтурации бронха. Отеки, мышечная слабость, пигментация кожи, признаки синдрома Иценко-Кушинга, гипонатриемия (рвота, анорексия), гиперкальциемия (вялость, мышечная слабость, рвота, нарушение зрения, речи) – выделение клетками рака АКТГ-подобных, похожих на паратгормон, АДГ веществ. Ранний признак – синдром Пьера-Мари-Бамбергера – гипертрофическая остеоартропатия (боли в конечностях, остеопороз, периостальные костеобразования в диафизах трубчатых костей, деформация пальцев по типу барабанных палочек, ногтей по типу часовых стекол, поражение суставов кистей и стоп, гипертермия, гипергидроз, гиперпигментация, гипертрихоз).

Бронхоскопия, рентгенография, томография, – рак бронха с гиповентиляцией, затем ателектазом, обтурационным пневмонитом, параканкрозной пневмонией, гистоисследование, цитология.

##### **2. Периферический рак**

##### **3. Солитарный метастаз в легкое**

Чаще из матки (хорионэпителиома) – в 55,5%, почки – 34,7%, скелета – 32,3%, яичка – 21,5%, кожи (меланома) – 20,5%, щитовидной железы – 19,4%, молочной железы – 10,5%, яичников, легких.



#### **4. Лимфомы легких**

Лимфосаркома, лимфогранулематоз, ретикулосаркома – нелейкемические опухоли.

Чаще у мужчин, бессимптомно; затем одышка, кашель, похудание, слабость, ознобы.

Лимфоцитоз, ускорение СОЭ, увеличение ЦИК, на рентгенограммах крупноочаговая инфильтрация или мелкоочаговая, гистоисследование биоптата – верифицирует диагноз. Жидкость в плевральной полости при лимфогранулематозе, тогда же – распады в зоне инфильтрации, в мокроте клетки Березовского-Штернберга, в плевральной жидкости то же и лимфоидные, ретикулярные клетки.

#### **5. Саркома легкого**

Редко, при значительных размерах прорастает грудную клетку и крупные бронхи.

Боли, повышение температуры, симптомы схожи с картиной периферического рака.

Рентгенологически однородное шаровидное образование с четкими контурами, волнистыми, полициклическими, «дорожка» к корню иногда.

Бронхоскопия – полиповидные разрастания.

#### **6. Карцино-саркома**

У мужчин старше 40 лет.

Боли в грудной клетке, сухой кашель, лихорадка, кровохаркание, метастазы в плевру и ребра.

Узел с распадом 8–15 см в диаметре при рентгенографии.

### **V. Затенения в легких доброкачественного генеза**

Аденомы, миксомы, липомы, фибромы, плазмоцитомы. Показатели доброкачественности – наличие кальцинатов диффузно, или слоями

расположенными в образовании, отсутствие роста на протяжении 2 лет, удвоение размеров при росте более 450 дней.

Незначительность клинических проявлений.

Гомогенная структура, четкость контуров, дугообразная форма образования при рентгенографии, при аденомах – обызвествление и окостенение в центре опухоли, бронхографически симптом раздвигания бронхов, бронхоскопически сдавление и обтурация бронхов, операция для биопсии и гистологического исследования.

## VI. Аномалии развития

### **1. Секвестрация легкого**

Часть легочной ткани (киста, группа кист) отделена от нормальных бронхов и снабжается кровью артериями большого круга от аорты, часто – случайная находка.

При нагноении – повышение температуры тела и прорыв гноя в бронх с гнойной мокротой, кровохарканье, профузное кровотечение.

В базальном отделе группа кист с перифокальной инфильтрацией, томографически – полость, бронхография – деформация и расширение бронхов, селективная аортография – аномальная артерия, питающая секвестрацию.

### **2. Гамартома**

Дизэмбриональное образование из элементов бронхиальной стенки и легочной паренхимы, расположены в легочной ткани, ближе к висцеральной плевре, редко в бронхах с ателектазами их

Затенение с четкими контурами на рентгенограмме, очаговые обызвествления на ее фоне, одиночные, реже множественные, плотные округлые образования от 0,5 до 5 см, бугристая поверхность, помощь – трансторакальная биопсия.

### **3. Артерио-венозные аневризмы легкого**

Одиночные свищи между артериями и венами, если кровоток более 1/3 общего объема – гипоксемия.

Одышка, слабость, снижение трудоспособности, цианоз кожи и слизистых, пальцы в виде «барабанных палочек», систолодиастолический шум на месте аневризмы.

Круглые или четко контурированные неопределенной формы затенения, к которым подходят расширенные сосуды от корня легкого.

## VII. Очаговый пневмосклероз

### ***1. Карнифицирующая хроническая пневмония***

Повторные вспышки на одном и том же месте.

Клиника пневмонии только при обострениях, в зоне притупления скудные физикальные симптомы.

На рентгенограмме интенсивные четко очерченные тени, высокое стояние купола диафрагмы, облитерация синусов, отсутствие динамики, при обострении – инфильтрация, при бронхографии деформирующий бронхит локально, бронхоскопически эндобронхит, признаки воспаления в гемограмме при обострении.

### ***2. Исход очаговой или крупозной пневмонии***

### ***3. Исход туберкулеза легких***

## VIII. Состояния с нарушением кровообращения в легких

### ***1. Инфаркт легкого***

Эмболия тромбом венозной системы, правого предсердия, правого желудочка, эмболией жиром, паразитами, при тромбозе из-за гиперкоагуляции, инфаркт – у 10–20%.

Боль в грудной клетке, кровохарканье и одышка.

Утолщение плевры, выпот в плевральной полости, клиновидная, обращенная к корню тень, венозное полнокровие, иногда расплавление и полостенное образование, при рентгенографии. При компьютерной томографии, перфузионной сцинтиграфии – верификация.

### **5. Типовые тестовые задания.**

**01.** Инфильтративный туберкулез легких необходимо дифференцировать со всеми перечисленными заболеваниями, кроме?

- 1)пневмония,
- 2)рак легких,
- 3)саркоидоз,
- 4)эозинофильная пневмония,
- 5)доброкачественная опухоль.

**02.** Укажите наиболее характерные изменения в грудной клетке при воспалительном уплотнении доли легкого:

- 1)уменьшение половины грудной клетки ,ее западение и отставание в дыхании;
- 2)отставание в дыхании, увеличение половины грудной клетки и сглаживание межреберных промежутков;
- 3)только отставание в дыхании половины грудной клетки;
- 4)гиперстеническая грудная клетка;
- 5)увеличение переднезаднего и поперечного размера грудной клетки, втяжение межреберных промежутков в нижнебоковых отделах с обеих сторон.

**03.** У служащей крупной гостиницы, оснащенной кондиционерами, остро повысилась температура до 40 С , появился озноб, кашель с мокротой, кровохарканье, боли в грудной клетке при дыхании, миалгии, тошнота, понос. При рентгенографии легких выявлены инфильтративные изменения в обоих легких. Несколько дней назад сослуживец больной был госпитализирован с пневмонией. Какова наиболее вероятная причина пневмонии?

- 1)клебсиелла;
- 2)легионелла;

- 3)микоплазма пневмонии;
- 4)палочка Пфейффера;
- 5)Золотистый стафилококк;

**04.** Какое изменение индекса ТИФФНО характерно для рестриктивных заболеваний легких?

- 1)снижение;
- 2)увеличение.

**05.**Какие факторы могут быть причиной гиперэозинофилии крови и эозинофильных инфильтратов легких? а)лечение антибиотими, б)паразиты, в)экзема, г)аллергический бронхолегочный аспергиллез. Выберите правильную комбинацию ответов:

- 1)а, б, г;
- 2)б, в, г;
- 3)а, б, в, г;
- 4)б, г;
- 5)б, в.

## **6. Клинические ситуационные задачи для самостоятельного решения.**

**Задача №1.** Больной 55 лет, поступил по поводу одышки инспираторного характера даже при небольшой физической нагрузке, небольшой кашель. Болен около двух лет, в течение которых отмечалось постепенное увеличение одышки, иногда субфебрильная температура. Похудел на 8 кг.

**Объективно:** цианоз, акроцианоз, пальцы в виде "барабанных палочек". В легких ослабленное везикулярное дыхание с укорочением вдоха и выдоха. Крепитирующие хрипы с обеих сторон под лопатками, усиливаются при глубоком дыхании. ЧД - 28 в минуту. Пульс - 88 в минуту. Печень у края реберной дуги.

*Рентгенография грудной клетки:* диффузная сетчатая деформация легочного рисунка, распространенные двухсторонние инфильтративные тени и понижение прозрачности в области нижних легочных полей.

- 1) Определите тип и степень дыхательной недостаточности.
- 2) Дифференциальный диагноз проводится между хроническим бронхитом, туберкулезом легких, фиброзирующим альвеолитом.

Приведите аргументы "за" и "против" этих заболеваний.

- 3) Методы подтверждения диагноза?
- 4) Возможное заключение МСЭК?
- 5) Методы лечения?

**Задача №2.** Больная 25 лет, работает птичницей на птицефабрике в течение 5 лет. На протяжении 3 лет дважды перенесла пневмонию. За последний год отмечает появление одышки и сухого кашля, которые возникают в основном на рабочем месте. В настоящее время усилилась одышка, повысилась температура тела до 38°C.

*Объективно:* перкуторный звук, легочный, дыхание жесткое ослабленное, над отдельными участками прослушивается крепитация. ЧД - 20 в минуту. Нарушение функции внешнего дыхания по рестриктивному типу.

*На рентгенограмме легких:* диффузное усиление и деформация легочного рисунка по сетчатому типу; плевральные уплотнения.

Проведенная антибактериальная терапия не дала положительного эффекта.

- 1) Предположительный диагноз?
- 2) Какие обязательные данные необходимы для уточнения диагноза профессиональной патологии?
- 3) Какое лечение?
- 4) Определите тактику МСЭК.

**Задача №3.** Больная Х., 21 год, заболела 2 месяца назад: постепенно ухудшалось состояние, повышалась температура, появилась слабость,

потливость, кашель с небольшим количеством мокроты. Перкуторно сзади слева сверху до средней трети лопатки укорочение звука, там же жесткое дыхание, сухие хрипы.

*В гемограмме:* лейкоц. -  $8.0 \times 10^9/\text{л}$ , эоз. - 2%, с/я - 51%, лимф. - 8%, мон. - 12%, СОЭ - 34 мм/час. В мокроте при бактериоскопии обнаружены БК. Реакция Манту резко положительная.

*Рентгенологически:* прозрачность 2-го сегмента левого легкого неравномерно понижена за счет очаговых и инфильтративных изменений, с участками, подозрительными на полости распада.

- 1) Какая форма туберкулеза легких?
- 2) Как уточнить характер изменений в левом легком?
- 3) Какое лечение будет назначено?

## **7.Эталоны ответов**

### **Типовые тестовые задания**

01-3

02-3

03-2

04-2

05-1

## Клинические ситуационные задачи

### **Задача №1.**

- 1) Рестриктивная, III стадия.
- 2) Хронический бронхит:  
"за" - кашель 2 года, субфебрильная температура,  
"против" - основная жалоба одышка, в легких не сухие хрипы, а крепитация.  
Туберкулез легких:  
"за" - рентгенологические данные, субфебрильная температура, похудание;  
"против" - поражение нижних легочных полей.
- 3) Бронхо-альвеолярный лаваж, биопсия; сцинтиграфия легких, спирография.
- 4) Возможно установление инвалидности II группы.
- 5) При обнаружении активности процесса - глюкокортикоиды, иммунодепрессанты.

### **Задача №2.**

- 1) Экзогенный аллергический альвеолит.
- 2) Санитарно-гигиеническая характеристика труда, спирография до и после рабочего дня.
- 3) Прекращение контакта с аллергеном.
- 4) Вопрос о трудоспособности следует решать с учетом результатов эпиданамнеза.

### **Задача №3.**

- 1) Инфильтративный туберкулез левого легкого в фазе распада, в мокроте при бактериоскопии обнаружены БК.
- 2) Томографией.
- 3) Сочетание: изониазид, рифампицин, этамбутол в течение 6-8 месяцев.



## Дифференциальный диагноз тромбоэмболий

### 1. Актуальность темы.

*Тромбоэмболия легочной артерии* – это окклюзия главного ствола или её ветвей различного калибра тромбом, первично образовавшимся в венах большого круга кровообращения либо в полостях сердца и принесенным в сосудистое русло легких током крови.

### 2. Цель занятия и его учебно-целевые задачи.

**Цель:** на основании знания этиологии, патогенеза, классификации, клиники, данных лабораторного и инструментального исследований принципов лечения, студент должен научиться диагностировать заболевание, сформулировать развернутый диагноз и уметь назначить индивидуальное комплексное этиопатогенетическое лечение больному при тромбоэмболии легочной артерии, наметить программу ранней реабилитации.

### Учебно-целевые задачи

Студент должен:

1. На основании жалоб, анамнеза и физикального обследования уметь заподозрить у больного наличие тромбоэмболии легочной артерии, формы заболевания с максимальным выявлением этиологического фактора.
2. Уметь составить программу лабораторного, иммунологического, рентгенологического и инструментального обследования больного для подтверждения диагноза.
3. Уметь провести детализацию диагноза (форма, наличие осложнений, степень тяжести, фаза течения) путем тщательного анализа данных обследования больного и динамического наблюдения за течением болезни.
4. Уметь провести дифференциальный диагноз при тромбоэмболии легочной артерии.
5. Уметь сформулировать развернутый клинический диагноз.
6. Уметь назначить адекватную индивидуализированную терапию.
7. Уметь сформулировать прогноз больного.
8. Уметь определить меры вторичной профилактики.

### 3. Базисные знания.

Для изучения данной темы необходимо восстановить следующие знания:

- а) из курса пропедевтики внутренних болезней – методы физикального исследования органов дыхания и инструментального исследования функции внешнего дыхания; семиотику заболеваний органов дыхания;
- б) из курса рентгенологии – методы исследования легких; рентгенологическую диагностику тромбоэмболии легочной артерии.

### 4. Блок информации для изучения темы.

Тромбоэмболия легочной артерии (ТЭЛА) чаще бывает, чем диагностируется, при аутопсиях следы прошлых в 16 % случаев (от 10 до 60 %), в 5 % случаев –

причина смерти. Чаще в пожилом возрасте (уменьшение подвижности, операции). Нераспознанная ТЭЛА – причина хронической легочной гипертензии. В 90% источник эмбола в больших венах ног, в 2/3 – без клиники тромбоза глубоких вен.

**К факторам риска тромбоза глубоких вен**, патогенетически возникающего при стазе и гиперкоагуляции относятся:

- возраст;
- иммобилизация нижних конечностей;
- хирургические вмешательства;
- травма;
- злокачественные опухоли, рак;
- беременность и роды;
- оральные контрацептивы;
- снижение уровня антитромбина III;
- ожирение и варикозное заболевание вен;
- венозный тромбоз и другие заболевания;
- группа крови АВ0.

1) При иммобилизации нижних конечностей – в клапанах и венозных синусах икроножной мышцы, у 12 % с параплегией, у 3 % – причина смерти при тромбозах мозговых сосудов в первые 3 мес. после инсульта. Сердечная недостаточность, состояние после острого инфаркта миокарда в 30 % – осложняется тромбозом вен. Перегиб подколенной вены (самолет, автомобиль) – долговременный, при ношении гипсовой повязки.

2) Хирургические вмешательства – на брюшной полости и органах малого таза – у каждого 2-го (особо при ожирении, варикозной болезни, опухолях, в пожилом возрасте, при септицемии, приеме оральных контрацептивов), при операциях на бедренном суставе (в бедренной вене при этом 20 % тромбозов).

3) Травма – переломы головки шейки бедра, костей таза (повреждение вены, иммобилизация).

4) Рак – (поджелудочной железы, легких, желудка, простаты) из-за гиперкоагуляции. При рецидивах флебитов, тромбоза глубоких вен на фоне антикоагулянтов – необходим онкопоиск!

5) Беременность и роды – чаще у полных, ранее перенесших тромбозы, в III триместре чаще (иногда в начале), в послеродовом периоде, при трудных родах, кесаревом сечении, прерывании лактации эстрогенами – рост фибриногена, снижение фибринолитической активности, рост ПДФ.

6) Оральные контрацептивы – в 4–11 раз большая частота тромбозов, смертельные ТЭЛА в 7 раз чаще, чем у неупотреблявших. Нарушение сосудистой стенки за счет пролиферации эндотелия, утолщения интимы. Изменение реологии: повышение вязкости из-за роста гематокрита, фибриногена, глобулинов. Изменение тока крови – повышенный объем и сердечный выброс, снижение венозного тонуса. Изменение коагуляции – рост тромбоцитов, факторов 7–10, протромбина, снижение антитромбина III.

7)Снижение антитромбина III – ниже 60 %, в норме – 170–280 мг/л, при 50 % – спонтанные тромбозы.

8)Ожирение и варикозной болезни – меньшая физическая активность, венозная недостаточность.

9)Венозный тромбоз и другие заболевания – при язвенном колите, синдроме Бехчета.

10)Группа крови АВ0

**Обследование:**

– рентгеноконтрастная флебография;

– сцинтиграфия конечностей (фибриногеновый тест с в/в введением меченого изотопом фибриногена);

– плетизмография (пневматическая, импедансная, емкостная) – регистрация объема конечностей;

– УЗ-доплеровское исследование;

– изотопная флебография;

– термография.

**Клинические проявления:**

ТЭЛА крупных ветвей – внезапная смерть. Мелких – иногда бессимптомно. Средних – инфаркт легких.

Одышка, иногда до удушья, у 50 % – боли в грудной клетке, за грудиной, в боку, носящая инфарктоподобный характер, диффузный цианоз, кровохарканье у 1/3, легочная гипертензия.

- Острое легочное сердце – пульсация правого желудочка в 3–4 межреберье справа, акцент 2 тона на легочной артерии, диастолический шум Грэхем-Стилла, пульсация легочной артерии во 2 межреберье справа.

На ЭКГ: SIQIII, S-T опущен, TIII инвертирован, гипертрофия правого предсердия, в течение 1–3 дней. Либо только T в правых грудных и в I–III отрицательный.

- При остром инфаркте миокарда, миокардитах, острой гипертрофической кардиомиопатии ТЭЛА может быть в качестве осложнения, миокардиты могут дебютировать ТЭЛА, в других случаях – дифференцируются между собой.

При инфаркте миокарда боль в груди с типичной или атипичной иррадиацией, при миокардите более постоянна, есть и при острой гипертрофической кардиомиопатии.

На ЭКГ при остром инфаркте миокарда – классическая динамика, преходящие нарушения ритма и возбудимости, при миокардитах. установившаяся картина без динамики, при острой гипертрофической кардиомиопатии – QV4-6, I, avL, глубокие и широкие, или в III, avF, RV3-4 меньше чем RV2.

Острая левожелудочковая недостаточность при остром инфаркте миокарда– дебют болезни, при миокардите левожелудочковой недостаточности сопровождаются симптомами правожелудочковой недостаточности и они – осложнения, итог заболевания, а при острой гипертрофической кардиомиопатии – то же.

Миоглобин, КФК, ЛДГ 1–2, – при остром инфаркте миокарда высокие в первые часы, затем их динамика, чего нет при миокардитах и острой гипертрофической кардиомиопатии.

Сцинтиграфия миокарда – при остром инфаркте миокарда – очаговое накопление технеция или таллия, при миокардитах – диффузное накопление, при острой гипертрофической кардиомиопатии – нет.

ЭхоКГ – акинезия или гипокинезия зоны поражения с гиперкинезом противоположной стенки при остром инфаркте миокарда, увеличение размеров сердца при миокардитах и картина острой гипертрофической кардиомиопатии при ней.

- Расслаивающая аневризма восходящего отдела аорты.

Чаще при атеросклерозе с артериальной гипертензией, хотя и при коарктации аорты, с-ме Марфана, Эллерса-Данлоса.

Гематома средней оболочки аорты, около атеросклеротической бляшки, под интиму, расслоение 1/2 – 3/4 окружности аорты, если всей – 2-х просветная аорта (1,2 %). Чаще разрыв наружной стенки. Внутреннее кровотечение в перикард, легкое, средостение, левую плевральную полость. В восходящем отделе распространение дистально и проксимально, в нисходящем – дистально.

Нестерпимая боль (нервы адвентиции), аортальная недостаточность, субфебрилитет, закупорка общей сонной, подключичной, венечных артерий с соответствующей клиникой.

Нарастающая анемия, но незначительная, бледность, олигурия. Снижение интенсивности боли, (а при остром инфаркте миокарда – нарастание), миграция иррадиирующей боли до пояснично-крестцового отдела позвоночника, мошонки, бедер, боль волнообразная.

Нет острой левожелудочковой недостаточности, сердечной астмы, отека легких.

Систолический шум слышен вдоль позвоночного столба, диастолический, ранее отсутствовавший, без скачущего и быстрого пульса, двойного шума Дюрозье, капиллярного пульса Квинке.

ЭКГ в 1/3 – без отклонений, либо признаки коронарной недостаточности, нет динамики ЭКГ, как при остром инфаркте миокарда.

При остром инфаркте миокарда – кардиогенный шок, коллапс, при аневризме – гипертензия, аритмии редки.

Рентгенологически двухконтурная тень аорты редко, чаще при ЭхоКГ.

Разрыв аневризмы.

С-м Марфана – высокий рост, длинные конечности, арахнодактилия («паучьи пальцы»), долихоцефалия, эктопия хрусталика, ладьевидная грудь, высокая подвижность в суставах, паховая грыжа, повышенное выделение полисахаридов с мочой. В аорте страдает эластический каркас.

С-м Черногубова-Эллерса-Данлоса – кардиомегалия, высокая подвижность суставов, гиперэластичность кожи, петехии, экхимозы, аневризма синусов Вальсальвы, дезинтеграция соединительной ткани, эмфизема, пневмотораксы.

С-м Шерешевского-Тернера – малая масса тела, малый рост, отеки рук и ног, непропорциональность телосложения, короткая шея, остеопороз, дегенеративно-дистрофические изменения костей, аменорея, гипогонадизм, врожденная аневризма области перешейка аорты.

Приобретенные причины – атеросклероз, сифилис, микозы.

Болевой синдром волнообразен, затем непрерывен, после разрыва – боль меньше, одышка больше, аортальная недостаточность, стихание симптомов – сброс крови через аортально-сердечный шунт. Аневризмы синусов Вальсальвы – могут быть скрытыми, КФК и др. ферменты в норме, ширина аортальной тени также.

# ДИФФЕРЕНЦИАЛЬНЫЙ ДИАГНОЗ АРИТМИИ

## РАЗДЕЛ I

### 1. Актуальность темы

Аритмии сердца — это нарушение частоты, ритмичности и последовательности сердечных сокращений.

Нарушения сердечного ритма относятся к числу наиболее распространенных синдромов, популяционная частота которых не поддается точной оценке. Они осложняют течение многих сердечно-сосудистых заболеваний, являясь нередко предвестниками внезапной смерти.

### 2. Цель занятия и его учебно-целевые задачи

**Цель:** на основе знания этиологии, патогенеза, клинических проявлений болезни, результатов лабораторных и инструментальных исследований студент должен диагностировать у больного нарушение ритма, сформулировать и обосновать развернутый клинический диагноз, уметь назначить индивидуальное, комплексное, этиопатогенетически обоснованное лечение.

#### **Учебно-целевые задачи:**

Студент должен:

1. На основании жалоб, анамнеза и физикального обследования уметь заподозрить у больного нарушение ритма.
2. Уметь составить программу обследования больного с аритмией.
3. Провести дифференциальный диагноз.
4. Сформулировать развернутый клинический диагноз и дать его обоснование
5. Назначить адекватную антиаритмическую терапию
6. Определить прогноз заболевания.
7. Определить меры вторичной профилактики.

### 3. Базисные знания

Необходимо повторить разделы:

1. Анатомия, физиология — анатомия и физиология сердечно-сосудистой системы.
2. Патанатомия — морфологические изменения различных заболеваний сердечно-сосудистой системы, приводящие к нарушениям ритма.
3. Патофизиология — уметь объяснять механизмы, приводящие к развитию нарушений ритма сердца

4. Пропедевтика — владеть методами обследования больных с сердечно-сосудистой системы.
5. Фармакология — знать фармакокинетику и фармакодинамику, взаимодействие лекарственных средств в лечении аритмий

#### **4. Блок информации**

### **Классификация нарушений сердечного ритма**

#### **I. Нарушения образования ритма:**

##### **А. Нарушения автоматизма синусового узла (номотопные аритмии):**

1. Синусовая тахикардия.
2. Синусовая брадикардия.
3. Синусовая аритмия.
4. СССУ.

##### **Б. Эктопические (гетеротопные) ритмы, обусловленные преобладанием автоматизма эктопических центров:**

1. Медленные (замещающие) выскальзывающие комплексы и ритмы:
  - а) предсердные;
  - б) из АВ-соединения;
  - в) желудочковые.
2. Миграция суправентрикулярного водителя ритма.
3. Ускоренные эктопические ритмы (непароксизмальные тахикардии):
  - а) предсердные;
  - б) из АВ-соединения;
  - в) желудочковые.

##### **В. Эктопические (гетеротопные) ритмы, преимущественно не связанные с нарушением автоматизма (механизм re-entry и др.):**

1. Экстрасистолия (предсердная, из АВ-соединения, желудочковая).
2. Пароксизмальная тахикардия (предсердная, из АВ-соединения, желудочковая).
3. Трепетание предсердий.
4. Мерцание (фибрилляция) предсердий.
5. Трепетание и мерцание (фибрилляция) желудочков.

#### **II. Нарушения проводимости:**

1. Синоатриальная блокада (СА-блокада).
2. Внутрипредсердная блокада.
3. АВ-блокада (I, II, III степени — полная).
4. Внутривентрикулярные блокады (блокада ветвей предсердно-желудочкового пучка, или пучка Гиса):
  - а) 1 ветви (монофасцикулярные);
  - б) 2 ветвей (бифасцикулярные);

- в) 3 ветвей (трифасцикулярные).
1. Асистолия желудочков.
  2. Синдром ПБЖ:
    - а) синдром ВПУ;
    - б) синдром короткого P—R (Q), Клерка—Леви—Кристеско (КЛК) или Лауна—Генонга—Левина.

### **III. Комбинированные нарушения ритма:**

1. Парасистолия.
2. Эктопические ритмы с блокадой выхода.
3. АВ-диссоциация.

Термин «нарушения сердечного ритма» применяется для обозначения аритмий и блокад сердца.

**Этиология** нарушений сердечного ритма разнообразна.

Основными причинами нарушения сердечного ритма являются:

- поражения сердца: ИБС, миокардиты, врожденные и приобретенные пороки сердца, гипертрофическая или дилатационная кардиомиопатия, перикардиты, опухоли сердца (миксомы), травмы сердца, миокардиодистрофии: алкогольное, диабетическое, тиреотоксическое поражение сердца; при патологии соединительной ткани (системная красная волчанка, узелковый периартериит, системная склеродермия, дерматомиозит, ревматоидный артрит);
- поражения легких;
- заболевания ЦНС;
- различные формы интоксикаций (алкоголь, кофеин, лекарства, химические вещества);
- электролитный дисбаланс;
- висцерокардиальные эффекты при заболеваниях желудочно-кишечного тракта;
- наследственные синдромы: синдром преждевременного возбуждения желудочков (ПБЖ), синдром слабости синусового узла (СССУ), синдром длинного QT, полная поперечная блокада (АВ-блокада III степени).

Нарушения ритма и проводимости связаны с изменением основных функций сердца — автоматизма, возбудимости, проводимости и сократимости.

### **Основы электрофизиологии сердца**

К основным понятиям электрофизиологии сердца относятся потенциал покоя и потенциал действия (рис. 1А). В покое (во время диастолы) клетки миокарда имеют отрицательный заряд относительно внеклеточного пространства. Эта разность потенциалов между внутриклеточной и внеклеточной средой называется потенциалом покоя (ПП) и составляет в



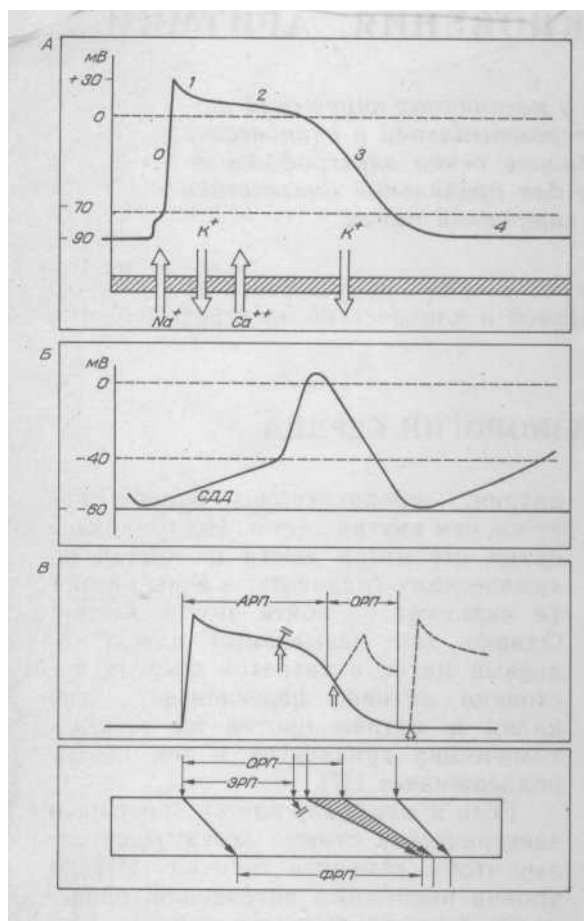
миокарде предсердий и желудочков примерно — 80 мВ, в системе Гиса—Пуркинье — 90 мВ, а в синусовом (СУ) и атриовентрикулярном узлах (АВУ) — 60 мВ. ПП создается за счет неравномерного распределения ионов (прежде всего ионов калия) внутри и снаружи клеток миокарда. Концентрация ионов калия внутри клеток намного больше, чем во внеклеточной среде. Ионов натрия, наоборот, гораздо больше снаружи, чем внутри клеток. Поэтому ионы калия стремятся выйти из клетки по химическому градиенту, а ионы натрия (и кальция) — войти внутрь клетки. Однако так называемый натрий-калиевый насос с затратой энергии постоянно активно перекачивает ионы калия и натрия против их электрохимических градиентов и тем самым поддерживает ПП.

Если к мембране клетки приложить электрический стимул достаточной силы, чтобы изменить величину ПП до уровня порогового потенциала, происходит быстрая деполяризация — внезапное изменение заряда внутри клетки до положительного (примерно до +20 или +30 мВ). Деполяризация или нулевая фаза, потенциала действия (ПД) обусловлена быстрым входом ионов натрия внутрь клетки.

После деполяризации (фаза 0) начинается гораздо более медленный процесс реполяризации — восстановление исходного ПП. В клетках рабочего миокарда и системы Гиса — Пуркинье первая фаза реполяризации (фаза 1) происходит довольно быстро и обусловлена выходом ионов калия. Считается, что в фазе 1 принимает участие ток ионов хлора внутрь. В фазе плато (фаза 2) на фоне тока ионов калия наружу происходит вход ионов кальция (и в меньшей степени ионов натрия) по так называемым медленным каналам. В результате скорость деполяризующих и реполяризующих токов на время уравнивается и возникает плато ПД. В конце плато медленные каналы начинают закрываться, а проводимость для ионов калия, наоборот, резко возрастает — реполяризация ускоряется (фаза 3) и происходит возврат к исходному уровню ПП. После этого начинается диастола (фаза 4).

Несколько иной характер изменений ПП и ПД в клетках «медленного ответа» — в СУ и АВУ. В клетках этих структур ПП (максимальный диастолический потенциал) равен примерно — 60 мВ. А при таком значении трансмембранного потенциала быстрые натриевые каналы уже частично закрыты (инактивированы) и деполяризация происходит в основном за счет тока ионов кальция и натрия по медленным каналам. В результате фаза 0 ПД имеет пологий характер, деполяризация плавно переходит в реполяризацию, при этом трудно разграничить отдельные фазы реполяризации (рис. 1Б).

Уникальным свойством клеток СУ и проводящей системы сердца является способность к автоматизму (см. рис. 1, Б). **Автоматизм** — это способность клетки самостоятельно генерировать ПД вследствие **спонтанной диастолической деполяризации**. В норме максимальную частоту разрядов имеет СУ, поэтому он является доминантным водителем ритма сердца. В остальных, вспомогательных, водителях ритма («центры автоматизма второго порядка») скорость спонтанной диастолической деполяризации и частота разрядов гораздо ниже.



**Рис. 1.** Основы электрофизиологии сердца

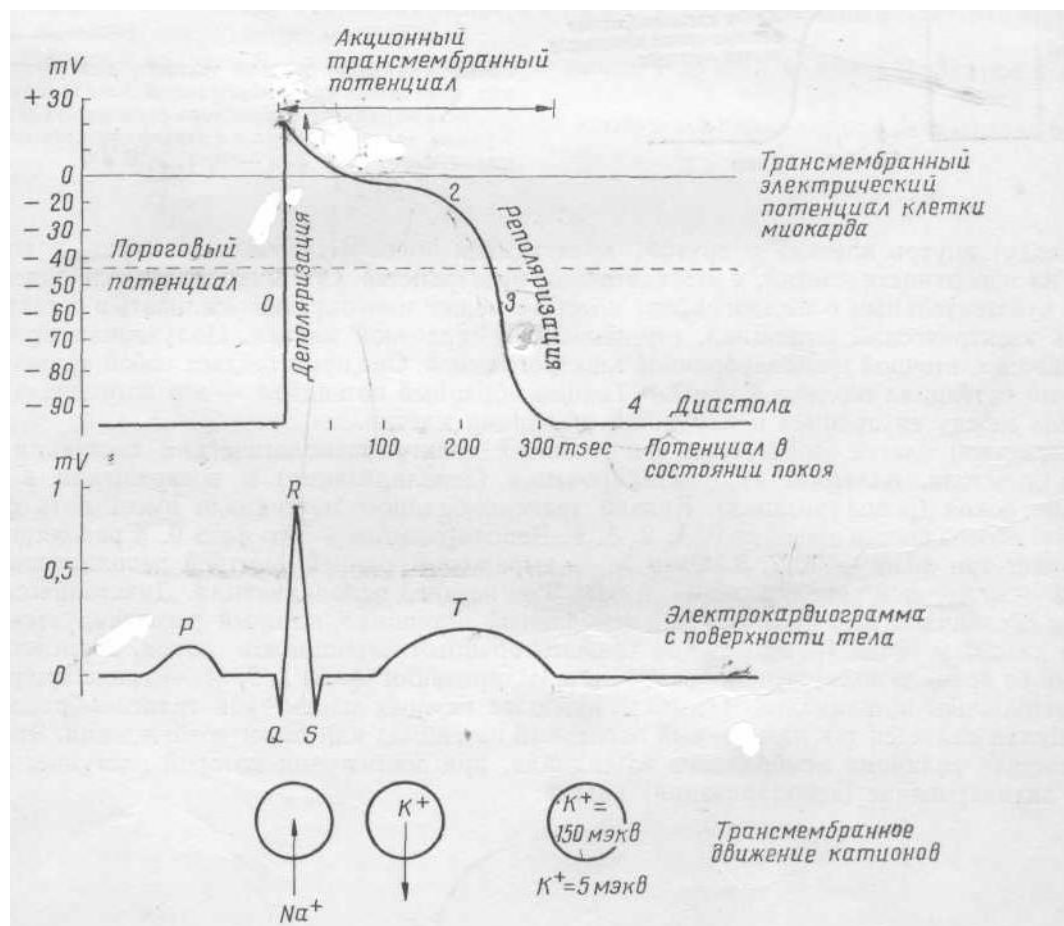
*А* — потенциал действия и потенциал покоя; *Б* — автоматизм (*СДД* — спонтанная диастолическая деполяризация); *В* — рефрактерные периоды (объяснение в тексте); 0—4 — фазы ПД.

ПД, возникший в одном участке сердца (в норме в СУ), распространяется к соседним клеткам. Основными электрофизиологическими параметрами, определяющими скорость проведения, являются скорость и амплитуда фазы 0 ПД. Скорость проведения в рабочем миокарде равна 0,3—1 м/с, в системе Гиса — Пуркинье — до 4 м/с, а в тканях СУ и АВУ — всего 0,02—0,1 м/с.

Во время деполяризации и большей части реполяризации, примерно до уровня потенциала мембраны —60 мВ, клетки быстрого ответа полностью невозбудимы (рис. 1, В). Это состояние называется абсолютным рефрактерным периодом (АРП). Во время АРП электрический стимул, даже во много раз превышающий пороговый, не вызывает ПД. После окончания АРП клетка постепенно восстанавливает свою возбудимость. Этот период называют относительным рефрактерным периодом (ОРП). Во время ОРП только стимул увеличенной силы способен вызвать ПД. Скорость проведения импульса во время ОРП снижена.

Кроме АРП и ОРП, принято (особенно в клинических исследованиях) определять эффективный рефрактерный период (ЭРП) и функциональный рефрактерный период (ФРП). Под ЭРП понимают минимальный интервал между двумя стимулами, когда второй стимул не вызывает ПД. Продолжительность ЭРП (в отличие от АРП) зависит от силы стимула и может

превышать длительность ПД. ФРП — минимальный интервал между двумя последовательно проведенными импульсами через тот или иной отдел миокарда.



**Рис. 2.** Трансмембранный электрический потенциал клетки сократительного миокарда; электрокардиограмма поверхности тела и трансмембранное движение катионов.

### Механизмы возникновения аритмий

1. Нарушение (снижение) автоматизма синусового узла (не всегда).
2. Аномального автоматизма и триггерной активности (ранняя и поздняя деполяризации).
3. Нарушение проведения импульса.
4. Циркуляции волны возбуждения (re-entry).
5. Сочетания этих патологических процессов.

## Программа обследования больного с нарушениями сердечного ритма

1. Расспрос:
  - жалобы;
  - анамнез заболевания;
  - вредные привычки;
  - профессиональный и семейный анамнез.
2. Осмотр:
  - выявление патологии сердца и другой патологии внутренних органов;
  - диагностика аритмии.
3. ЭКГ в 12 отведениях и анализ имеющихся у больного ЭКГ.
4. Эхокардиография:
  - диагностика патологии клапанного аппарата;
  - выявление гипертрофии левого, правого желудочков;
  - показатели диастолической и систолической функции миокарда.

### Программа диагностики патологии сердца

5. Суточное мониторирование ЭКГ.
6. Проба с дозированной физической нагрузкой.
7. Томография или ядерно-магнитная томография с оценкой анатомии коронарных сосудов и сократимости миокарда.
8. Чреспищеводная электростимуляция.
9. Внутрисердечное ЭФИ.

### Программа диагностики патологии внутренних органов:

5. желудочно-кишечного тракта;
6. ЦНС и вегетативной нервной системы;
7. патологии легких;
8. других органов и систем.



## Показания для суточного мониторирования ЭКГ

<b>Показания для суточного мониторирования ЭКГ при наличии нарушений сердечного ритма:</b>
<ul style="list-style-type: none"><li>• наличие жалоб на перебои в работе сердца, приступы сердцебиений, которые не удается зарегистрировать на обычной ЭКГ;</li><li>• уточнения происхождения приступов резкой слабости, липотимических, синкопальных состояний, приступов Морганьи—Адамса—Стокса;</li><li>• необходимость выявления прогностически неблагоприятных факторов у лиц, страдающих ИБС, кардиомиопатиями, пролапсом митрального клапана, СССУ, синдромом ПЖ, длинного интервала QT и при другой патологии;</li><li>• необходимость количественной оценки нарушений сердечного ритма;</li><li>• контроль за работой искусственного водителя ритма;</li><li>• количественная оценка эффективности антиаритмической и антиангинальной терапии;</li><li>• оценка эффективности хирургического лечения аритмий;</li><li>• уточнение генеза ночных апноэ.</li></ul>

## Показания для проведения пробы с дозированной физической нагрузкой:

- уточнение диагноза ИБС;
- выявление взаимосвязи нарушений сердечного ритма со стенокардией и с физической нагрузкой, в том числе при синдроме ВПУ;
- оценка антиаритмического и проаритмического действия проводимой терапии;
- экспертная оценка трудоспособности.

Появление различных аритмий, нарушений проводимости, в том числе синдрома ВПУ во время физической нагрузки, особенно в сочетании с ишемическими признаками, — прогностически неблагоприятный признак, являющийся поводом для прекращения нагрузки.

В пробах с дозированной физической нагрузкой у больных, страдающих нарушениями сердечного ритма, необходимо участие двух врачей и полная готовность к проведению реанимационных мероприятий в случае необходимости.

Дифференциальная диагностика при некоторых видах нарушений сердечного ритма с помощью обычных 12 отведений ЭКГ практически невозможна. В этих сложных ситуациях речь идет о наджелудочковых или желудочковых формах пароксизмальных тахикардии, трепетании предсердий. Особые трудности возникают при наличии синдрома ПЖ. Это стало предпосылкой для клинического применения двух методов исследования — *чреспищеводной и внутрисердечной ЭКГ*, в том числе в условиях электрической стимуляции сердца (ЭКС).

Метод чреспищеводной ЭКГ впервые был предложен М. Cremer в 1906 г., а в 1936 г. W. Brown сообщил о больших диагностических возможностях этого метода у 142 больных с различными нарушениями сердечного ритма и проводимости.

Анатомическая близость пищевода к предсердиям позволяет хорошо записать предсердные зубцы, что используется при дифференциальной диагностике предсердных аритмий и блокад, ретроградного возбуждения предсердий, наджелудочковых тахикардий с абберацией желудочковых комплексов, различными типами АВ-тахикардии.

Методика отличается значительной простотой и доступностью, поэтому нашла широкое применение в работе блоков интенсивной терапии. Электрод вводят в пищевод через носовой ход, реже — через рот на глубину 50 см от ноздрей или от передних резцов, а затем постепенно вытягивают до появления на ЭКГ максимального по амплитуде двухфазного зубца Р (А) с начальной положительной фазой. У разных лиц это расстояние может колебаться от 30,5 до 47,5 см. Как правило, одновременно регистрируют одно или несколько стандартных ЭКГ-отведений.

#### **Показания для чреспищеводной ЭКГ:**

- проведение дифференциальной диагностики между наджелудочковыми и желудочковыми формами тахикардий, особенно при наличии аббераций желудочкового комплекса, и применение ЭКС для купирования аритмии;
- диагностика и лечение транзиторного или постоянного СССУ;
- диагностика синдрома ПЖ;
- диагностика и лечение АВ-блокады II—III степени.

#### **Показания для внутрисердечного ЭФИ:**

- дифференциальная диагностика пароксизмальных тахикардий с абберантными (широкими) желудочковыми комплексами; одновременно в случае выявления синдрома ПЖ — определение эффективного рефракторного периода дополнительных проводящих путей для решения вопроса о наличии условий возникновения желудочковых тахикардий и определения дальнейшей тактики лечения;
- рецидивирующие обмороки или остановка сердца во внебольничных условиях при исключении неврологической патологии;
- частые, непрерывно рецидивирующие приступы наджелудочковых тахикардий при неэффективной купирующей антиаритмической терапии, тяжелых гемодинамических расстройствах;
- при рецидивирующих приступах желудочковых тахикардий или фибрилляции желудочков для установки и оценки последующей работы кардиовертера-дефибриллятора;
- при наджелудочковых тахикардиях перед проведением и для последующей оценки результатов электрохирургических методов лечения.

## **ОСНОВНЫЕ принципы антиаритмической терапии**

В лечении больных, страдающих нарушениями сердечного ритма, основополагающую роль играют точная диагностика вида аритмии, характера вызвавшего ее основного заболевания, выявление экзо-и эндогенных факторов, провоцирующих рецидивы нарушений сердечного ритма.

Антиаритмическая терапия не проводится при следующих нарушениях сердечного ритма:

- синусовой брадикардии, если гемодинамические показатели нормальные и отсутствует патология сердца;
- миграции водителя ритма;
- синусовой аритмии;
- редких монотонных поздних экстрасистолах;
- ускользящих сокращениях;
- медленных эктопических ритмах.

Если возникновение аритмий сопровождается прогрессирующим ухудшением гемодинамических показателей в виде лево- и правожелудочковой сердечной недостаточности, коллапса и др., существует реальная угроза гибели больного, поэтому экстренно проводят ЭИТ или ЭКС.

Существует два вида ЭИТ: синхронизированную с сердечным циклом принято называть *кардиоверсией*; при несинхронизированном разряде ЭИТ чаще используют термин *дефибрилляция*.

ЭИТ применяют при следующих видах эктопических аритмий:

- трепетании-мерцании желудочков;
- желудочковой пароксизмальной тахикардии, особенно у больных острым инфарктом миокарда;
- трепетании предсердий с соотношением предсердных и желудочковых сокращений 1:1 (частота желудочковых сокращений — более 200 в минуту);
- ПНТ и тахиаритмической форме трепетания-мерцания предсердий, сопровождающихся прогрессирующим ухудшением показателей гемодинамики при неэффективности лекарственных антиаритмических препаратов или противопоказаниях к ним, при отсутствии или неэффективности ЭКС, особенно у больных острым инфарктом миокарда;
- постоянной форме мерцательной тахиаритмии у больных после эффективной митральной комиссуротомии или излеченном тиреотоксикозе и при существовании аритмии не более 3 нед — 1 года.

Проводится ЭИТ по экстренным показаниям и в плановом порядке.

При дефибрилляции по поводу трепетания или мерцания желудочков, сопровождающихся потерей сознания, наркоз не требуется.

Для наркоза при ЭИТ по экстренным показаниям чаще используют сомбревин, гексенал или тиопентал натрия. Можно применять седуксен или



оксибутират натрия для поверхностной анестезии. Электронаркоз или ингаляцию закиси азота применяют редко.

Плановую ЭИТ назначают при МА.

### **Правила подготовки больного к плановой ЭИТ**

1. Назначение антикоагулянтов за 1—3 нед до процедуры для профилактики тромбоэмболических осложнений. Предпочтение отдают антикоагулянтам непрямого действия и редко — гепарину.
2. Коррекция электролитов крови. При наличии гипокалиемии назначают препараты калия и не дают мочегонных препаратов за 2—3 нед до ЭИТ.
3. Отмена сердечных гликозидов за 2—3 дня до дефибрилляции для профилактики постконверсионных аритмий, в том числе фибрилляции желудочков.
4. Не рекомендуется назначать  $\beta$ -адреноблокаторы из-за угрозы развития коллапса во время наркоза или после разряда.
5. Острая лекарственная проба с хинидином (0,1—0,2 г) или соталол (80—160 мг) накануне ЭИТ. В случае хорошей переносимости хинидин (0,2 г) или соталол (80—160 мг) назначают за 2 ч до процедуры, что способствует повышению эффективности лечения, уменьшает величину разряда, вероятность рецидива МА.

Экстренная ЭИТ входит в программу реанимационных мероприятий, выполняемых при желудочковых тахиаритмиях. В этих случаях ее проводят в тех условиях, в которых находится больной. Плановую ЭИТ выполняют в отделениях реанимации или интенсивной терапии, где есть все необходимое для реанимации в случае остановки кровообращения и дыхания.

### **Методические рекомендации по проведению ЭИТ:**

- перед началом работы ежедневно проверяют исправность и заземление дефибриллятора, электрокардиографа, аппарата для искусственной вентиляции легких, наличие воздухопроводов, языкодержателя, аппарата АМБУ, всех необходимых лекарственных средств;
- дефибрилляцию выполняют под ЭКГ-контролем; перед нанесением разряда отсоединяют кабель с проводниками от электрокардиографа, не снимая электродов с больного;
- процедуру проводят на твердой кровати, лучше — на операционном столе;
- поверхность электродов перед ЭИТ покрывают слоем специальной пасты, а чаще обтягивают марлевой салфеткой, смоченной изотоническим раствором натрия хлорида или водой для профилактики ожогов;
- при проведении дефибрилляции используют 2 позиции электродов; один электрод всегда устанавливается над вторым-третьим межреберьем справа от грудины, второй может быть расположен на уровне VI ребра по левой средней аксилярной линии (переднебоковая

позиция) или в области угла левой лопатки (переднезадняя позиция); переднезаднее положение электродов имеет определенные преимущества, так как эффективность разряда выше, а у лиц с имплантированным искусственным водителем ритма уменьшает вероятность повреждающего действия на аппарат;

- после проведения наркоза, регистрации исходной ЭКГ врач заряжает дефибриллятор, устанавливая нужную энергию разряда, величина которой зависит от вида аритмии;

<b>Энергия разряда при различных видах аритмий:</b>
---

- |   |
|---|
| <ul style="list-style-type: none"> <li>• при фибрилляции желудочков следует сразу начать с 200—300 Дж (5-6 кВт),</li> <li>• при желудочковой тахикардии обычно достаточно разряда мощностью 50—100 Дж (2,5—3,5 кВт),</li> <li>• для купирования приступа наджелудочковой тахикардии или трепетания предсердий — 25—50 Дж (2—2,5 кВт),</li> <li>• при мерцании предсердий — 100—200 Дж (3—5 кВт).</li> </ul> |
|---|

- подача энергии должна осуществляться синхронно с комплексами QRS при всех видах аритмий, за исключением трепетания и мерцания предсердий; разряды, не синхронизированные с комплексами QRS, могут вызвать фибрилляцию желудочков;
- возможно проведение дефибрилляции с помощью пищевого или эндокардиального электрода, при этом эффективная энергия разряда составляет 25—33 Дж — значительно ниже, чем при наружном расположении электродов;
- перед нанесением разряда врач повторно проверяет соблюдение мер предосторожности: никто из медицинского персонала не должен касаться больного или его кровати; электроды отключаются от электрокардиографа; один человек из персонала должен стоять у изголовья больного и быть готовым оказать помощь в случае остановки дыхания;
- после нанесения разряда повторно снимают ЭКГ для оценки результата ЭИТ;
- при необходимости повторения процедуры можно увеличить энергию разряда и изменить расположение электродов на грудной клетке.

Противопоказаний к применению ЭИТ при критических состояниях не существует.

<b>ЭИТ противопоказана при следующих состояниях:</b>
--

- |  |
|--|
| <ul style="list-style-type: none"> <li>• частых кратковременных приступах пароксизмальной тахикардии и МА, купирующейся самостоятельно или с помощью лекарственных средств;</li> <li>• кардио- и атриомегалии;</li> <li>• застойной сердечной недостаточности III степени, IV ФК NYHA;</li> <li>• постоянной форме МА или рецидивирующей вскоре после ее устранения, а также при ее сочетании с АВ-блокадой III степени (синдром Фридрика);</li> </ul> |
|--|

- интоксикации сердечными гликозидами;
- тромбоэмболии в недавнем прошлом.

**ЭКС. Временная ЭКС** показана при следующих нарушениях сердечного ритма:

- асистолии;
- АВ-блокаде II-III степени при остром инфаркте миокарда, при приступах Морганьи-Адамса-Стокса, при прогрессировании сердечной недостаточности;
- СССУ;
- приступах наджелудочковой тахикардии и МА, резистентной к антиаритмической терапии.

**Постоянная ЭКС** с имплантацией кардиостимулятора проводится при:

- АВ-блокаде II-III степени с приступами Морганьи-Адамса-Стокса;
- СССУ;
- деструкции дополнительных проводящих путей при синдроме ПВЖ с частотой желудочковых сокращений менее 50 в минуту.

**Хирургическое лечение** нарушений сердечного ритма показано при:

- желудочковых тахиаритмиях, резистентных к антиаритмической фармакотерапии;
- синдроме ПВЖ с частыми и резистентными к лечению приступами наджелудочковой и желудочковой тахикардии; МА4 сопровождающимися предобморочными и обморочными состояниями, высокой ЧЖС (свыше 220 в мин. При ПНТ и свыше 180-200 в минуту при приступах МА);
- сочетании синдромов ПВЖ и СССУ;
- непрерывно рецидивирующих приступах наджелудочковых тахиаритмий, сопровождающихся тяжелыми гемодинамическими расстройствами, трудно купируемыми и не поддающимися профилактике; наличии многочисленных побочных эффектов антиаритмической фармакотерапии.

**Антиаритмическая фармакотерапия** является одним из наиболее эффективных направлений медикаментозного лечения в кардиологии.

### **Классификация антиаритмических препаратов, предложенная Е. Vaughan-Williams, в модификации D. Harrison, с дополнениями М.С. Кушаковского**

**Класс I** — вещества, блокирующие быстрые натриевые каналы клеточной мембраны, т.е. тормозящие скорость начальной деполяризации клеток с быстрым электрическим ответом («мембранстабилизирующие»):

**A** — препараты, умеренно удлиняющие потенциал действия в проводящей системе сердца: хинидин, новокаинамид, дизопирамид, аймалин, амиодарон;

**В** — препараты, не удлиняющие или укорачивающие потенциал действия в проводящей системе сердца: лидокаин, мексилетин, токаинид, фенитоин;

**С** — препараты, значительно удлиняющие потенциал действия: флекаинид, энкаинид, лоркаинид, пропафенон.

**Класс II** — вещества, ограничивающие нервно-симпатические воздействия на сердце — блокаторы  $\beta$ -адренергических рецепторов: пропранолол, тимолол, нодолол, ацебуталол, а также саталол, пропафенон.

**Класс III** — вещества, вызывающие равномерное удлинение фаз реполяризации и потенциал действия: амиодарон, бретилий, клофилий, саталол, бетанидин, n-ацетилновокаиномид, нибентан.

**Класс IV** — вещества, блокирующие медленные кальциевые каналы клеточных мембран, т.е. тормозящие деполяризацию клеток с медленным электрическим ответом: верапамил, дилтиазем, бепридил, галлопамил и др., а также амиодарон.

Современная классификация антиаритмических препаратов («Сицилианский гамбит») — это классификация действия лекарств на аритмию, в зависимости от электрофизиологических механизмов ее развития и изменений различных уязвимых параметров, т.е. в случае понимания механизма аритмии и действия антиаритмического препарата они должны подходить друг к другу, «как ключ к замку».

## Дозы антиаритмических лекарственных средств

Препарат	Доза			
	внутривенно	разовая	кратность в сутки	максимальная суточная
Аймалин	50—100 мг	50 мг	3	300 мг
Аллапинин		25 мг	3	125 мг
Верапамил	5—10 мг	40—80 мг	3	360 мг
Дизопирамид	2—3 мг/кг	100 мг	3	400—600 мг
Дифенин	-	100 мг	3	300—400 мг
Кордарон	300—450 мг	200 мг	3—1	600 мг ежедневно в течение 5—10 дней 200—100 мг ежедневно или через день
Лидокаин	80—120 мг		внутривенно 24 ч	1—2 г
Мекситил	2 мг/кг	200—50 мг	3	400—600 мг
Новокаинамид	0,5—1 г	0,25—0,5 г	4	2—4 г
Пропафенон	1—2 мг/кг	150—300 мг	3	450—900 мг
Пропранолол	5—10 мг	10—40 мг	3	30—120 мг
Этализин	-	50 мг	3	150—200 мг
Хинидин	-	0,25 мг	3—5	0,75—1,25 г
Нибентан	0,125 мг/кг	5—15 мг	1—2	250 мг/кг

### Виды нарушений ритма

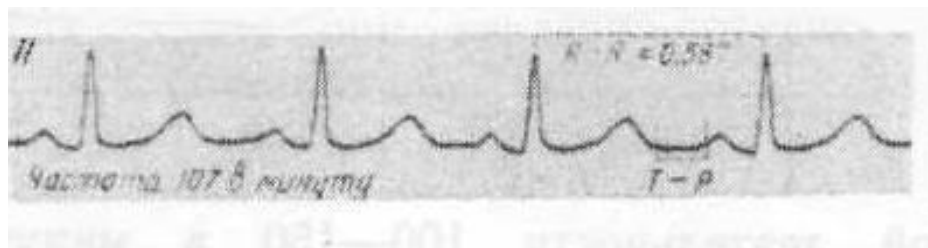
**1. Синусовая тахикардия** — увеличение ЧСС от 90 до 130 в минуту.

Возникает при увеличении автоматизма синусового узла при повышении активности симпатoadреналовой системы; повышения тонуса блуждающего нерва; непосредственного воздействия на клетки синусового узла (никотин, алкоголь и др.)

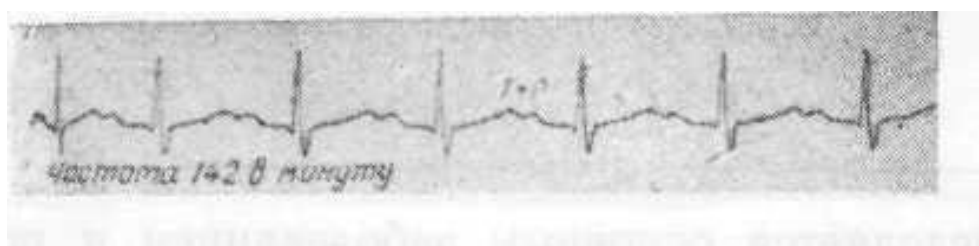
ЭКГ признаки:

- частота R выше 90 в минуту;
- постоянная форма, продолжительность волны P, имеющей синусовое происхождение;
- постоянный, нормальный интервал P-R с продолжительностью 0,12-0,21с;
- ритм правильный: интервалы P-P соответствуют R-R, при этом разница между самым коротким P-P и самым длинным менее 0,16;
- расстояние между волнами P и T уменьшено, т.е. они приближены друг к другу;

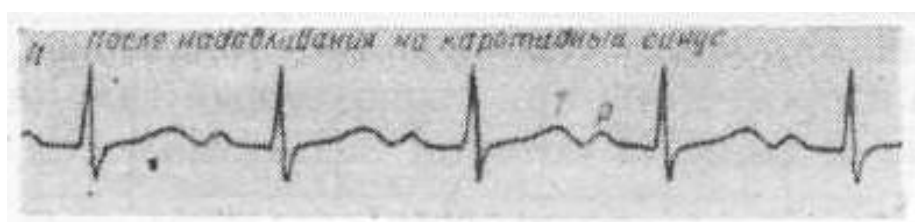
- встречаются депрессия интервала ST, снижение амплитуды и даже отрицательная волна T.



Синусовая тахикардия. Укороченные интервалы R—R менее 0,60 секунды — за счет укороченных диастолических интервалов T—P. После каждой волны P следует комплекс QRS. Предсердия и желудочки сокращаются координированно. Волна P синусового происхождения, интервал P—R имеет нормальную продолжительность и одинаков во всех комплексах. Ритм правильный, т.е. интервалы P—P (соотв. R—R) равны друг другу



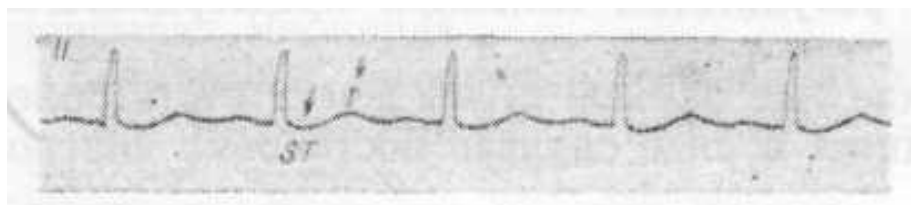
При высокочастотной синусовой тахикардии волны T и P приближаются и могут слиться. В таких случаях трудно отличить синусовую тахикардию от предсердной и узловой пароксизмальной тахикардии



После нажима на каротидный синус сердечная деятельность постепенно замедляется и волны P можно распознать



Высокие волны P и T и (или) U — выражение симпатикотонического возбуждения



Тахикардальная депрессия интервала ST с низкой, а иногда даже отрицательной волной Т (посттахикардальный синдром Коссио).

### Лечение синусовой тахикардии

1. Лечение основного заболевания имеет решающее значение: например, противовоспалительная терапия при миокардите, пневмонии и др.
2. Отмена лекарств, вызывающих синусовую тахикардию (симпатомиметиков, атропина и др.).
3. Запрещаются алкоголь, курение, крепкий чай и кофе, переедание.
4. Психотерапия при неврозе.
5.  $\beta$ -адреноблокаторы: бетаксалол 2,5—20 мг 1—2 раза в сутки; пропранолол — 5—40 мг 2—3 раза в сутки или
6. Антагонисты кальция: верапамил — 40—80 мг 3 раза в сутки; дилтиазем — 120—240 мг 1—2 раза в сутки.
7. При синусовой тахикардии вследствие хронической сердечной недостаточности проводится лечение ингибиторами АПФ, сердечными гликозидами, диуретиками в сочетании с  $\beta$ -адреноблокаторами.

Все лекарственные препараты назначаются в индивидуально подобранных дозах, начиная с малых, и при отсутствии противопоказаний.

Прогноз синусовой тахикардии определяется эволюцией основного заболевания, а у практически здоровых людей он всегда благоприятный.

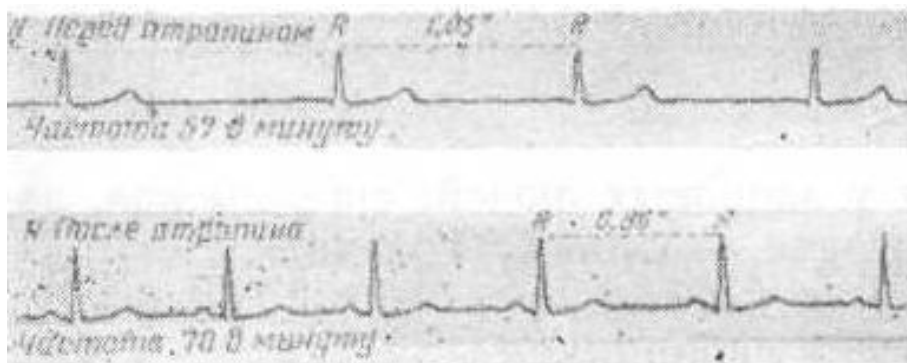
**2. Синусовая брадикардия** — урежение ЧСС до 60 в минуту и менее. Она редко проявляется ритмом реже 40 в минуту и менее, когда необходимо проводить дифференциальную диагностику с идиовентрикулярным ритмом, АВ-блокадой II-III степени и др. Возникает при снижении автоматизма Р-клеток синусового узла в случаях повышения тонуса блуждающего нерва; снижения тонуса симпатических нервов; прямого повреждающего действия на Р-клетки синусового узла (дифтерийный токсин, ишемия и др.).

### ЭКГ-признаки брадиаритмий

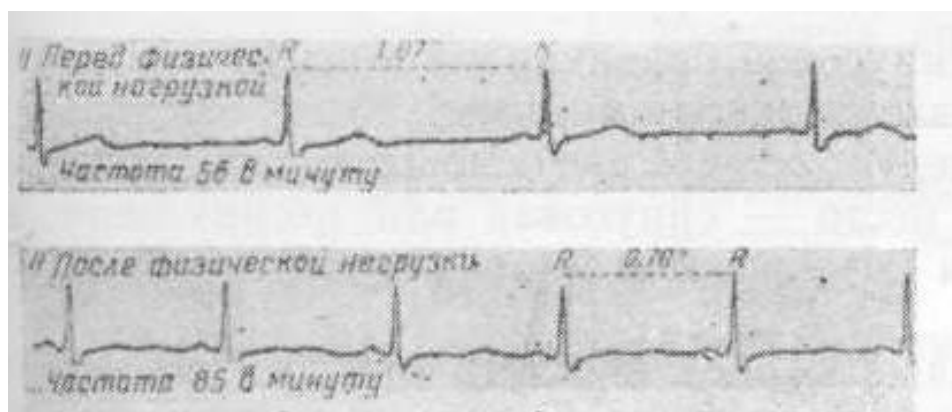
ЧСС, в минуту	Продолжительность QRS	Интервал R—R	Сопутствующие признаки	Диагноз
<60	<0,11 с	Регулярный	Соотношение P и QRS — 1:1; соотношение P и QRS — n: 1, где n > 2 AB-диссоциация; волны P инвертированы или неопределены	Синусовая брадикардия, АВ-блокада II степени AB-блокада III степени, узловой ритм
<60	<0,11 с	Нерегулярный	Многочисленные малой амплитуды нерегулярные волны f, возрастающее удлинение P—R, нормальные волны P и интервалы P—R Изменения амплитуды P и длительности интервала P—R(Q)	Мерцание предсердий, брадисистолическая форма AB-блокада типа Венкебаха Синусовая аритмия Миграция водителя ритма
<60	0,11 с и более	Регулярный	AB-диссоциация, волны P, F, f или отсутствие активности предсердий Нормальные волны P, соотношение P и QRS—1:1	Идиовентрикулярный ритм Блокада ножек пучка Гиса
<60	0,11 с и более	Нерегулярный	Многочисленные, небольшие, нерегулярные волны f	Мерцание предсердий с аберрантным комплексом QRS



Пробы с применением атропина и физической нагрузки имеют большое диагностическое значение для распознавания синусовой брадикардии.



Учащение сердечной деятельности через 15—20 минут после внутримышечного введения 1 мг атропина



Учащение сердечной деятельности после физической нагрузки (рабочей пробы)

### Лечение синусовой брадикардии

Лечение синусовой брадикардии проводится дифференцированно.

1. Если синусовую тахикардию больной не чувствует, а при осмотре и эхокардиографии нет ухудшения гемодинамических показателей, отменяют лекарства, урежающие сердечный ритм.
2. Лечение основного заболевания имеет решающее значение (например, введение противодифтерийного анатоксина).
3. При динамическом наблюдении больного с повторными исследованиями ЭКГ в подавляющем большинстве случаев синусовая брадикардия уменьшается или исчезает после снижения разовой и суточной дозы лекарств, имеющих отрицательное хронотропное влияние.

4. Применяют **атропин** — 0,1% раствор в каплях или по 0,5 подкожно каждые 3—4 ч или **изопреналин** по 1—2 мг в 200—300 мл физиологического раствора внутривенно со скоростью 7—15 капель в минуту под контролем ЧСС. Редко назначается **экстракт белладонны** (0,01—0,02 г внутрь 3—4 раза в сутки), **эфедрин** (0,03—0,05 г внутрь 3—4 раза в сутки).
5. При неэффективности вышеперечисленных методов решается вопрос о проведении временной трансвенозной ЭКС.

**3. Экстрасистолия** — преждевременное (внеочередное) возбуждение и сокращение сердца или его отделов, нарушающих правильный желудочковый ритм.

Электрофизиологические механизмы экстрасистолии:

- -снижение автоматизма синусового узла;
- -аномальный автоматизм и триггерная активность: ранняя и поздняя деполяризация;
- -механизм re-entry;
- -сочетание этих патологических механизмов.

### Классификация экстрасистолии

#### По электрофизиологическим характеристикам:

1. Монотопные, мономорфные — одинаковые по форме и ЭКГ-признакам.
2. Политопные — разные по форме и ЭКГ-характеристикам.
3. С полной компенсаторной паузой — если сумма предэкстрасистолического и постэкстрасистолического интервала равна продолжительности двух нормальных синусовых циклов (двух Р—Р или двух R—R).
4. С неполной компенсаторной паузой — если сумма предэкстрасистолического и постэкстрасистолического интервала меньше продолжительности двух нормальных синусовых циклов; различают 2 разновидности:
  - замещающие экстрасистолы — появляющиеся очень поздно в диастоле, поэтому имеют большой предэкстрасистолический период;
  - интерполированные — возникающие между двумя нормальными синусовыми комплексами и не имеющие компенсаторной паузы.
5. Одиночные и парные экстрасистолы. В парных экстрасистолах практически всегда наблюдается изменение формы комплекса QRS второй экстрасистолы, что является следствием дополнительной aberrantности ее проведения. Вместо применявшегося ранее термина «групповые», или

«залповые» экстрасистолы для обозначения трех и более экстрасистол употребляется термин «неустойчивая пароксизмальная тахикардия».

6. В зависимости от периодичности появления экстрасистолии:

- спорадические;
- регулярные, или аллоритмии;
- бигеминия — когда экстрасистола возникает после каждого синусового комплекса;
- тригеминия — когда экстрасистола возникает через 2 синусовых комплекса;
- квадригеминия — когда экстрасистола возникает через 3 синусовых комплекса.

7. Экстрасистолы с блокадой проведения в антеградном или/и ретроградном направлении.

**По месту образования выделяют 2 вида экстрасистол:**

*1. наджелудочковые:*

- синусовые;
- предсердные;
- из АВ-соединения:
  - а) с предшествующим возбуждением предсердий, когда изменяющаяся по форме волна P' чаще бывает отрицательной и предшествует комплексу QRS;
  - б) с одновременным возбуждением предсердий и желудочков, тогда чаще измененная волна P' выявляется в комплексе QRS,
  - в) с последующим возбуждением предсердий, когда волна P' выявляется после комплекса QRS, чаще — на сегменте S'T.

Наджелудочковые экстрасистолы могут иметь аберрантную форму комплекса вследствие двух механизмов:

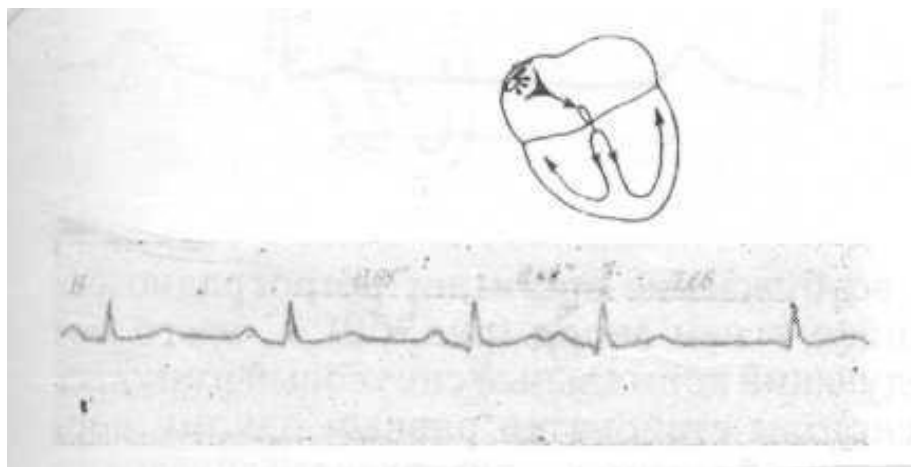
- возникновения функциональной блокады ножек пучка Гиса;
- наличия дополнительных проводящих путей при синдроме ПБЖ ПБУ.

*2. желудочковые экстрасистолы:*

- левожелудочковые;
- правожелудочковые;
- бифокусные (лево- и правожелудочковые).

### 3.1. Наджелудочковая экстрасистолия

#### А) Синусовые экстрасистолы.

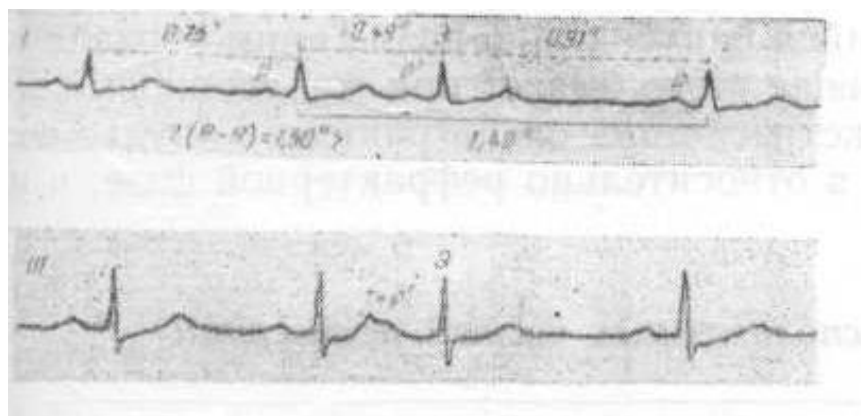


Интервал R—R перед экстрасистолой короче нормальных

Интервал R—R после экстрасистолы равен нормальным

Форма экстрасистолической волны P' и комплекса QRST' совершенно одинаковая с наблюдаемой с этими показателями у нормальных комплексов.

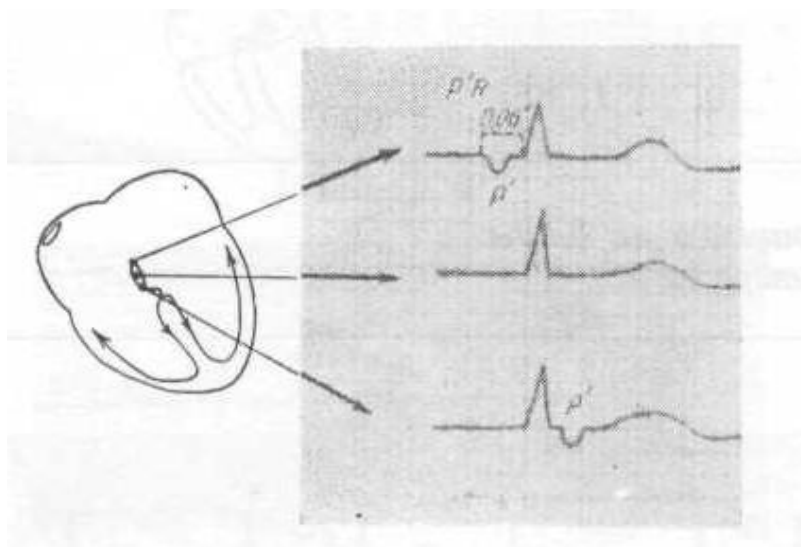
#### Б) Предсердные экстрасистолы



1. Интервал R—R перед экстрасистолой короче нормальных
2. Экстрасистолическая волна P' преждевременно занимает место. Она деформирована, часто уширена, бифазна, имеет зазубрины, выше или ниже, более заостренная или более плоская, вообще отличается от нормальной волны P.
3. При раннем появлении экстрасистолы волна P' наслаивается или полностью сливается с предшествующей волной T. В таких случаях изменения формы, размера и, особенно, зазубрин этой волны указывают на скрывающуюся в ней экстрасистолическую волну P'.

4. Желудочковый комплекс экстрасистолы (QRST') ввиду обычного пути желудочкового возбуждения остается, как правило, не измененным по форме, одинаковым с нормальными комплексами
5. Интервал R—R после предсердной экстрасистолы длиннее нормального интервала R—R, но сумма интервалов до и после экстрасистолы меньше суммы двух нормальных интервалов. Поэтому послеэкстрасистолический интервал называют «неполной компенсаторной паузой».

## В) Узловые экстрасистолы



Волна P' перед, за или слитая с комплексом QRS, отрицательна во II, III и aVF и положительна в aVR отведении.

Укороченный интервал P'—Q меньше 0,12 секунды при «верхнеузловых» экстрасистолах.

Желудочковый комплекс не изменен.

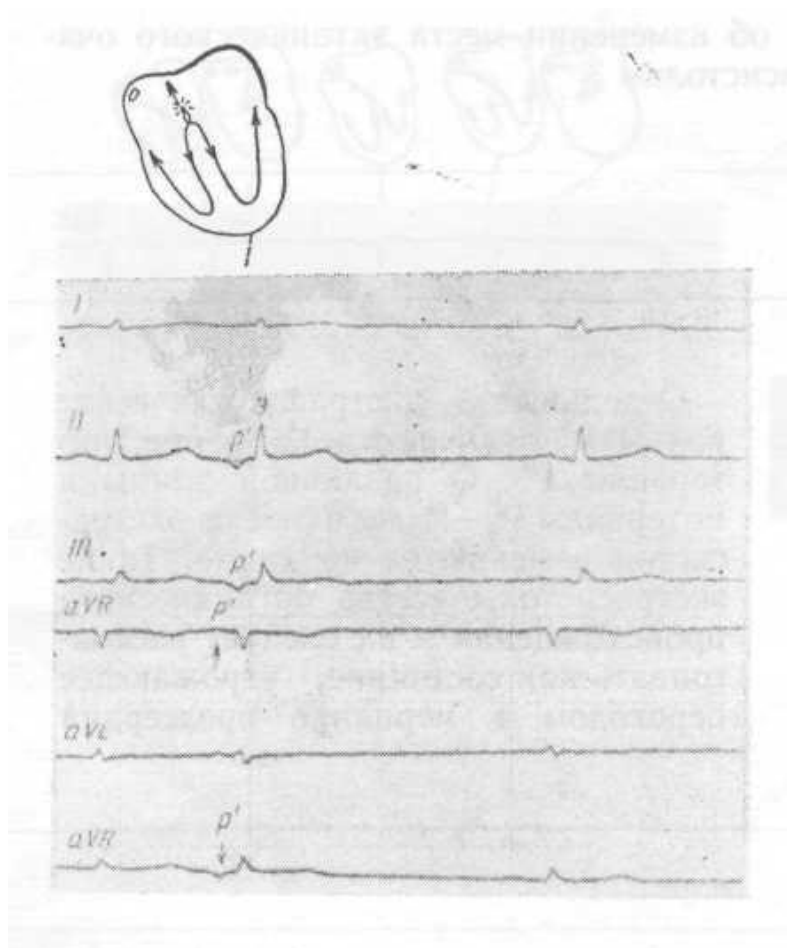
Наличие неполной компенсаторной паузы.

## «Верхнеузловые» экстрасистолы

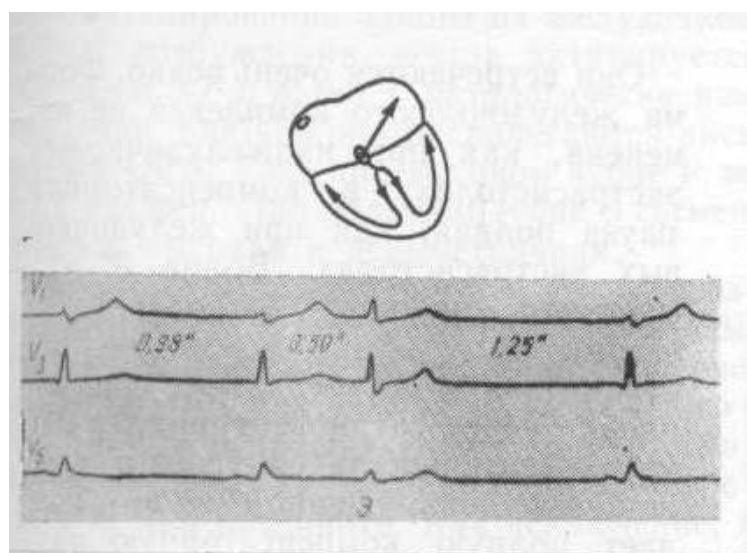
Предсердия активируются снизу вверх и при том раньше желудочков. Экстрасистолическая волна P' отрицательная и располагается совсем рядом с желудочковым комплексом.

Интервал P'—Q укорочен, длина его меньше 0,12 секунды.

Желудочковый комплекс одинаковый с остальными. Компенсаторная пауза неполная. Волна P' положительна в aVR и отрицательна в aVF отведении.

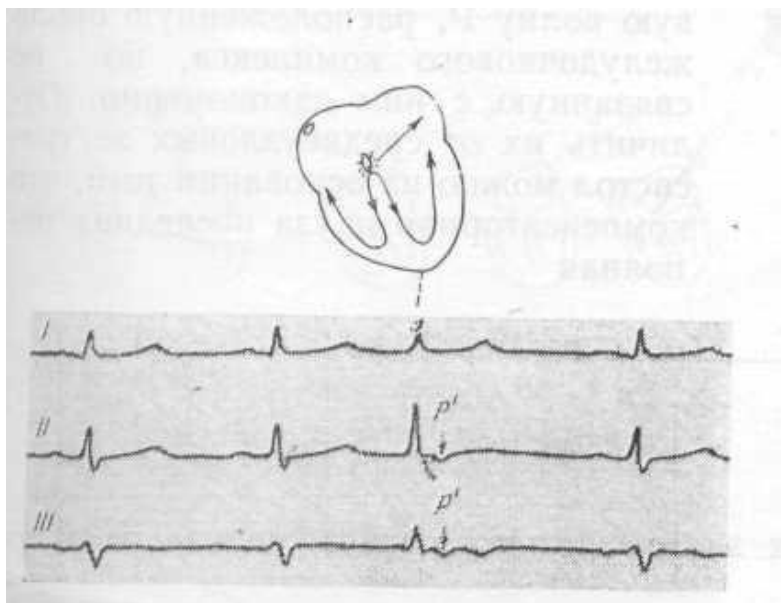


«Среднеузловые» экстрасистолы



Предсердие и желудочки активируются одновременно. Экстрасистолическая волна P' сливается с желудочковым комплексом и ее нельзя различить. Желудочковый комплекс не изменен, компенсаторная пауза не полная.

## «Нижнеузловые» экстрасистолы



Предсердия активируются ретроградным путем, но позднее желудочков, и поэтому экстрасистолическая волна P' отрицательна и находится непосредственно за комплексом QRS в начале сегмента ST. Желудочковый комплекс не изменен, компенсаторная пауза не полная. Волна P' в aVR отведении положительна, а в aVF — отрицательна, расположенная всегда за желудочковым комплексом. Продолжительность интервала R—P' от 0,10 до 0,20 секунды

### **Лечение наджелудочковой экстрасистолии.**

Наджелудочковая экстрасистолия может возникать у практически здоровых лиц в результате невроза, злоупотребления крепким кофе, чаем, алкоголем или курением. В таких случаях бывает достаточно рекомендаций по формированию здорового образа жизни, физических тренировок.

При повышенной активности симпатoadреналовой системы применяют б-блокаторы (пропранолол по 10-20 мг. 1-2 раза в сутки), иногда в сочетании с седативными средствами.

В купировании НЖЭ на фоне брадикардии вследствие ваготонии высокоэффективны препараты белладонны; при неврозах помогают психотерапия, седативные препараты или валокордин.

### **3.2. Желудочковая экстрасистолия.**

**Классификация желудочковой экстрасистолии по В. Lown и N. Wolff (1971):**

Класс 0 — экстрасистолия отсутствует.

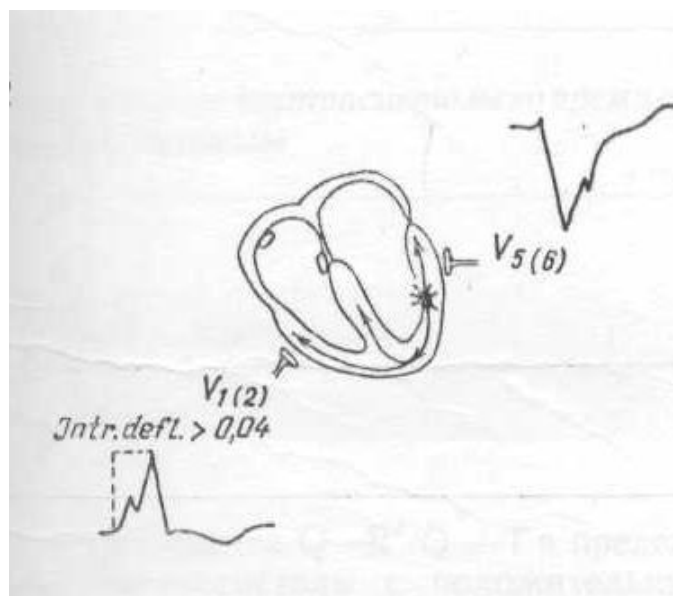
Класс I — редкие, одиночные экстрасистолы.

Класс II — менее 30 экстрасистол в час, до 1 в 1 минуту.

Класс III — более 30 экстрасистол в час, свыше 1 в 1 минуту.

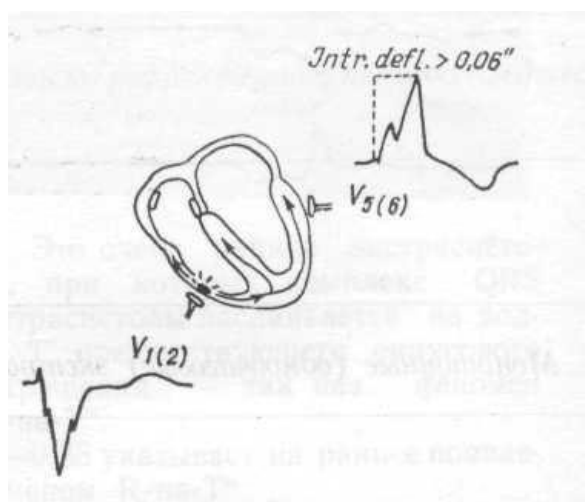
Класс IV — а) парные экстрасистолы; б) желудочковая тахикардия (3 экстрасистолы и более подряд).

Класс V — ранние экстрасистолы (феномен типа R на T).



*Эктопический очаг в левом желудочке*

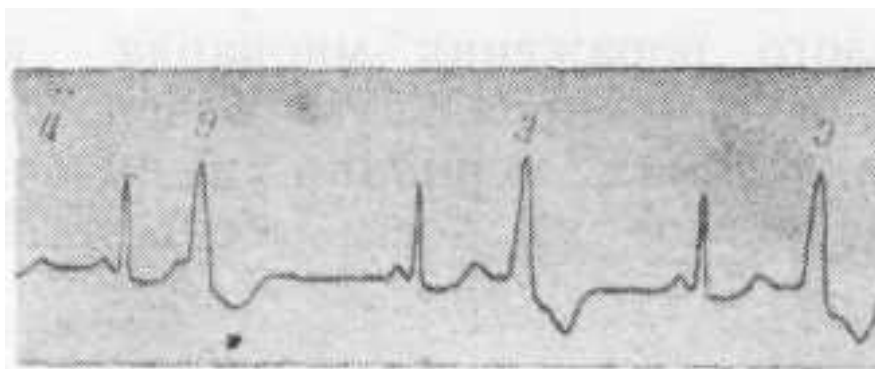
Когда главное колебание комплекса QRS положительно в правых грудных отведениях V<sub>1, 2</sub> и отрицательно в левых грудных отведениях V<sub>5, 6</sub>, эктопический очаг находится в левом желудочке.





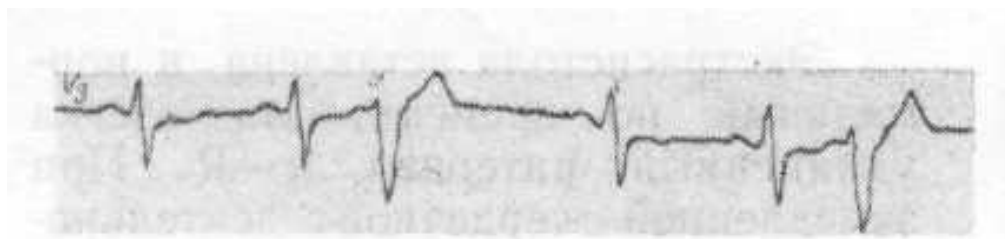
### *Эктопический очаг в правом желудочке*

Когда главное колебание желудочкового комплекса положительно в левых грудных отведениях  $V_5, 6$  и отрицательно в правых отведениях  $V_1, 2$ , эктопический очаг находится в правом желудочке

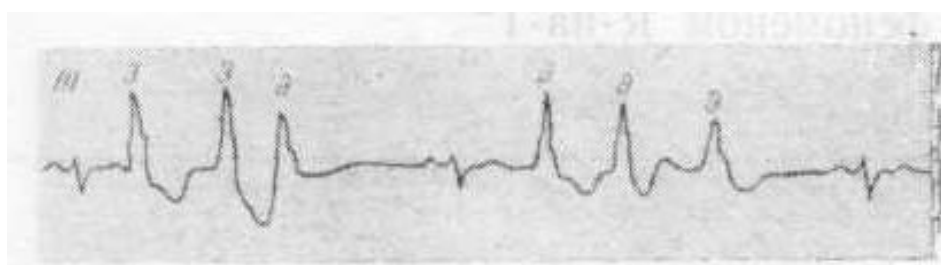


### *Бигеминия*

После каждого нормального сокращения наступает экстрасистола. Бигеминия является характерным признаком интоксикации препаратами наперстянки. Очень редко она бывает выражением вегетативной дистонии.



а)

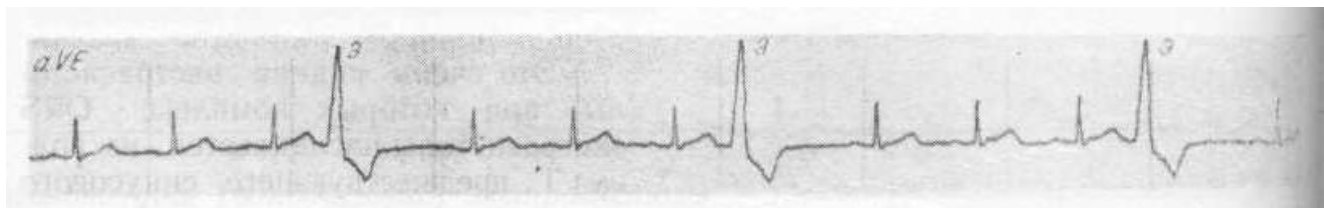


б)

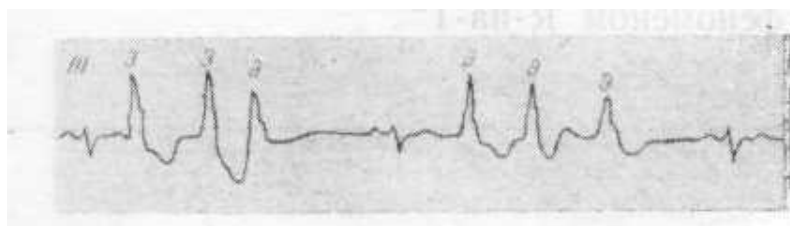
### *Тригеминия:*

а) После каждых двух нормальных сокращений следует одна экстрасистола;

б) Другим вариантом тригеминии является нарушение ритма, при котором после каждого нормального сокращения наступает по две экстрасистолы. В таком случае, в сущности, речь идет о групповой экстрасистолии, которая, как правило, указывает на поражение миокарда



а)

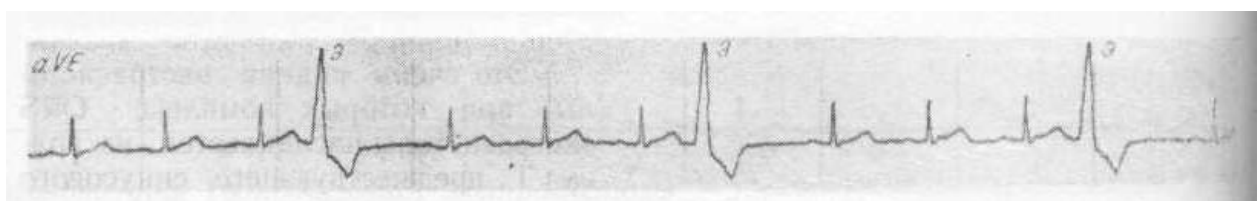


б)

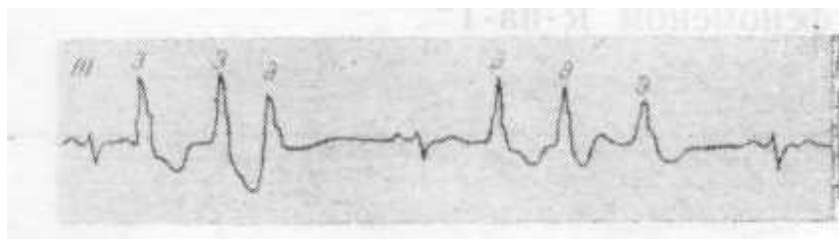
### *Квадригеминия*

а) После каждых трех нормальных сокращений следует одна экстрасистола.

б) Другой вариант: каждое нормальное сокращение чередуется с группой из трех экстрасистол. Такая разновидность всегда является выражением органического поражения миокарда.



а)



б)

## Лечение желудочковой экстрасистолии

Вариант клинического течения	Антиаритмические препараты	Сопутствующие мероприятия
На фоне заболеваний сердца	<p>Препараты 1-го ряда (эффективность — более 70 %):</p> <ul style="list-style-type: none"> <li>• кордарон — по 0,2 г 3 раза в сутки внутрь в течение 5—21 дня; после исчезновения экстрасистолии — постепенное снижение дозы до поддерживающей суточной — 1/2—1 таблетка в течение 4—6 дней в неделю, или</li> <li>• пропафенон — по 150—300 мг 2—3 раза в сутки внутрь, или</li> <li>• мекситил — по 200 мг 3 раза в сутки внутрь, или</li> <li>• аллапинин — по 25 мг 3 раза в сутки внутрь.</li> </ul> <p>Препараты 2-го ряда (эффективность — 50—70%):</p> <ul style="list-style-type: none"> <li>• аймалин — по 50 мг 3—4 раза в сутки внутрь, или</li> <li>• дизопирамид — по 0,1—0,2 г 3 раза в сутки внутрь, или</li> <li>• новокаиномид — по 0,5—1 г 4—6 раз в сутки внутрь, или</li> <li>• хинидин — по 0,2 г 3—4 раза в сутки внутрь.</li> </ul> <p>Препараты 3-го ряда (эффективность — менее 50%):</p> <ul style="list-style-type: none"> <li>• дифенин — по 0,1 г 3 раза в сутки внутрь, или</li> <li>• верапамил* — по 40—80 мг 3 раза в сутки внутрь, или</li> <li>• атенолол* — по 50—100 мг 1—2 раза в сутки внутрь</li> </ul>	Седативные препараты
На фоне синусовой брадикардии, возникающей чаще в покое, в горизонтальном положении	Дизопирамид — по 0,1—0,2 г 3 раза в сутки внутрь или дифенин по 0,1 мг 3 раза в сутки внутрь	Отмена препаратов, оказывающих отрицательное хронотропное действие; лечение основного заболевания (ИБС, артериальная гипертония и др.); назначение

		седативных средств
--	--	--------------------

Вариант клинического течения	Антиаритмические препараты	Сопутствующие мероприятия
На фоне лечения сердечными гликозидами	Отмена сердечного гликозида; панангин — по 20—40 мг внутривенно в течение 10—20 мин или калий-глюкозо-инсулиновая смесь, содержащая не более 1 г калия хлорида, внутривенно капельно в течение 1—1,5 ч; при исчезновении желудочковой экстрасистолы: верошпирон — по 50—100 мг внутрь 3 раза, при отсутствии эффекта — лидокаин — по 40—80 мг внутривенно в течение 3—5 мин	Желательно определение концентрации электролитов и сердечных гликозидов в плазме. Препараты калия назначают в первые 1—2 сутки; на фоне лечения верошпироном их не применяют
При недостаточност и кровообращени я II—III стадии	Каптоприл — по 12,5—50 мг 2—3 раза в сутки внутрь или/и верошпирон по 50—100 мг 3 раза в сутки внутрь. В первые 1—2 дня назначают: панангин — по 20—40 мг внутривенно в течение 3 мин или калий-глюкозо- инсулиновую смесь, содержащую не более 1 г калия хлорида, внутривенно капельно в течение 1—1,5 ч.	Желательно определение уровня электролитов плазмы и эритроцитов; лечение основного заболевания (ИБС, артериальная гипертония и др.);
	Острая строфантинговая проба**: строфантин 0,05 % 0,3—0,5 мл в 20 мл раствора панангина в течение 5 мин или вместе с калий-глюкозо- инсулиновой смесью внутривенно капельно; при урежении желудочковых экстрасистол — продолжение лечения строфантином, при учащении — отмена строфантина. Лидокаин — по 40—80 мг внутривенно в течение 2—5 мин, или дифенин (0,1 мг внутрь)	Назначение седативных средств

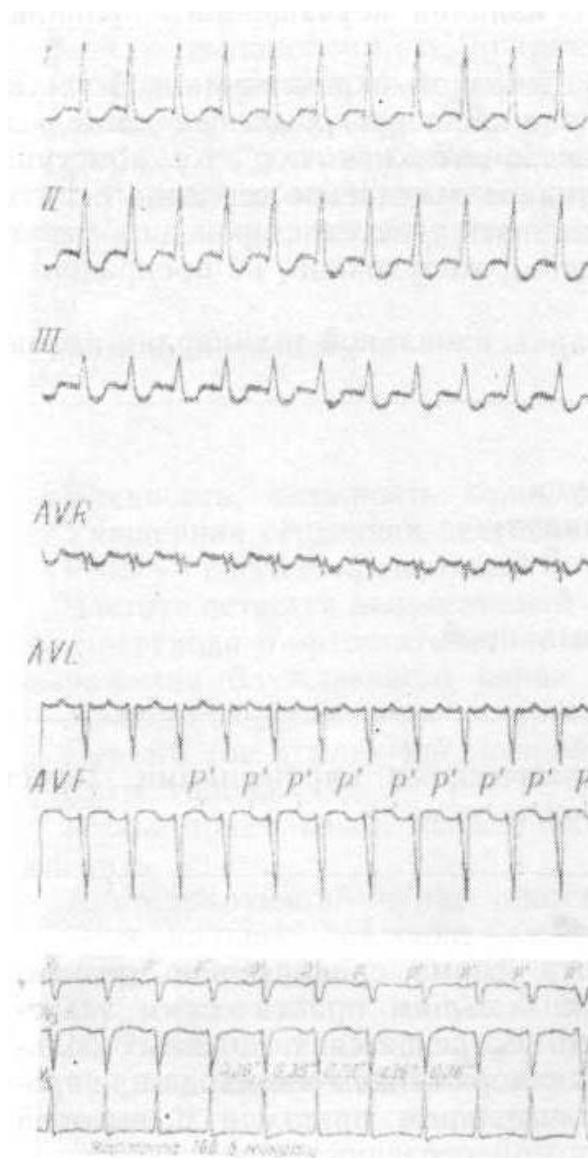
\* Верапамил и  $\beta$ -блокаторы менее эффективны, чем указанные выше антиаритмические средства, но у больных ИБС или артериальной гипертензией они оказывают противоишемическое и/или гипотензивное действие, поэтому уменьшают риск внезапной смерти.

\*\* Результаты острой строфантинговой пробы оценивают следующим образом: при исчезновении или урежении желудочковых экстрасистол после внутривенного введения строфантина пробу считают отрицательной, в случае учащения желудочковых экстрасистол — положительной; при этом сердечные гликозиды отменяют.

**Программа лечения желудочковой экстрасистолии  
III—V ФК при инфаркте миокарда:**

Больной моложе 70 лет	Больной старше 70 лет
Отсутствуют хроническая сердечная недостаточность, заболевания печени и почек	Имеются хроническая сердечная недостаточность, заболевания печени и почек
Лидокаин или тримекаин — 1 мг на 1 кг массы тела внутривенно без разведения в течение 3—4 мин; через 15 мин — повторно та же доза	Лидокаин или тримекаин — 0,5 мг/кг на 1 кг массы тела внутривенно без разведения в течение 3—4 мин; через 15 мин — повторно та же доза
<p>Лидокаин или тримекаин — 1 мг/кг внутривенно капельно со скоростью 1—2 мг/мин (17 капель в 1 мин).</p> <p>Инфузии лидокаина или тримекаина продолжают в первые 2—3 дня острого инфаркта миокарда. При неэффективности этих лекарств или возникновении осложнений антиаритмические препараты заменяют в следующей последовательности:</p> <ul style="list-style-type: none"> <li>• новокаинамид в виде 10 % раствора по 5—10 мл в изотоническом растворе; натрия хлорида до 20 мл внутривенно в течение 5 мин; через 1,5—2 ч после вливания новокаинамид назначают внутрь по 0,5 г 4—6 раз в сутки;</li> <li>• кордарон — 300—450 мг без разведения внутривенно в течение 5—10 мин, через 30—60 мин — 800—1250 мг внутривенно капельно в течение 1-х суток или 200 мг внутрь 3—4 раза в сутки. С наступлением эффекта в течение 7—14 дней суточную дозу кордарона, дающего кумулятивный эффект и имеющего длительный период полувыведения (от 12 до 38 сут), постепенно снижают до 400—100 мг/сут;</li> <li>• дизопирамид — 2 мг/кг (до 100—150 мг) внутривенно в течение 5 мин, затем капельно со скоростью 20—40 мг/ч или 200 мг внутрь, через 4—6 ч — 100—200 мг, через 6—8 ч — 100—200 мг;</li> <li>• мекситил в дозе 125—250 мг внутривенно в течение 6 мин, затем капельно 250 мг в течение 4 ч в изотоническом растворе натрия хлорида или 200—250 мг внутрь каждые 6—8 ч;</li> <li>• пропафенон — 75 мг внутривенно в течение 5 мин, затем внутрь по 100—200 мг каждые 6—8 ч;</li> <li>• аймалин — 50—100 мг внутривенно в течение 5 мин, затем внутрь по 50—100 мг каждые 8 ч;</li> <li>• этаизин — 100—150 мг внутривенно в течение 5 мин, затем 50 мг (редко — 100 мг) каждые 8 ч.</li> </ul>	

#### 4. Пароксизмальная наджелудочковая тахикардия.



а)

Интервалы R—R сильно укорочены, но равны один другому. Частота сокращений сердца 160—220 в минуту с исключительным постоянством

Ритм правильный

Наличие эктопических волн P' имеет решающее значение для ЭКГ-диагноза. По форме они аналогичны предсердным экстрасистолам

Положительная волна P' — из высоко расположенного эктопического очага (б).

Отрицательная волна P' — из низко расположенного эктопического I очага (в)

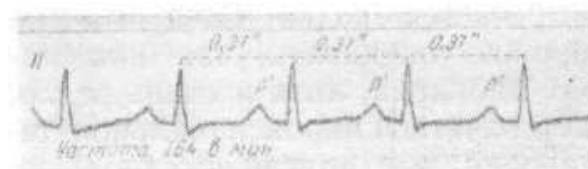
Изоэлектрическая или бифазная волна P' — из эктопического очага, находящегося в средних частях предсердий

За каждой волной P' следует желудочковый комплекс — координированное сокращение предсердий и желудочков.

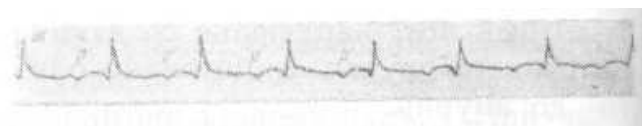
Комплекс QRS нормальной формы.

Первое сердечное сокращение в начале приступа преждевременное (г)

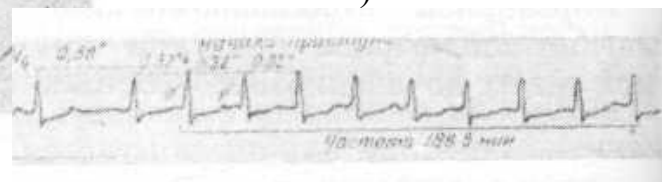
За последним сокращением сердца в конце приступа следует удлинненная постпароксизмальная пауза I (д)



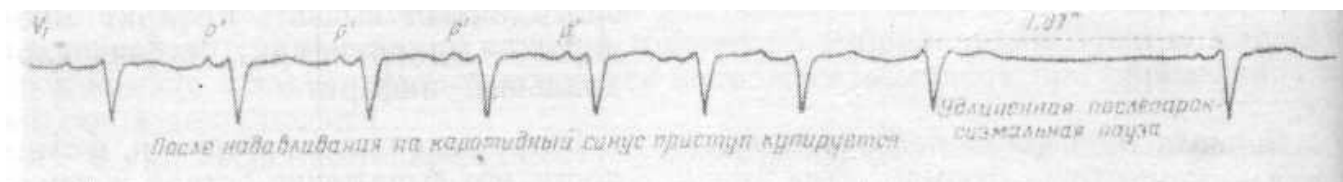
б)



в)



г)



д)

### Лечение ПНТ

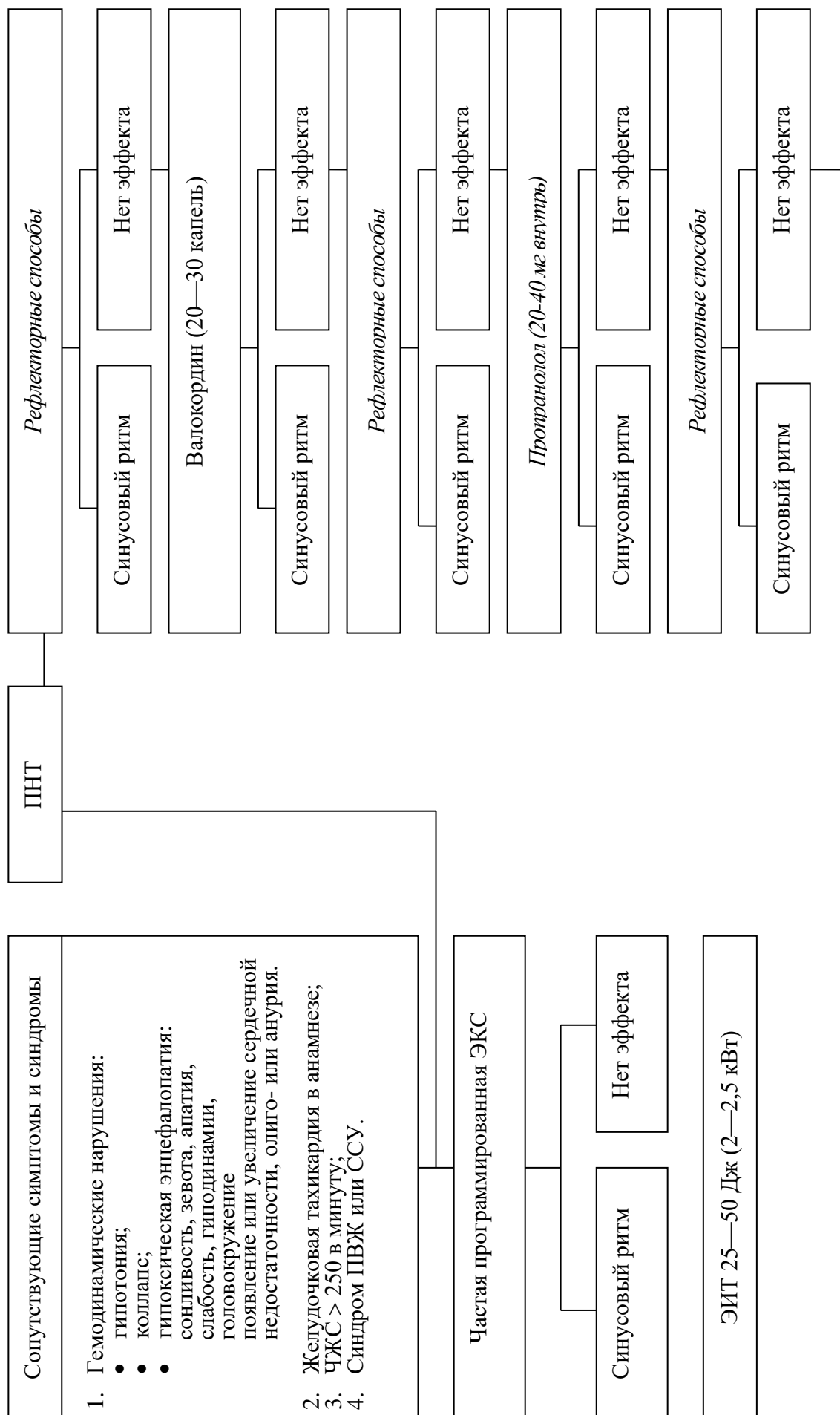
*Рефлекторные способы купирования ПНТ:*

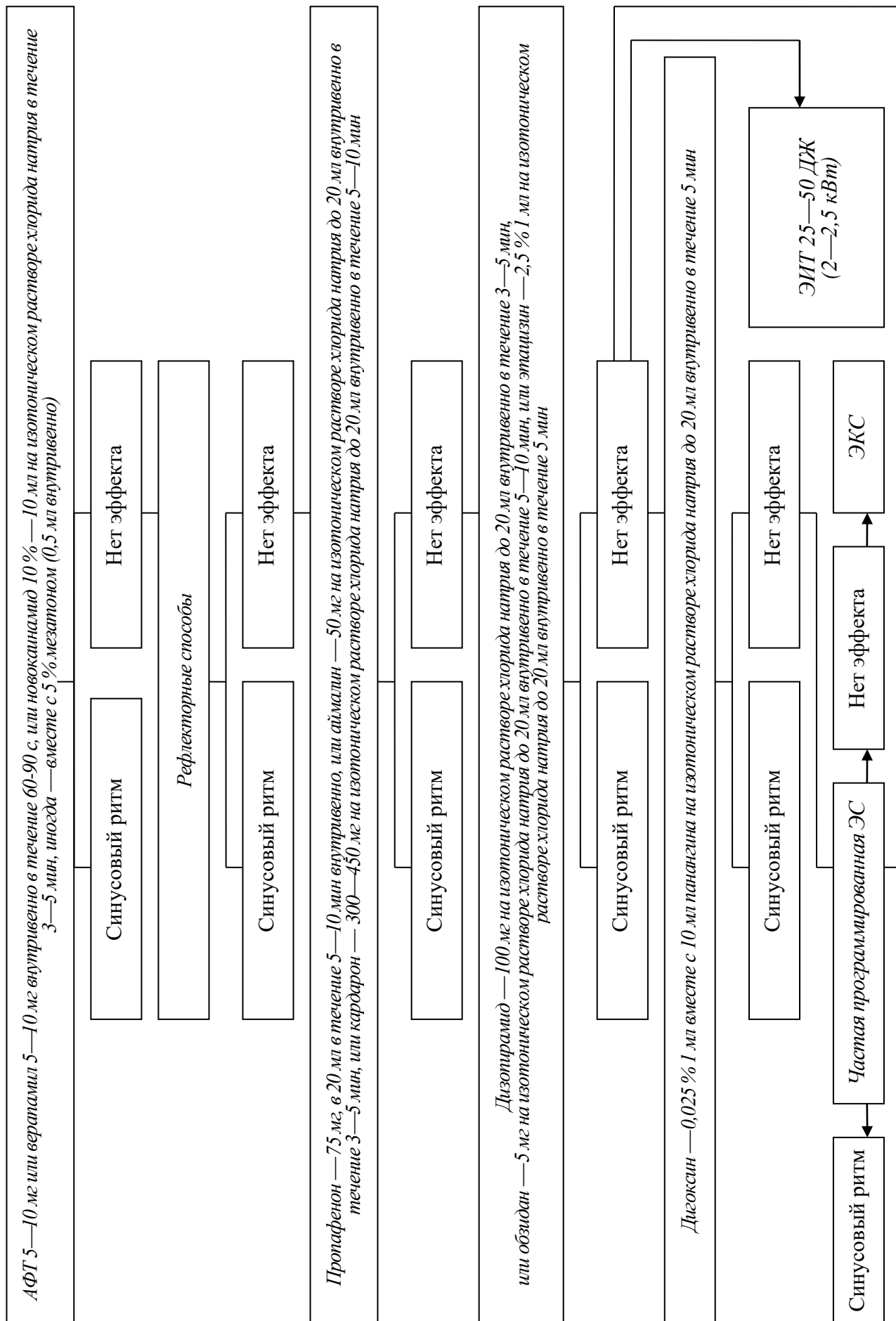
- проба Вальсальвы: натуживание на высоте глубокого выдоха при закрытой голосовой щели и зажатом носе (в модификации Эрбена ту же пробу проводят при глубоком сгибании туловища);
- вызывание рвотного рефлекса путем раздражения пальцами корня языка;
- давление на глазные яблоки (проба Чермака); пробу выполняют в горизонтальном положении больного при закрытых веках; врач стоит у изголовья больного, глазницы которого закрывают марлей; давление на глазные яблоки должно быть осторожным, равномерным; максимальное давление желательно осуществить на высоте глубокого выдоха, что повышает эффективность купирования; этот способ можно применять при отсутствии у больного глаукомы и других тяжелых заболеваний глаз;
- разнообразные рефлекторные способы (проглатывание маленького кусочка льда или корочки сухого хлеба, резкий наклон туловища, приседание или поворот головы вправо и т.д.); нередко применяемые больными самостоятельно.

Рефлекторным способам купирования наджелудочковой тахикардии следует обучать больных молодого и среднего возраста при отсутствии тяжелой органической патологии внутренних органов.



## Купирование ПНТ



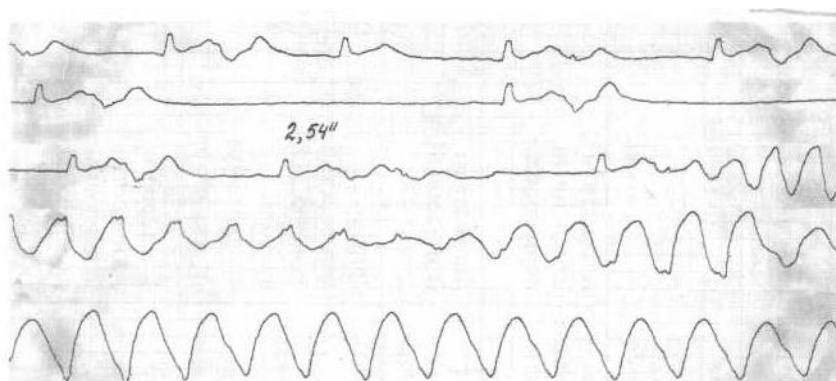


**5. Пароксизмальная желудочковая тахикардия** – пароксизм из трех и более импульсов желудочкового происхождения, с частотой свыше 100 в минуту.

### ЭКГ-признаки ЖТ

#### **ЭКГ-признаки:**

- отсутствие нормальной, синусовой волны Р;
- АВ-диссоциация: волны Р с меньшей частотой (60—40 в минуту) выявляются независимо от желудочковых комплексов QRS, они могут определяться перед комплексом QRS, сливаться с ним или следовать за ним;
- деформированный расширенный QRS > 0,12 с с частотой 140—250 в минуту;
- смещение сегмента ST вниз ниже изолинии;
- отрицательная волна Т или дискордантная по отношению к комплексу QRS;
- изоэлектрический интервал не определяется;
- появление единичных, различающихся по форме комплексов QRS:
- желудочковый захват («ventricular capture»);
- комбинированные желудочковые сокращения («fusion beats»);
- по форме пароксизмы не отличаются от тех желудочковых экстрасистол, которые могут наблюдаться до или после приступа пароксизмальной желудочковой тахикардии.



*ЭКГ (непрерывная запись I стандартного отведения, V—50 мм/с) при электрической нестабильности миокарда: желудочковые политопные экстрасистолы, желудочковая тахикардия, фибрилляция желудочков, периоды асистолии до 2,5с.*

**Лечение желудочковых тахикардий в соответствии с  
классификацией «Сицилианский гамбит»**

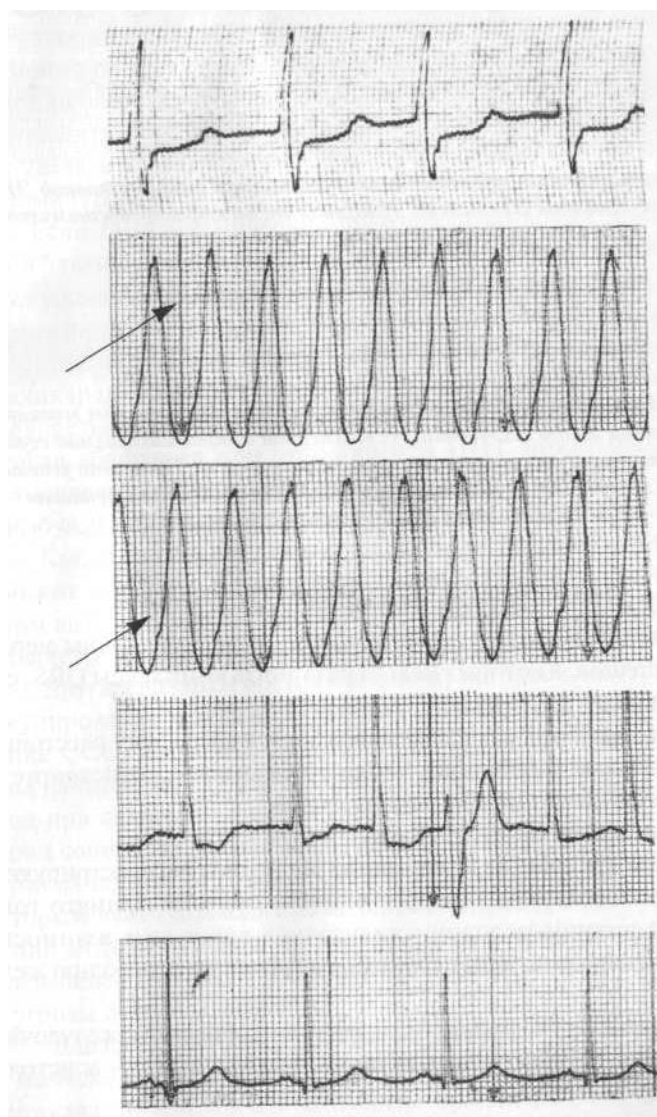
Аритмия	Механизм	Уязвимый параметр	Ионные токи, с наибольшей вероятностью модулирующие уязвимый параметр	Лекарства
Некоторые идиопатические желудочковые тахикардии	Автоматизм измененный, нормальный	—	—	Блокаторы натриевых каналов
Ускоренные идиовентрикулярные ритмы	Автоматизм ненормальный	Фаза 4 деполяризации (уменьшение)	—	Блокаторы кальциевых или натриевых каналов
Типа «пируэт» (Torsade de pointes)	Триггерная активность, базирующаяся на ранней постдеполяризации	Потенциал действия удлинен (короткий), ранняя постдеполяризация (подавление)	Ионные $K^+$ каналы (активация)  Ионные $Ca^{++}$ медленные каналы  Ионные $Na^+$ каналы (блокада)	$\beta$ -агонисты, ваголитические агенты (увеличение ритма) Блокаторы кальциевых каналов $Mg^{++}$ $\beta$ -адреноблокаторы
Дигиталисные аритмии	Триггерная активность, базирующаяся на задержанной постдеполяризации	Перегрузка (выход) или замедленная постдеполяризация (подавление)	Ионные $Ca^{++}$ медленные каналы (блокада) Ионные $Ca^{++}$ медленные каналы Ионные $Na^+$ каналы (блокада)	Блокаторы кальциевых и натриевых каналов

Аритмия	Механизм	Уязвимый параметр	Ионные токи, с наибольшей вероятностью модулирующие уязвимый параметр	Лекарства
Некоторые автоматизмы, предрасполагающие к желудочковым тахикардиям	То же	То же	То же	То же
Поддерживающаяся мономорфная желудочковая тахикардия	Первично замедленная проводимость (длинный возбудимый участок)	Проводимость, возбудимость (подавление)	Ионные $\text{Na}^+$ каналы (блокада)	Вещества, блокирующие натриевые каналы, преимущественно — желудочков
Полиморфная и поддерживающаяся мономорфная желудочковая тахикардия	Замедлена быстрая проводимость (короткий возбудимый участок)	Рефрактерный период (удлинен)	Ионные $\text{Na}^+$ каналы (блокада)	Вещества, блокирующие натриевые каналы
Re-entry в ножках пучка Гиса	То же	То же	То же	То же
Фибрилляция желудочков	То же	То же	Ионные $\text{K}^+$ каналы (блокада)	Вещества, блокирующие калиевые каналы
Верапамил-чувствительная желудочковая тахикардия	Са-зависимое re-entry	То же	Ионные $\text{Ca}^{++}$ медленные каналы (блокада)	Блокаторы кальциевых каналов

### **ЭКГ-признаки трепетания желудочков**

- Высокие и широкие, одинаковой формы и амплитуды волны, в которых нельзя различить комплекс QRS, сегмент ST и волну T;
- Выделяют 2 типа трепетания желудочков: крупно- и мелковолновые;
- ЧЖС – от 150 до 300 в мин;

– Изоэлектрический интервал не определяется



V — 50 мм/с

*ЭКГ больной Р., 63 лет, страдающей ИБС с приступами МЛ на фоне синдрома ПЖЖ(КЛЖ). При последовательном введении сначала строфантина (0,05% — 0,5мл) вместе с 10мл панагина, а через 30мин — 1 г новокаинамида (внутривенно) произошла трансформация мерцательной тахикардии в трепетание желудочков (отмечено стрелкой), которое было купировано дефибрилляцией*

#### **ЭКГ-признаки мерцания желудочков:**

- Различные по амплитуде, высоте, форме и ширине волны мерцания желудочков, в которых нельзя различить комплексы QRS, сегмент ST и волну T;

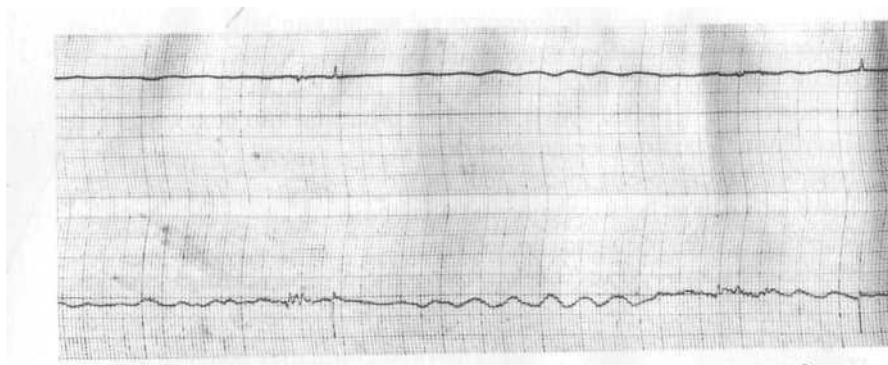
- Все волны мерцания желудочков находятся на разных расстояниях, частота их колеблется от 150 до 500 в минуту; регистрируется непрерывная, хаотической формы кривая;
- Изоэлектрического интервала нет;
- Очень часто трепетание и мерцание желудочков регистрируются последовательно, переходя друг в друга; поэтому принято говорить о трепетании-мерцании желудочков как о двух взаимосвязанных аритмиях, которые трансформируются в асистолию желудочков;
- По мере развития (довольно быстро) волны мерцания желудочков уменьшаются, и возникает изоэлектрическая линия — асистолия желудочков.

**6. Фибрилляция желудочков и асистолия** — наиболее частая причина внезапной смерти.

*Первичная фибрилляция желудочков* — возникает в первые часы острого инфаркта миокарда вследствие преходящей электрической нестабильности в зоне ишемии. Она успешно лечится.

*Вторичная фибрилляция желудочков* — развивается у больных с тяжелой дисфункцией левого желудочка с низким сердечным выбросом (менее 30—40 %) и сердечной недостаточностью в претерминальный и терминальный периоды.

*Поздняя фибрилляция желудочков* — возникает вследствие рецидива ишемии миокарда или электрической нестабильности в перинфарктной зоне. Часто устраняется дефибрилляцией.



*ЭКГ больного М., 58 лет, с острым инфарктом миокарда, осложненным электрической нестабильностью миокарда: фибрилляция желудочков, чередующаяся с асистолией, при неэффективной реанимации с использованием временной ЭКС (состояние клинической смерти)*

### **Фибрилляция желудочков и асистолия**

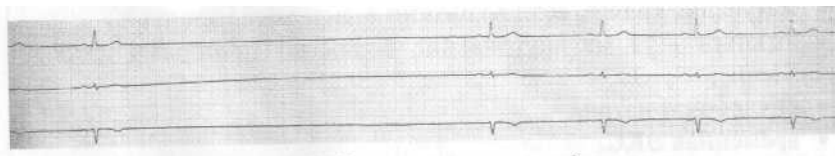
Фибрилляция желудочков — наиболее частая причина внезапной смерти. Выделяют первичную, вторичную и позднюю фибрилляцию желудочков.

**Первичная фибрилляция желудочков** возникает в первые часы острого инфаркта миокарда вследствие преходящей электрической нестабильности в зоне ишемии. Она является причиной высокой внегоспитальной смертности от острой коронарной окклюзии, при отсутствии профилактического введения лидокаина возникает в 3—7 % случаев острого инфаркта миокарда. Первичная фибрилляция желудочков успешно лечится.

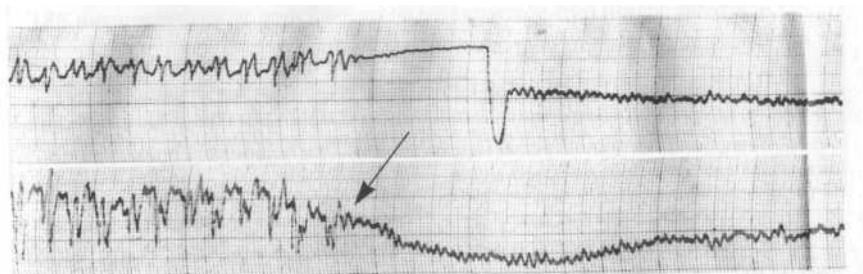**Вторичная фибрилляция желудочков** развивается у больных с тяжелой дисфункцией левого желудочка с низким сердечным выбросом (менее 30—40 %) и сердечной недостаточностью в претерминальный и терминальный периоды. Иногда бывают эффективны дефибрилляция и антиаритмические лекарства, но прогноз нередко плохой вследствие тяжелых необратимых изменений сердца. Вторичную фибрилляцию желудочков могут обусловить лекарственное воздействие или метаболические изменения. При коррекции этиологических факторов возможны успешное лечение и более благоприятный прогноз.

**Поздняя фибрилляция желудочков** занимает после инфаркта миокарда ведущее место среди причин внезапной смерти. Она может возникать вследствие рецидива ишемии миокарда или электрической нестабильности в перинфарктной зоне. Если своевременно диагностированы ее предвестники (чаще — желудочковая экстрасистолия), поздняя фибрилляция желудочков часто устраняется дефибрилляцией. Но она может возникать без предвестников. Антиаритмические препараты для ее профилактики подбирают во время ЭФИ сердца.

ЭКГ больных с асистолией и электрической нестабильностью миокарда представлены ниже:



*ЭКГ при асистолии желудочков*



*ЭКГ во время суточного мониторинга больного 3., 76 лет, страдающего ИБС, тахиформой трепетания предсердий с абберацией комплексов QRS на фоне CCCY. Зарегистрированы момент повреждения электрода ЭКС и развитие асистолии*



## **Лечение фибрилляции желудочков и желудочковой тахикардии (реанимационные мероприятия)**

Остановка кровообращения. Пульс не определяется.  
Удар по груди.  
Непрямой массаж сердца и искусственная вентиляция легких до проведения дефибрилляции.  
Пульс не определяется.  
Мониторное определение ритма фибрилляции желудочков или желудочковой тахикардии.  
Дефибрилляция разрядом 200 Дж.  
Дефибрилляция разрядом 200—300 Дж.  
Дефибрилляция до 360 Дж.  
Поддержание жизненно важных функций.  
Установка внутривенных доступов.  
Адреналин — 1:10 000 в дозе 0,5—1 мг внутривенно болюсом.  
Интубация больного (если возможно).  
Дефибрилляция разрядом до 360 Дж.  
Лидокаин — 1 мг/кг внутривенно болюсом.  
Дефибрилляция разрядом до 360 Дж.  
Новокаиномид — 20 мг/мин внутривенно болюсом. Бикарбонат натрия.  
Дефибрилляция разрядом до 360 Дж.  
Повторно лидокаин или бретилий.  
Дефибрилляция разрядом до 360 Дж.  
Лечение желудочковой тахикардии, при которой не определяется пульс, должно быть таким же, как и лечение фибрилляции желудочков.  
Пульс и ритм определяют после каждой дефибрилляции.  
Повторно вводят адреналин каждые 5 мин.  
Повторно вводят лидокаин в общей дозе 3 мг/кг быстрым болюсом.  
Бикарбонат натрия не рекомендуется применять при остановке сердца.  
При необходимости его применения — доза 1 мэкв/кг.

### Программа лечения асистолии (остановки сердца):

- если ритм не известен и возможна фибрилляция желудочков, проводят дефибрилляцию;
- если диагностирована асистолия, показан удар по груди, снятие ЭКГ<sup>1</sup>;
- установка внутривенных доступов;
- адреналин — 1:10 000 — 0,5—1 мг (внутривенно болюсом)<sup>2</sup>;
- интубация трахеи, если возможно — в первые минуты<sup>3</sup>;
- атропин — 1 мг внутривенно болюсом (повторяют каждые 5 мин);
- временная ЭКС.
- бикарбонат натрия<sup>4</sup>;

<sup>1</sup> Асистолия должна быть подтверждена по крайней мере двумя отведениями ЭКГ.

<sup>2</sup> Введение адреналина повторяют каждые 5 мин.

<sup>3</sup> Поддержание жизненно важных функций имеет большее значение, чем интубация; если у больного сохраняется дыхание, вентиляция эффективна без интубации.

<sup>4</sup> Бикарбонат натрия не рекомендуют вводить при остановке сердца, при показаниях его применяют в дозе 1 мг/кг.

## 7. Мерцательная аритмия

### Классификация МА по продолжительности приступа

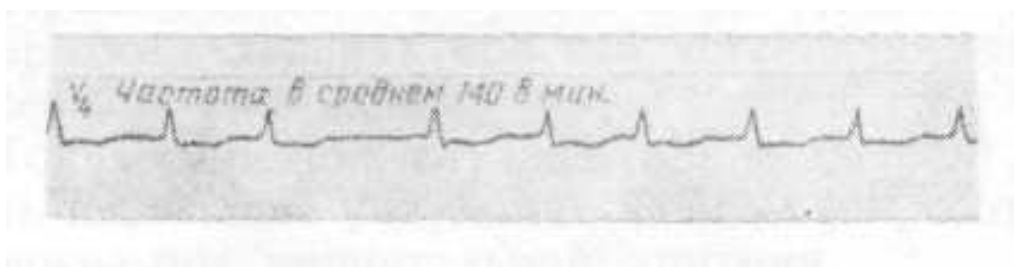1. МА принято считать **пароксизмальной** при продолжительности приступа менее 7 суток

2. **Хронической или постоянной МА** при продолжительности приступа более 7 суток.

**Пароксизмальной МА** принято называть аритмию, приступы которой купируются самостоятельно.

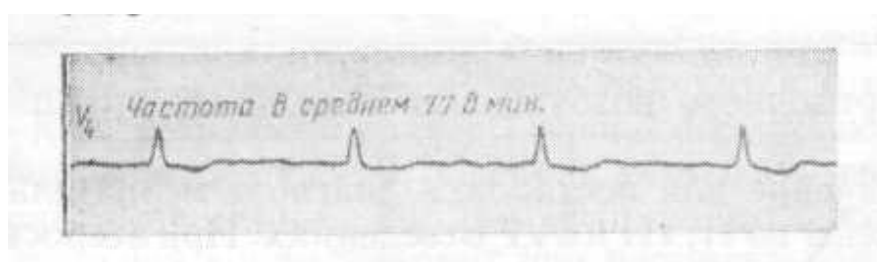
Рецидивирующую МА, для прекращения которой используются антиаритмические лекарства или электрическая кардиоверсия, называют **персистирующей**.

Персистирующая МА включает в себя также случаи **длительно существующей МА** (например, более 1 года), при которой электрическая кардиоверсия не была показана или не предпринималась и которая обычно приводит к **перманентной МА**.




а)

*Тахикардическая* — мерцание предсердий с учащенными сокращениями желудочков 100—200 в минуту (рис. а)



б)

*Нормочастотная* — мерцание предсердий с частотой сокращений желудочков 60—100 в минуту (встречаются чаще всего после насыщения наперстянкой и при коронарном атеросклерозе с замедленной атриовентрикулярной проводимостью) (рис. б)



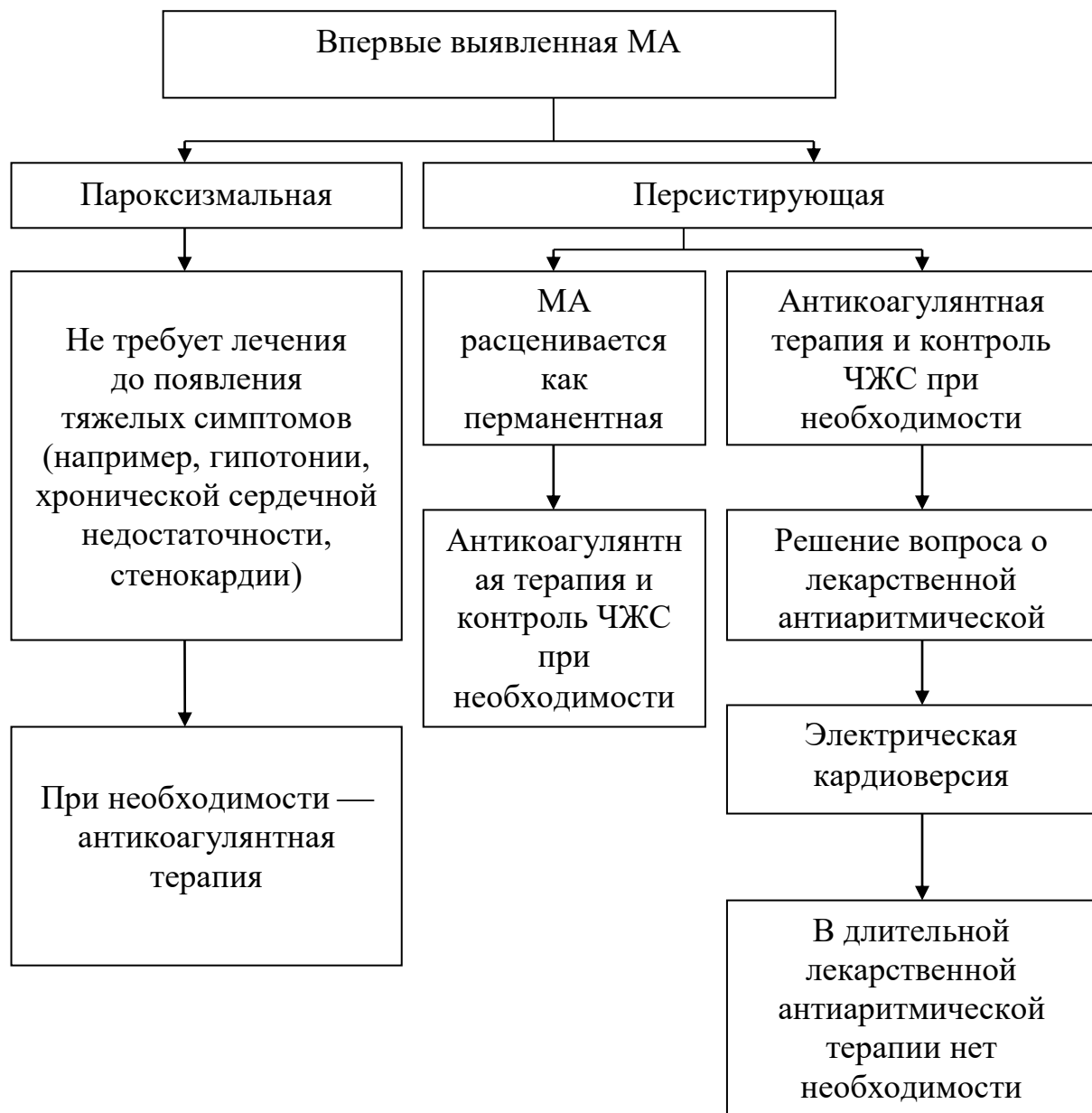в)

*Брадикардическая* — мерцание предсердий с замедленной деятельностью желудочков ниже 60 в минуту. Она характерна для интоксикации препаратами наперстянки, коронарного атеросклероза и аневризматического расширения левого предсердия и некоторых случаев идиопатического мерцания предсердий (рис. в).

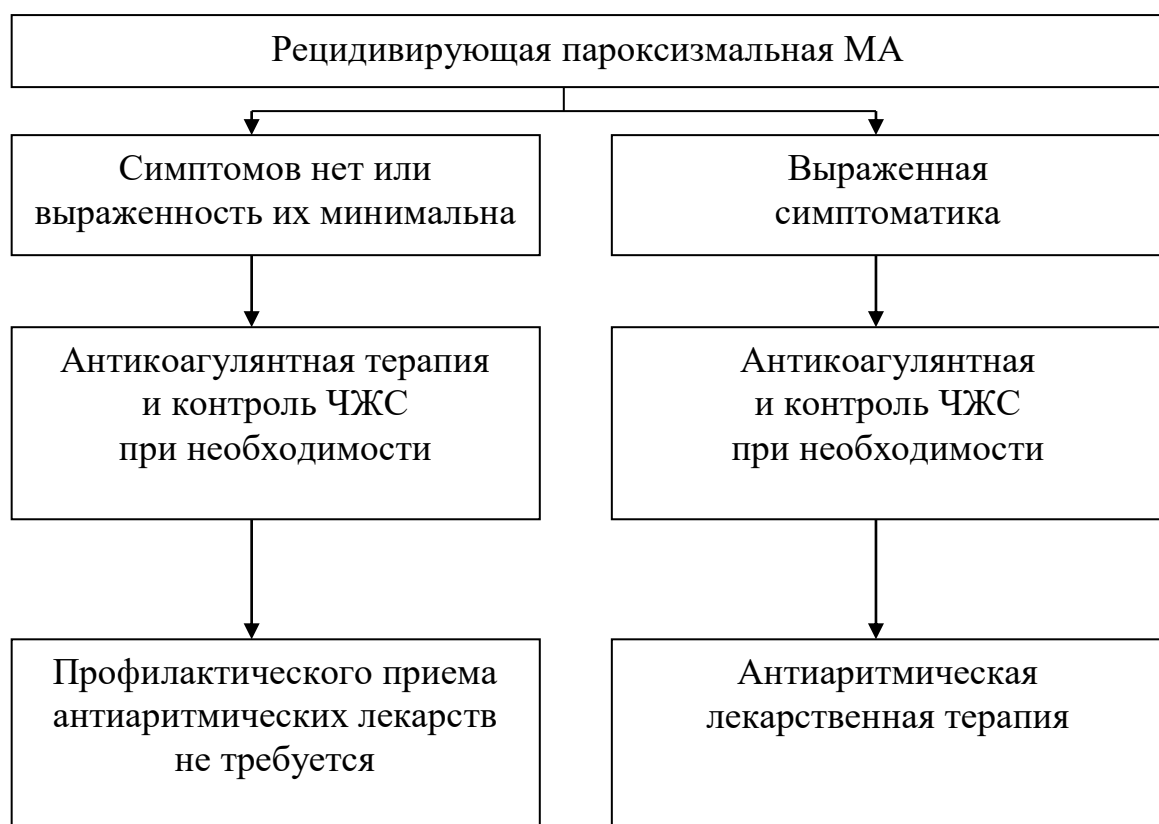### Лечение МА согласно классификации «Сицилианский гамбит»

Механизм	Определяющее значение имеет предсердная рефрактерность (короткий возбудимый участок)	
Уязвимый ранимый параметр	рефракторный период (уменьшается)	
Мишень	ионные калиевые каналы	ионные натриевые каналы
Лекарства	блокаторы калиевых каналов: <b>амиодарон, соталол</b>	блокаторы натриевых каналов: хинидин, новокаинамид, дизопирамид, пропафенон

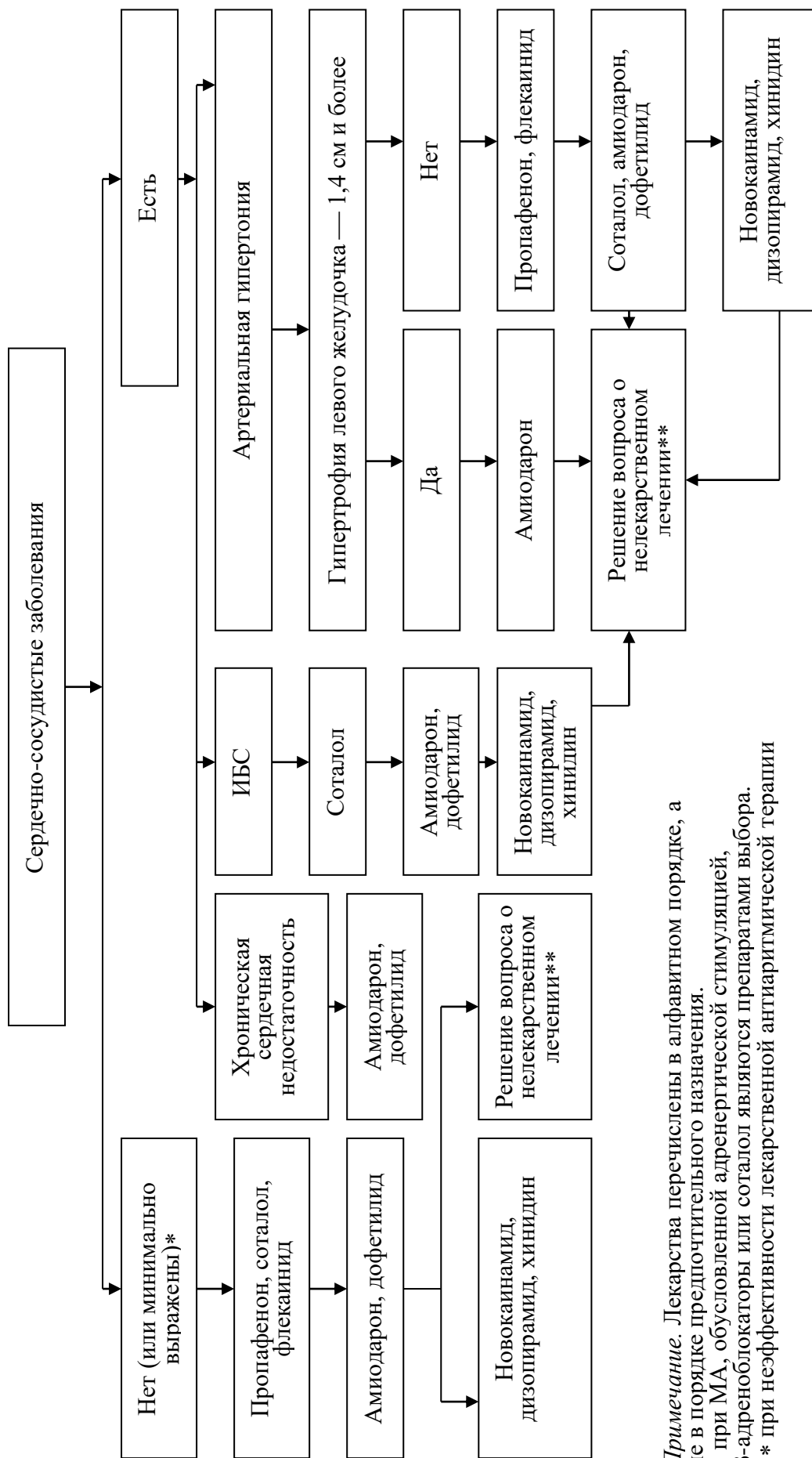
## Программа лечения впервые выявленной МА



## Программа лечения рецидивирующей пароксизмальной МА

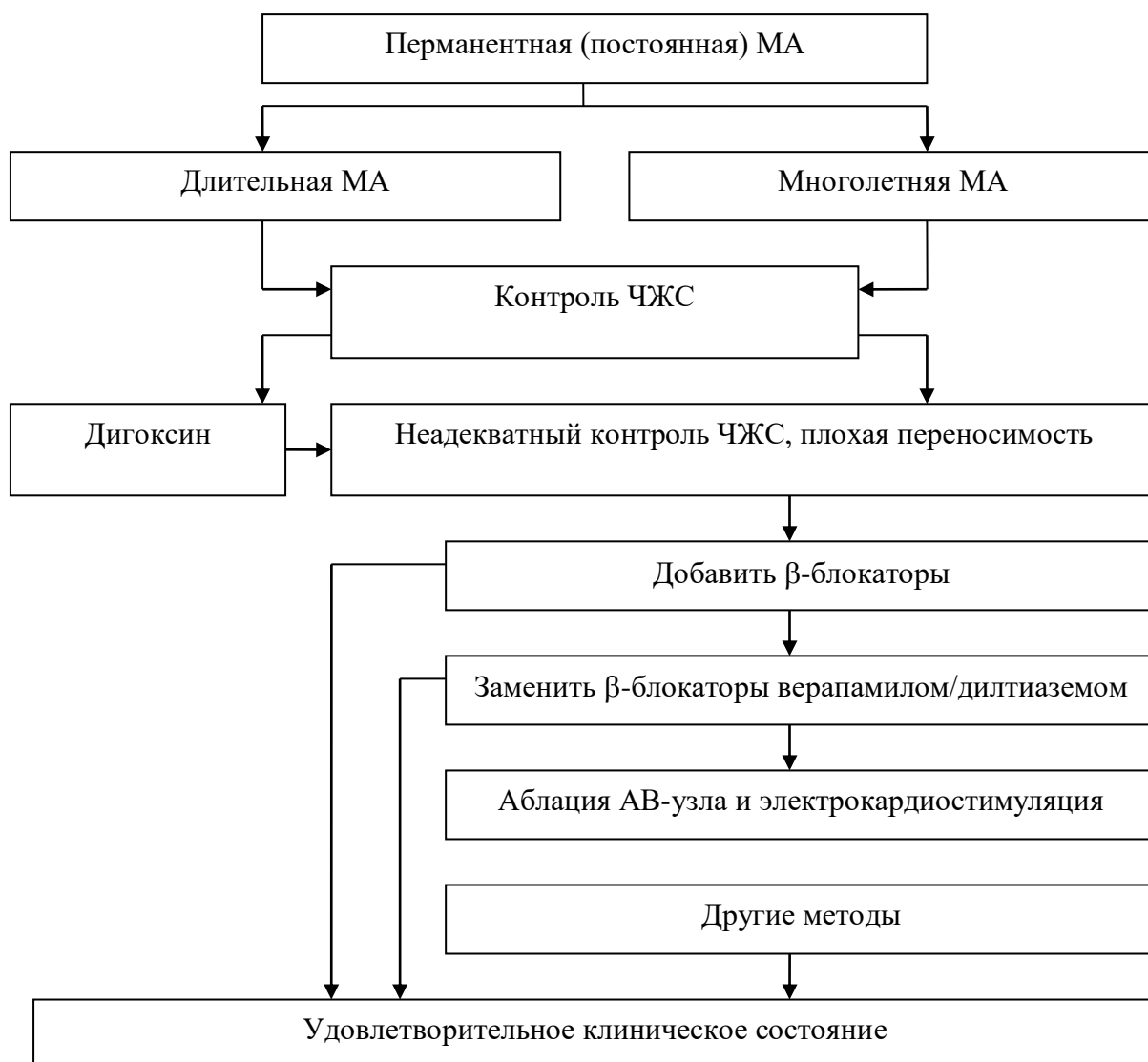


# Лекарственная антиаритмическая терапия, направленная на сохранение синусового ритма при рецидивирующей или персистирующей МА



Примечание. Лекарства перечислены в алфавитном порядке, а не в порядке предпочтительного назначения.  
 \* при МА, обусловленной адренергической стимуляцией, β-адреноблокаторы или соталол являются препаратами выбора.  
 \*\* при неэффективности лекарственной антиаритмической терапии

## Лечение перманентной (постоянной) МА



## 8. Трепетание предсердий

ЭКГ-признаки трепетания предсердий:

- отсутствуют синусовые волны Р;
- мономорфные волны трепетания F возникают в правильном ритме и имеют одинаковую высоту, ширину и форму;
- при трепетании предсердий I типа — частота волн трепетания — <340 в минуту, при трепетании предсердий II типа — >340 в минуту;
- волны F имеют форму непрерывной волнообразной кривой с отсутствием изоэлектрических интервалов, "пилообразную форму" в отведениях II, III, aVF, VrV2;



- АВ-блокада может быть:
- постоянной — 2F:IQRS или 3F:1QRS ит.д., вследствие чего комплексы QRS располагаются на одинаковом расстоянии;
- изменяющейся — все комплексы QRS будут на разном расстоянии;
- интервал ST и волна Т деформированы наложениями волн F;
- комплексы QRS могут быть нормальными и расширенными при синдроме ВПУ, полных блокадах ножек пучка Гиса.

### **Лечение трепетания предсердий согласно классификации «Сицилианский гамбит»**

<b>Показатель</b>	<b>Тип I</b>	<b>Тип II</b>
Частота F, в минуту	240-338	340-433
Предсердная стимуляция	Вызывает аритмию	Не вызывает аритмию
Механизм аритмии	Натрийзависимое re-entry с длинным возбудимым участком (гепом)	Натрийзависимое re-entry с (очень) коротким возбудимым участком (гепом)
Уязвимый параметр	Проводимость, возбудимость (подавление)	Рефрактерный период (удлинение)
Мишень	Ионные натриевые каналы	Ионные калиевые каналы
Лекарства	Блокаторы натриевых каналов (кроме 1С-класса)	Блокаторы калиевых каналов (амиодарон, соталол)

### **ВОПРОСЫ для самоконтроля.**

1. Потенциалом покоя называют:

А – разность потенциалов между клеткой и внеклеточной средой во время систолы;

Б – разность потенциалов между клеткой и внеклеточной средой во время диастолы;

В – разность потенциалов между двумя соседними клетками.

2. Потенциалом действия называют:

А – быструю деполяризацию клеточной мембраны;

Б – деполяризацию и последующую реполяризацию клеточной мембраны;

- В – деполяризацию в клетках проводящей системы сердца;
- Г – деполяризацию рабочего миокарда предсердий или желудочков.

3. Возникновению аритмий по типу повторного входа импульса способствуют:
- А – замедление скорости проведения импульсов;
  - Б – возникновение блокад проведения импульсов;
  - В – неоднородность миокарда по продолжительности рефрактерных периодов;
  - Г – все перечисленное;
  - Д – правильного ответа нет.
4. Продолжительность ПД и рефрактерный период в миокарде предсердий и желудочков в наибольшей степени увеличивает:
- А – хинидин
  - Б – этмозин
  - В – этализин
  - Г – кордарон
  - Д – верапамил.
5. Лечение желудочковой экстрасистолии показано:
- А – всем больным с частыми, парными или групповыми экстрасистолами;
  - Б – если экстрасистолия вызывает нарушения гемодинамики, сопровождающиеся клиническими симптомами;
  - В – при выраженной субъективной непереносимости ощущения перебоев.
6. Повышенная вероятность возникновения тромбоэмболий после восстановления синусового ритма при постоянной форме мерцательной аритмии имеется у больных:
- А – митральным пороком сердца;
  - Б – тромбоэмболиями в анамнезе;
  - В – гипертрофической кардиомиопатией;
  - Г – дилатационной кардиомиопатией;
  - Д – при всех перечисленных состояниях.
7. Наиболее эффективным препаратом для сохранения синусового ритма после ЭИТ у больных с постоянной формой мерцательной аритмией является:
- А – хинидин;
  - Б – верапамил;
  - В – кордарон;
  - Г –  $\beta$ -блокаторы.

8. Для купирования приступа желудочковой тахикардии в первую очередь, как правило, применяют:
- А – обзидан;
  - Б – новокаинамид;
  - В – лидокаин;
  - Г – кордарон;
  - Д – этацин.
9. Для устранения приступа желудочковой тахикардии типа «пируэт» у больных с приобретенным удлинением интервала QT используют:
- А – новокаинамид;
  - Б – сернокислую магнезию;
  - В – изадрин;
  - Г – ЭКС с частотой 90-100 в минуту.
10. Препаратом выбора для предупреждения приступов желудочковой тахикардии, возникающих во время физической нагрузки, является:
- А – хинидин;
  - Б –  $\beta$ -блокаторы;
  - В – кордарон;
  - Г – сердечные гликозиды.

#### **ОТВЕТЫ:**

1 — Б; 2 — Б; 3 — Г; 4 — Г; 5 — В, Б; 6 — Д; 7 — В; 8 — В; 9 — Б, В, Г; 10 — Б.

# Дифференциальный диагноз при боли в животе

## 1. Актуальность темы

*Боль в животе – симптом широко распространенный, свойственен многим заболеваниям. По происхождению боли можно подразделить на три типа:*

- 1) истинная, возникающая при поражениях органов брюшной полости, висцеральной брюшины и забрюшинных структур;*
- 2) соматическая, обусловленная поражением париетальной брюшины, брыжейки, стенки живота;*
- 3) отраженная (рефлекторная) связанная с вовлечением в патологический процесс нервосегментов на уровне TVI- TXII-LI.*

## 2. Цель занятия и его учебно-целевые задачи

**Цель:** на основании знания этиологии, патогенеза, классификации, клиники, данных лабораторного и инструментального исследований принципов лечения, студент должен научиться диагностировать заболевания, сформулировать развернутый диагноз и уметь назначить индивидуальное комплексное этиопатогенетическое лечение больному при заболеваниях, которые сопровождаются болями в животе, наметить программу ранней реабилитации.

### **Учебно-целевые задачи**

Студент должен:

1. На основании жалоб, анамнеза и физикального обследования уметь заподозрить у больного наличие острого живота, вести дифференциальный диагноз заболеваний, формы заболевания с максимальным выявлением этиологического фактора.
2. Уметь составить программу лабораторного, иммунологического, рентгенологического и инструментального обследования больного для подтверждения диагноза.
3. Уметь провести детализацию диагноза (форма, наличие осложнений, степень тяжести, фаза течения) путем тщательного анализа данных обследования больного и динамического наблюдения за течением болезни.
4. Уметь провести дифференциальный диагноз при боли в животе.
5. Уметь сформулировать развернутый клинический диагноз.
6. Уметь назначить адекватную индивидуализированную терапию.
7. Уметь сформулировать прогноз больного.
8. Уметь определить меры вторичной профилактики.

## III. Базисные знания

Для изучения данной темы необходимо восстановить следующие знания: Из курса пропедевтики внутренних болезней – методы физикального исследования органов пищеварительной системы; семиотику заболеваний органов пищеварительной системы.

Инструментальные методы исследования (лапароскопии, лапароцентез, УЗИ-диагностики, биопсии, обзорная рентгенография, интерпретация данных рентгеноконтрастного исследования пищеварительного тракта (с бариевой смесью, двойное контрастирование, рентгенологические исследования сосудов, протоков), сканограмм, томограмм (компьютерная томография) органов брюшной полости); лабораторные методы исследования (клинических, биохимических, иммунологических анализов крови; клинических анализов мочи, исследование желчи; копрологического исследования); функциональных исследований – желудочной секреции, дуоденального зондирования.

Из курса фармакологии – основные группы препаратов применяемых при заболеваниях органов пищеварительной системы.

#### **IV. Блок информации для изучения темы**

##### **1. Острый аппендицит**

Острые боли чаще всего вечером, ночью или в ранние утренние часы. Вначале боли локализуются в эпигастральной области или имеют блуждающий характер, редко бывают интенсивными. Через 2–4 ч, постепенно усиливаясь, перемещаются в правую подвздошную область. В первые часы может быть рвота, более характерна тошнота. В день заболевания нет стула. При ретроцекальном или тазовом расположении отростка может быть кашицеобразный или жидкий стул. Температура тела повышается. Язык влажный, густо обложен. При пальпации – локальное напряжение мышц в правой подвздошной области, положительные симптомы Щеткина-Блюмберга, Ситковского, Ровсинга.

В крови: лейкоцитоз с нейтрофильным сдвигом.

##### **2. Острая боль из-за заболеваний желудка и 12-перстной кишки**

###### **2.1. Острый эрозивный гастрит**

Преобладает ощущение разлитого давления в области желудка. Усиливается после приема пищи. После рвоты – облегчение. Иногда – рвота с кровью из-за наличия эрозий. При пальпации – умеренная болезненность в подложечной области.

Диагностика – анализ крови и консультация хирурга. Эндоскопическое исследование и рентгеноскопия желудочно-кишечного тракта с бариевой взвесью. При эндоскопии – утолщение и гиперемия слизистой с эрозивным поражением на вершине складок. При рентгеноскопии – большое количество слизи натошак, утолщение складок, обратная перистальтика с длительным спазмом в области привратника.

## **2.2. Язвенная болезнь и перфорация язвы**

При выраженном обострении – боли высокой интенсивности. Локализация их определяется местоположением язвы. При пальпации – боль наиболее выражена слева при язве желудка, справа от срединной линии – при язве 12-перстной кишки. Характерна четко очерченная, локальная болезненность. Защитное напряжение мышц.

При прободении язвы – резкая боль в эпигастральной области. Сначала локализуется в верхних отделах живота, при прободении язвы 12-перстной кишки – больше справа от срединной линии, затем распространяется по всей правой половине живота, захватывая правую подвздошную область, и далее – по всему животу. Возможна иррадиация болей в плечи и правую лопатку. Рвота не характерна.

Внешний вид больного: лежит на спине или на боку с подтянутыми к животу ногами, охватывает руками живот. Лицо – осунувшееся, бледное, покрыто холодным потом. АД снижено, пульс урежается до 50–60 уд/мин. Язык в первые часы – чист и влажен. Живот в дыхании не участвует, мышцы живота доскообразно напряжены, что менее выражено при перфорации язвы 12-перстной кишки.

Характерным симптомом является исчезновение печеночной тупости из-за наличия свободного газа в брюшной полости.

При прикрытом прободении гастродуоденальной язвы – после возникновения характерной клинической картины боли прекращаются, резкое напряжение мышц сменяется умеренным, остается локальная болезненность в эпигастральной области. Симптомы раздражения брюшины могут быть не выражены, но печеночная тупость не определяется. Общее состояние улучшается.

Диагностика – в первые часы количество лейкоцитов может быть нормальным. Рентгенологически выявляется свободный газ в брюшной полости (при положении на спине – в верхнем отделе передней брюшной стенки, в положении стоя – под куполом диафрагмы). Экстренная фиброгастродуоденоскопия.

## **2.3. Острая флегмона желудка**

Характеризуется внезапно возникшими болями в эпигастральной области с иррадиацией в спину, тошнотой, редкой рвотой. Больной беспокоен, занимает вынужденное положение на спине. Язык обложен, сухой. Живот втянут, ограниченно участвует в дыхании, напряжен в эпигастральной области. Печеночная тупость сохранена, иногда отмечается притупление в отлогих частях живота. Перистальтика сохранена. Лихорадка, тахикардия. Характерен высокий лейкоцитоз.

Диагностика – рентгенологические исследования, фиброгастроскопия.

#### **2.4. Заворот желудка**

Сильные боли в эпигастральной области, чувство распирания, возникают внезапно после подъема больших тяжестей или после длительного голодания и последующей обильной еды. Больной крайне беспокоен, кричит от болей, мечется в постели. Язык сухой, несмотря на обильное слюнотечение. Рвоты нет. Живот баллонообразно вздут в эпигастральной области, мягкий, перистальтика не выслушивается. Пульс частый, слабого наполнения, артериальное давление снижено, температура тела нормальная.

Диагностика – рентгенологические исследования с глотком бария.

#### **2.5. Дуоденостаз**

Острые боли связаны с внезапным повышением внутриполостного давления в просвете 12-перстной кишки из-за ущемления конечного отрезка ее горизонтальной части вместе с мезентериальными сосудами дуоденоюнональной связкой Трейтца.

Встречается у худых лиц с висцероптозом и характеризуется острейшими «морфинными» болями в правом подреберье и эпигастрии, иногда рвотой. Больной стремится занять положение вниз головой. Иногда – сосудистый шум в подложечной области.

Нередко дуоденостаз сочетается с дискинезиями желчевыводящих путей. Менее остро – при дуоденитах, язвах 12-перстной кишки.

Диагностика – рентгенологические исследования, фибродуоденоскопия.

#### **2.6. Дивертикул 12-перстной кишки**

Схваткообразные боли обусловлены возникновением спазмов, чаще – на фоне дивертикулита.

Диагностика – рентгенологические исследования.

#### **2.7. Болезнь Менетрие**

Острые боли возникают иногда при пролапсе слизистой желудка в 12-перстную кишку. Связаны с частичным ущемлением слизистой оболочки. Кроме резко выраженной гипертрофии слизистой желудка и тонкого кишечника встречаются признаки тетании, возможны отеки, асцит, в плевральных полостях выявляется жидкость. В крови: типичны гипокальциемия, гипопроteinемия, гипоальбуминемия. Изменения в моче отсутствуют.

#### **2.8. Рак желудка**

Острые боли обусловлены прободением злокачественной опухоли.

Клиническая картина имеет много общего с клиникой перфорации язвы. Болеют, как правило, лица старше 50 лет. Начало заболевания не столь бурное, как при язвенной перфорации. В анамнезе – похудание, снижение аппетита, в последние месяцы – слабость. При пальпации – обнаруживается опухоль.

Диагностика: при лапароскопии выявляется опухоль с перфорацией и поступлением желудочного содержимого в брюшную полость.

3. Острая боль в животе из-за болезней печени и желчевыводящих путей

### **3.1. Острый холецистит и обострение хронического**

У большинства в основе развития лежит желчнокаменная болезнь. Провоцирующий фактор – острая и жирная пища, принятая в чрезмерном количестве.

Начинается внезапно. Ведущий симптом – сильная, постоянная, нарастающая боль в правом подреберье с иррадиацией в правую подключичную область, плечо, лопатку или поясницу, иногда в область сердца.

Тошнота, повторная рвота, не приносящая облегчения, повышение температуры с первых часов заболевания.

Болезненность при пальпации в правом подреберье, в эпигастральной области. Возможны напряжение брюшных мышц и симптом Щеткина-Блюмберга.

Специфические симптомы: Ортнера – боль при поколачивании ребром ладони по правой реберной дуге, Кера – усиление боли при глубоком вдохе при пальпации, Морфи – произвольная задержка дыхания на вдохе при давлении на область правого подреберья, Георгиевского-Мюсси – болезненность при пальпации между головками грудино-ключично-сосцевидной мышцы. При обострении хронического холецистита эти симптомы представлены в меньшей степени.

Диагностика: высокий лейкоцитоз со сдвигом лейкоцитарной формулы влево, увеличение СОЭ, повышение уровня АЛТ, альдолазы, щелочной фосфатазы. Проводят холангиопанкреатографию, лапароскопию.

### **3.2. Желчнокаменная болезнь, печеночная колика, перфорация желчного пузыря**

В течение нескольких минут возникают нестерпимые боли в правом подреберье с иррадиацией в правое плечо и руку. Сопровождаются тошнотой и рвотой желчью. Обострению способствует нарушение диетического режима. Приступы проявляются преимущественно в ночное время.

В первые минуты болезненности в правом подреберье может не быть. При воспалительном процессе – лихорадка, озноб, напряжение брюшных мышц. При закупорке камнем пузыря или общего желчного протока – прощупывается желчный пузырь плотной эластической консистенции, возникает механическая желтуха различной интенсивности. Перфорация желчного пузыря является результатом некроза желчного пузыря на почве расстройства кровообращения и тромбоза ветвей пузырной артерии. Реже – в результате пролежня стенки пузыря желчным камнем.



Клиника: молниеносное развитие разлитого (желчного) перитонита. Резчайшие боли в животе, повторная рвота, коллапс, доскообразный живот, положительный симптом Щеткина-Блюмберга. Менее грозная картина при прободении желчного пузыря, когда зона перфорации ограничена воспалительными инфильтратами.

Диагностика – холангиопанкреатография, лапароскопия, УЗИ.

### ***3.3. Дискинезия желчевыводящих путей (по гипертоническому типу)***

Может сопровождаться интенсивными болями по типу печеночной колики. Боли связаны с диетическими погрешностями, психоэмоциональным напряжением. Чаще у женщин. Нередко выявляют и симптомы дискинезии кишечника. Боли сопровождаются умеренной тошнотой. Рвота редко. Характерна типичная иррадиация болей, местная симптоматика или минимальна, или отсутствует. При длительных спазмах бывает небольшая желтушность склер, иногда удается прощупать дно безболезненного желчного пузыря. Важен четкий эффект от введения спазмолитиков.

Изменения со стороны крови отсутствуют.

Диагностика – пятифракционное дуоденальное зондирование, холецистография, фибродуоденоскопия.

### ***3.4. Первично-склерозирующий папиллит фатерова сосочка (синдром Вестфалья-Бернхарда)***

Триада симптомов: печеночные колики, лихорадочное состояние, интермиттирующая желтуха. Симптоматика соответствует картине закупорки камнем общего желчного протока.

Диагностика – холецистография, ретроградная холедохопанкреатография.

### ***3.5. Изолированный стеноз печеночного протока (синдром Мирицци)***

Острые боли схожи с болями, которые наблюдаются при синдроме Вестфалья-Бернхарда. Причины стеноза: спазмы, воспалительные процессы, камни, опухоли.

Диагностика – та же. Диагноз устанавливается при холедохографии, на операции.

### ***3.6. Синдром сращения желчного пузыря с толстой кишкой (синдром Вербрайка)***

Острые боли в правом подреберье и эпигастрии носят рецидивирующий характер. Чаще – днем и уменьшаются в положении лежа. При давлении в области реберной дуги справа, особенно в вертикальном положении больного, определяется болезненность. Сопутствующие симптомы – хроническая диспепсия, метеоризм, тошнота.

Диагностика – одновременное проведение холецистографии и ирригоскопии.

### **3.7. Набухание печени с напряжением глиссоновой капсулы**

Острые боли в животе. Прежде всего надо иметь в виду остро возникший застой в печени при эмболиях ветвей легочной артерии. Кроме болей в правом подреберье отмечаются цианоз, одышка, набухание шейных вен. Печень не особенно плотна, болезненна. Наблюдается печеночная пульсация.

Увеличение печени воспалительного характера (гепатиты, холангиты, абсцессы) может сопровождаться значительными болями.

На ЭКГ ( в случае эмболии легочной артерии) картина острой перегрузки правого желудочка. Для воспалительных поражений паренхимы печени характерна гиперферментемия. Ультразвуковое исследование помогает поставить диагноз абсцесса печени.

### **3.8. Первичный рак печени**

Может сопровождаться очень интенсивными болями на ограниченных участках, где пальпаторно - обнаруживают особо плотные узлы. Одним из осложнений первичного рака печени может быть прорыв опухолевых узлов с развитием желчного перитонита (при холангиомах) или кровотечение (при гепатомах) с соответствующей клинической картиной.

## **4. Острая боль в животе, связанная с заболеваниями поджелудочной железы**

### **4.1. Острый панкреатит**

Заболевание возникает вследствие приема обильной и тяжело перевариваемой пищи. Характеризуется болью с локализацией в эпигастральной области, многократной рвотой дуоденальным содержимым, метеоризмом. Болевой синдром трудно выявляется лишь при панкреатогенном шоке, делириозном синдроме или панкреатогенной коме. У 1/2 боли кроме эпигастрия локализуются в левом подреберье, в правом – реже. У 2/3 боли иррадиируют в спину, реже – в плечевой пояс, за грудину, в область сердца. Интенсивность болей зависит от тяжести заболевания. В большинстве – боли очень сильные, нестерпимые, иногда сопровождаются коллапсом.

Характерный симптом – болезненность в эпигастральной области и левом подреберье. Может выявляться напряжение брюшной стенки. Живот редко бывает доскообразным, в основном – эластичен. Часто наблюдается симптом Щеткина-Блюмберга и ослабление перистальтических шумов.

Патогномоничен симптом Мейо-Робсона, наблюдающийся у 1/2 больных: болезненность в левом реберно-позвоночном углу при надавливании. Симптом Воскресенского – исчезновение пульсации брюшной аорты в надчревной области наблюдается у 1/3.

При перкуссии возможно выявление свободной жидкости в брюшной полости.

Панкреатогенная токсемия характеризуется изменениями кожи (бледность, желтушность, цианоз, «мраморность», сосудистые пятна). Выявляются резкая сухость языка, выраженная тахикардия и падение АД.

Диагностика: типично повышение активности амилазы крови, но при панкреонекрозе ее уровень бывает нормальным и даже сниженным. Увеличение амилалитической активности в моче наиболее выражено на 2-е сутки болезни. В неясных случаях проводятся лапароскопия и селективная целиакография.

#### **4.2. Хронический болевой рецидивирующий панкреатит**

Обострения могут протекать с клинической картиной острого панкреатита, однако при этом менее выражена или отсутствует панкреатогенная токсемия. Могут выявляться симптомы недостаточности панкреатических ферментов: похудание, периодическая диарея, снижение аппетита. Стул обычно обильный, глинистого характера.

Диагностика: исследование копрограммы позволяет выявить стеаторею, амилорею, креаторею. Необходимо определять активность панкреатических ферментов в крови и моче.

#### **4.3. Панкреатико-каменная болезнь**

Особенно резкие боли рецидивирующего характера обусловлены наличием препятствий (организованная слизь, иногда конкременты) в панкреатическом протоке.

Диагностика: часто повышается активность амилазы крови, ретроградная панкреатография при фибродуоденоскопии позволяет выявить конкременты в протоке железы.

#### **4.4. Рак поджелудочной железы**

Острые боли в животе бывают редко, чаще это длительные тупого характера боли в поджелудочной области или левом подреберье, что зависит от локализации рака. В ряде случаев сдавливание опухолевыми узлами панкреатических протоков может вызывать клинику хронического панкреатита. Боли сопровождаются потерей массы. Это является ранним симптомом опухоли. В ряде случаев изменение характера стула (объемный, жирный) свидетельствует о недостатке панкреатических ферментов. У некоторых ранним симптомом заболевания могут быть упорные, рецидивирующие тромбофлебиты. Желтуха характерна для рака головки поджелудочной железы.

Диагностика: анемия отмечается у 1/3. Нарушения углеводного обмена чаще выявляются при локализации опухоли в теле и хвосте, а гипербилирубинемия – при раке головки поджелудочной железы. Проводятся также дуоденография в условиях гипотонии, УЗИ, ангиография, ретроградная панкреатография.

## **5. Острые боли в животе из-за заболеваний кишечника**

Особенности зависят от того, какой отдел кишечника вовлечен в патологический процесс.

### **5.1. Кишечная колика при остром энтероколите**

Предшествуют тошнота, рвота, выраженное урчание в животе. Затем – острые схваткообразные боли в животе без четкой локализации, иногда более выраженные в области пупка, и вздутие живота.

Боли сопровождаются вегетативными проявлениями: сердцебиением, потливостью, резкой слабостью, дрожью во всем теле. Возможны симптомы сосудистой недостаточности.

Живот обычно вздут, мягкий при пальпации, в слепой кишке выявляется шум плеска.

Диарея предшествует коликам. Стул объемный. В зависимости от преобладающего поражения тонкого или толстого кишечника в нем отмечаются соответственно явления диспепсии или примесь слизи и крови.

Диагностика: при энтерите копрограмма выявляет стеаторею, креаторею, амилорею. При колите – слизь, лейкоциты и эритроциты.

### **5.2. Перфорация кишки**

Клиника во многом определяется ее локализацией. Острая боль в правом подреберье, сходная с болью при остром холецистите, встречается при перфорации в области печеночного изгиба ободочной кишки. Чаще она встречается как осложнение злокачественной опухоли у лиц пожилого и старческого возраста. Перфорация нередко становится прикрытой. После стихания острых болей в правом подреберье остаются умеренное напряжение мышц и симптомы раздражения брюшины. Повышается температура тела.

Подобная картина иногда наблюдается при локализации опухолевого процесса и в сигмовидной кишке. Возможно развитие межкишечного абсцесса с выраженной общей интоксикацией, профузными потами, лихорадкой.

Множественные перфорации толстой кишки могут отмечаться при неспецифическом язвенном колите с тяжелым течением. Из-за тяжелого общего состояния больного местные признаки перитонита либо отсутствуют, либо бывают неотчетливыми.

Диагностика – характерен выраженный лейкоцитоз с нейтрофильным сдвигом. На обзорном снимке в брюшной полости виден свободный газ.

### **5.3. Кишечная непроходимость**

Частота составляет 1/10 среди других форм «острого живота».

В анамнезе могут быть воспалительные заболевания органов брюшной полости, оперативные вмешательства, указания на открытые и закрытые травмы живота. Чаще непроходимость возникает у лиц среднего и пожилого возраста. Болезнь начинается внезапно: появляются боли в животе, задержка стула и газов, рвота.

Обычно боль возникает неожиданно, носит приступообразный характер, но при странгуляционной непроходимости в связи с ущемлением брыжейки вместе с сосудами и нервами боль может быть постоянной, временами резко усиливаясь. У некоторых больных может быть стул, газы отходят в связи с опорожнением кишечника ниже места препятствия.

Рвота – постоянный симптом. При этом чем выше непроходимость, тем более выражена рвота.

Кроме рвоты бывают тошнота, отрыжка, икота. Больные лежат на боку или на спине со страдальческим выражением лица, черты которого заострены. Температура сначала нормальная. Язык в первое время не изменен, но вскоре становится сухим, покрытым коричневатым налетом. Живот вздут, часто асимметричен. Видна перистальтика кишечника. Живот безболезненный (до развития перитонита). Может определяться шум плеска. Кишечные шумы ослаблены. При ректальном исследовании выявляется раздутая пустая ампула прямой кишки («симптом Обуховской больницы»). Часто развивается олигурия.

Диагностика – характерны эритроцитоз, повышение показателя гематокрита. Рентгенологически выявляются множественные участки просветления в кишечнике с горизонтальными уровнями жидкости (чаши Клойбера).

#### **5.4. Ущемленная грыжа передней брюшной стенки**

Занимает 4 место среди причин «острого живота» (после острых аппендицита, холецистита и панкреатита).

Характерна резкая внезапная боль, часто после физической нагрузки. Вначале она появляется в области грыжи, а затем распространяется по всему животу.

Важно учитывать невосприимчивость грыжи, которая ранее вправлялась, напряжение и болезненность грыжевого выпячивания, отсутствие передачи кашлевого толчка. Иногда наблюдается рвота, которая вначале имеет рефлексорный характер. При ущемлении кишечника позднее развиваются явления кишечной непроходимости.

Диагностика – обязательна консультация хирурга.

#### **5.5. Рак и саркома кишечника**

Начальными симптомами могут быть острые схваткообразные боли с так называемыми малыми симптомами нарушения кишечной проходимости (скоропроходящее вздутие живота). Локализация в тонкой кишке встречается чаще всего при саркомах желудочно-кишечного тракта. Важно помнить о преобладании саркомы у мужчин молодого возраста. Иногда бывает чередование запоров и поносов. Часто удается прощупать быстро растущую опухоль с крупными очагами размягчения.

Диагностика – рентгенологически выявляются дефект наполнения, изменения просвета кишки. В сомнительных случаях проводится пробная лапаротомия.

### **5.6. Болезнь Крона**

(терминальный илеит, гранулематозный илеит) возникает главным образом у лиц моложе 40 лет. В подавляющем большинстве случаев процесс локализуется в терминальном отделе подвздошной кишки. В фазе обострения возникают боли типа аппендикулярной колики в правой подвздошной области. Иногда они иррадиируют в поясницу: имеется локальная болезненность в области слепой кишки, где можно пальпировать болезненный инфильтрат. Симптомы раздражения брюшины слабо выражены или отсутствуют. Часто в анамнезе есть указания на подобные приступы в прошлом.

Иногда возникает понос с примесью крови. Нередко бывает длительная лихорадка. Возможно истощение. Характерно образование свищей.

Диагностика – при острых болях обязательна консультация хирурга. Со стороны крови выявляются гипохромная анемия, умеренный лейкоцитоз, увеличение СОЭ до 30–40 мм/ч. Рентгенологически находят сужение просвета кишечника (особенно в терминальных отделах тонкой кишки). Возможна неровность контуров, при колоноскопии – гранулематозно-язвенное поражение с сужением просвета. При биопсии стенки кишки обнаруживают неспецифическое воспаление с гигантоклеточными гранулемами, фибриновые некрозы сосудистой стенки и эозинофилию во всех слоях стенки и регионарных лимфоузлах.

### **5.7. Неспецифический язвенный колит**

Заболевают чаще лица в возрасте 20–40 лет. Болезнь имеет некоторое сходство по локализации и симптоматологии с болезнью Крона. В отличие от последней неспецифический язвенный колит представляет собой болезнь слизистой оболочки. Кроме того, всегда поражается прямая кишка.

Характерные признаки: кишечное кровотечение, обычно в сочетании с поносом (толстокишечного типа), коликообразная боль, урчание в животе. При пальпации определяется боль по ходу спазмированной толстой кишки, имеющей форму цилиндрического тяжа, течение рецидивирующее. Возможны и внекишечные проявления: анемия, артриты, анкилозирующий спондилит, кожные изменения (узловатая эритема), гепатиты, поражения глаз (конъюнктивиты, ирит).

Диагностика – в анализе крови выявляют гипохромную анемию, выраженный лейкоцитоз со сдвигом формулы влево, повышенную СОЭ, диспротеинемию. Ирригоскопическое исследование показывает исчезновение гаустрации, сужение просвета кишки. Язвы могут давать картину ниши, часто обнаруживают псевдополипоз.

Для диагностики наиболее важны ректоскопия, колоноскопия (проводить с большой осторожностью!): слизистая ярко-красная, кровоточащая, как губка, при минимальном контакте.

Обнаруживаются плоские с грязным гнойно-фибринозным налетом язвы: псевдополипы, сглаженность складок. В биоптате – деструктивно-некротический процесс, уменьшение числа крипт, обильная клеточная инфильтрация собственного слоя слизистой оболочки.

#### **5.8. Синдром Огилви (ложная непроходимость толстого кишечника)**

Паранеопластический синдром, связанный с нарушением симпатической иннервации при метастазировании опухоли в области ганглиев. Встречается он чаще у мужчин пожилого возраста, характеризуется тяжелыми желудочными коликами с задержкой стула, метеоризмом. Рвота отсутствует. Развивается истощение.

Диагностика – при ирригоскопии выявляется нормальное прохождение контрастной массы через кишечник или атоническое расширение кишечника без задержки бариевой взвеси и деформации контуров слизистой.

#### **5.9. Синдром Пайра (острый застой каловых масс)**

Характерны острые боли при быстро возникающем застое газа и каловых масс в области селезеночного угла ободочной кишки. Боли локализуются в левом верхнем квадранте живота, сопровождаются ощущением переполнения кишечника. Часто одновременно возникают давящие или жгучие боли в области сердца, одышка, сердцебиение. При синдроме Пайра боли могут иррадиировать в левую руку и межлопаточное пространство, их возникновению способствуют эмоциональный стресс, обильный прием пищи, метеоризм, горизонтальное положение тела.

#### **5.10. Печеночно-диафрагмальная интерпозиция (синдром Килайдити)**

Значительно чаще встречается у мужчин. Причиной заболевания могут быть врожденные аномалии в области больших печеночных связок, аномалии диафрагмы (релаксация, паралич при поражении диафрагмального нерва, тяжелые травмы), расстройства движений диафрагмы, выраженный метеоризм, синдром мегаколон, аэрофагия, тяжелая интоксикация. Возникает интерпозиция правого изгиба толстой кишки (иногда – поперечно-ободочной, восходящей кишки, реже – желудка и тонкой кишки) между диафрагмой и печенью. Перемещение может быть постоянным и временным.

Боли в правом подреберье и эпигастрии возникают чаще в лежачем положении, иррадиируют в спину и плечевой пояс, сопровождаются вздутием живота, рвотой, реже – поносом. Могут возникать также боли, напоминающие стенокардию. При объективном исследовании выявляется тимпанит над областью печеночной тупости (необходим дифференциальный диагноз с перфорацией!).

Диагностика – при рентгенологическом исследовании определяют более или менее значительное скопление газа между правым куполом диафрагмы и тенью печени.

## **6. Острая боль в животе из-за первично-рецидивирующего воспаления брюшины**

### **6.1. Периодическая болезнь**

Периодический перитонит (синдром Сигала-Каттона-Маму) – семейно-наследственное заболевание, которое чаще встречается у мужчин определенных этнических групп (евреи, армяне) и характеризуется триадой симптомов: пароксизмальные, лихорадочные состояния (иногда малярийного типа); пароксизмальные висцеральные болевые кризы (часто – с перитонеальными явлениями); пароксизмальные артралгии или артриты с умеренно выраженной интенсивностью и летучестью болей. Могут наблюдаться также рецидивирующий полисерозит, рецидивирующая неспецифическая эритема, иногда – гепатоспленомегалия.

Течение периодического перитонита относительно доброкачественное, приступы могут длительное время (десятилетиями) не повторяться, однако возможно развитие амилоидоза почек.

Диагностика – при обострении заболевания отмечается лейкоцитоз. В моче выявляют альбуминурию, эритроцитурию, цилиндрурию.

### **6.2. Идиопатический перитонит**

Составляет 1/10 всех перитонитов. Заболевание встречается в любом возрасте, однако чаще болеют дети, среди них преобладают девочки. Идиопатический перитонит может сочетаться с респираторной инфекцией, пневмонией, иногда осложняется циррозом с хроническим асцитом.

Характерны жалобы на сильные боли по всему животу, повышение температуры, иногда бывает понос. Живот плохо участвует в акте дыхания, напряжен, положительный симптом Щеткина-Блюмберга.

Диагностика – отмечается высокий лейкоцитоз со сдвигом влево. При рентгеноскопии – признаки динамической кишечной непроходимости. Проводится лапароцентез с исследованием жидкости.

## **7. Острая боль в животе из-за одновременного поражения нескольких органов желудочно-кишечного тракта**

### **7.1. Открытые и закрытые травмы живота**

При этих травмах боль в животе различной локализации, интенсивности и иррадиации является основной жалобой пострадавших. Иногда боль в области травмы отсутствует или незначительна, а боль в зоне характерной иррадиации сильная. Так, при разрыве селезенки в области левого подреберья боли могут быть незначительными и носить характер



распираания, а сильные иррадиирующие боли локализуются в левом плече и ключице.

Кроме болей в симптомокомплекс жалоб, характерных для повреждения органов брюшной полости, входят тошнота, рвота, задержка стула и газов, нарушение мочеиспускания, гематурия, тенезмы, выделение крови из прямой кишки, а также жалобы, характерные для шока и кровопотери (резкая слабость, головокружение, холодный пот, нарушение зрения, периодически потеря сознания).

Диагностика – необходима срочная консультация хирурга.

### **7.2. Дивертикулит**

Может вызывать рецидивирующие коликообразные боли в животе у лиц пожилого и старческого возраста. Дивертикулы встречаются во всех отделах желудочно-кишечного тракта. Локализация болей зависит от локализации процесса. При дивертикулите 12-перстной кишки клиническая картина напоминает приступ печеночной колики, при дивертикулите прямой и сигмовидной кишок боли локализуются в левом, а при дивертикулите правой половины толстой кишки – в правом подреберье или подвздошной области. В начале обострения чаще бывает запор, который сменяется поносом. При прогрессировании процесса могут развиваться явления частичной или полной кишечной непроходимости, с перфорацией кишки, кишечными кровотечениями. При пальпации можно обнаружить уплотнение в месте поражения, болезненность и напряжение мышц брюшной стенки.

Диагностика – ирригоскопия выявляет округлые или овальные тени, расположенные рядом с кишкой и связанные с ней ножкой. При дивертикулитах просвет кишки может быть воронкообразно сужен, а сам дивертикул не заполняется контрастом из-за скопления экссудата в его просвете.

### **7.3. Кистозное поражение желудка и кишечника**

Острые боли возможны при пневмоцистозе кишечника – редко встречающейся патологии, связанной с кистозным поражением стенок желудка и кишечника. В кистах содержится газ.

Диагностика – при прорыве кист в свободную брюшную полость можно выявить рентгенологически свободный газ в брюшной полости. Определяются также характерные кисты по ходу кишечника.

## **8. Острая боль в животе из-за поражения сосудов**

Возникает при заболеваниях брюшной аорты и ее ветвей.

### **8.1. Абдоминальная ангина (синдром Ортнера II)**

Для абдоминальной ангины (брюшной жабы, синдрома Ортнера II) характерны приступообразные боли в животе, особенно в области пупка, сопровождающиеся рвотой, особенно после обильной еды. Кроме того, больных беспокоят запоры, чувство полноты в животе, метеоризм. Нередко

выслушиваются сосудистые шумы над брюшной аортой в месте отхождения мезентериальных артерий. Стенозирование сосудов чаще связано с атеросклеротическими поражениями, реже – с различными видами ангиитов (типа узелкового артериита), посттравматическими или врожденными изменениями.

Диагностика – при аортографии выявляется сужение артерий.

### **8.2. Тромбоз и эмболия мезентериальных сосудов**

Нередко представляют серьезную опасность для жизни больного.

Поражение верхней брыжеечной артерии начинается с внезапной схваткообразной боли с максимумом в правой половине живота и вокруг пупка. Вследствие нестерпимых болей больные кричат, не находят себе места, принимают коленно-локтевое положение. Кожные покровы их бледны, покрыты холодным потом. Характерны тахикардия, гипотония. Через несколько часов появляется жидкий стул с примесью слизи и крови. В первые часы живот вздут, пальпация его болезненна. Симптомы раздражения брюшины отсутствуют. Прогноз очень тяжелый: умирают 4/5 больных. При тромбоэмболии ствола нижней брыжеечной артерии боль локализуется в нижних отделах живота и малом тазу. Боль постоянная, могут быть рвота и жидкий стул со слизью и кровью. Пальпация нижней половины живота болезненна. Несколько меньше выражены явления болевого шока.

Диагностика – наиболее информативны ангиография и лапароскопия. При рентгеноскопии брюшной полости выявляются чаши Клойбера. Однако это уже поздний диагностический признак.

### **8.3. Расслаивающая аневризма брюшной аорты**

Острые боли часто отдают в поясницу. Боль сильная, не зависит от положения тела, резко усиливается при давлении гематомы на нервные стволы и сплетения. При высоком расположении гематомы боли иррадиируют вверх, чаще – в область сердца. Обращает внимание диссонанс между выраженностью болевого синдрома и местными проявлениями мышечной защиты. Прогрессируют симптомы коллапса. В подложечной области пальпируется пульсирующее образование.

Диагностика – наиболее информативно и безопасно ультразвуковое сканирование.

### **8.4. Портальная гипертензия**

Боли при повышении давления в портолиенальной системе наблюдаются в диасцитической стадии портального цирроза. Сильные острые боли с явлениями «острого живота» возникают при инфаркте селезенки. Они локализуются в левом подреберье, могут сопровождаться ограничением дыхательных экскурсий. Часто выслушивается периспленический шум трения.

### **8.5. Тромбоз почечных вен**

Проявляет себя болями типа почечной колики. Он может осложнять клиническую картину раковых поражений, амилоидоза почек. Быстро развивается картина нефротического синдрома.

Диагностика – в анализе мочи выявляются гематурия, протеинурия. Последняя постепенно нарастает.

## **9. Острая боль в животе из-за поражения нервной системы**

### **9.1. Поражение солнечного сплетения**

Солярит, плексалгия. Острые боли наблюдаются любого происхождения (инфекция, травма, опухоль). Боли имеют широкую иррадиацию, часто сопровождаются вегетативной симптоматикой (беспокойство, холодный пот, нарушение стула).

Диагностика – необходима консультация невропатолога.

### **9.2. Кишечная колика при нейросифилисе**

Сейчас встречается редко. Характерны резкие коликообразные боли (чаще – в верхней части живота), рвота. Другие симптомы специфического поражения нервной системы: зрачковый синдром Арджила Робертсона, отсутствие сухожильных коленных рефлексов.

Диагностика – реакция Вассермана в спинномозговой жидкости положительная.

## **10. Острая боль в животе из-за острого мезаденита**

### **10.1. Острый мезаденит при иерсиниозе**

Боль может быть как умеренной, так и весьма интенсивной, локализуется в околопупочной или правой подвздошной области. Одновременно возникают вздутие живота и лихорадка. Острая приступообразная боль продолжается около 2-3 часов, затем стихает. Часто бывает диарея. При перкуссии над правой подвздошной областью определяется притупление.

### **10.2. Синдром Виленского**

При неспецифическом воспалении брюшных лимфоузлов наблюдаются приступообразные рецидивирующие боли со рвотой, длящиеся несколько дней, выраженная болезненность в правой подвздошной области, в эпигастрии, реже – в левой подвздошной области.

Диагностика – выявляется лейкоцитоз с относительным лимфоцитозом.

## **11. Острая боль в животе из-за поражения мочевыводящей системы**

Чаще наблюдается при мочекаменной болезни, реже – при патологии собственно почек.

### **11.1. Почечная колика при мочекаменной болезни, острый гидронефроз**

Почечные колики при мочекаменной болезни или мочекишлом диатезе могут локализоваться в животе при наличии камня мочеточника. Боли иррадиируют вниз, в половые органы, сопровождаются дизурическими явлениями. Иногда бывают рвота, метеоризм, задержка стула и газов. Поколачивание по пояснице резко болезненно. Вне приступа живот может быть мягким, во время приступа отмечается болезненность при пальпации в области почек. Боль вызывается растяжением почечной лоханки при остром гидронефрозе. Если колика развивается на фоне хронического пиелонефрита, то может появиться озноб, температура повышается до 39-40°C.

Диагностика – в анализе мочи обнаруживаются макро- или микрогематурия, небольшая протеинурия. При полной закупорке мочеточника может быть ложно нормальный мочево́й осадок.

### **11.2. Нефронтоз**

Острая боль в животе, напоминающая почечную колику. Чаще болеют женщины. Боль возникает в вертикальном положении, уменьшается или исчезает в положении лежа. Нередко может быть рвота. Возможен подъем артериального давления. При пальпации прощупывается нижний полюс почки.

Диагностика – проводят экскреторную урографию в положении лежа и стоя, ультразвуковое исследование, радиоизотопную ренографию, по особым показаниям – аортографию.

### **11.3. Папиллярный некроз**

Может вызывать сильнейшую боль в животе у лиц, страдающих сахарным диабетом, хроническим пиелонефритом, аденомой предстательной железы. Боли иррадиируют в промежность и сопровождаются частыми императивными позывами на мочеиспускание.

Обычно бывают лихорадка, ознобы, в тяжелых случаях – анурия, азотемия.

Диагностика – выявляется высокий лейкоцитоз, в анализе мочи – протеинурия, лейкоцитурия, эритроцитурия.

### **11.4. Болезнь Ормонда**

Почечные колики развиваются в начальном периоде болезни Ормонда, очень редко встречающемся хроническом фиброзировании забрюшинного пространства, которое приводит к закупорке одного или

обоих мочеточников. Чаще болеют мужчины (2:1) от 40 до 60 лет. Боли локализуются в поясничной области и в животе.

Диагностика – картина уремии постепенно прогрессирует. Со стороны крови выявляются наибольшая анемия, увеличение СОЭ. Рентгенологически определяются постепенное сужение и искривление мочеточников в медиальном направлении, в дальнейшем – картина водянки мочеточников и гидронефроза. Гистология показывает распространенный фиброз всего позадибрюшинного пространства с рубцовым поражением кровеносных сосудов почек и мочеточников.

### **11.5. Гипернефрома**

Почечная колика при гипернефроме возникает в связи с макрогематурией. В отличие от колики при мочекаменной болезни макрогематурия предшествует картине почечной колики.

Диагностика – проводят экскреторную урографию, ультразвуковое исследование почек, компьютерную томографию, почечную ангиографию.

## **12. Острая боль в животе из-за поражения половых органов**

Чаще встречается у женщин.

### **12.1. Острый аднексит**

Острому началу заболевания предшествуют плохое самочувствие, сниженная работоспособность, субфебрильная температура. Характерна локализация болей в малом тазу с иррадиацией в паховую область и внутреннюю поверхность бедра. Температура постепенно повышается. Появляются болезненность при дефекации, дизурия. Тошнота и рвота присоединяются значительно позже.

### **12.2. Перекрученная киста яичника**

Сопровождается внезапным возникновением острых болей, чаще приступообразного характера с иррадиацией в промежность, бедро, поясницу. Нередки дизурия, тошнота и рвота. Следует учитывать связь болей с физической нагрузкой, резкой переменой положения тела. Больные беспокойны, на лице выступает холодный пот. Температура не повышается. Живот умеренно вздут, напряжен.

### **12.3. Апоплексия яичника**

Дебютирует с периодических схваткообразных болей, носящих кратковременный характер. Боли чаще возникают во второй половине менструального цикла, устанавливаются после физической нагрузки, отдают в ногу, задний проход и (реже) в область ключицы или лопатки. Часты дизурические явления. При сильном кровотечении нарастают симптомы острой анемии.

Диагностика – выявляют острую гипохромную анемию.

#### **12.4. Внематочная беременность**

О внематочной беременности следует подумать, если среди полного здоровья (на фоне задержки менструации) возникают острая боль внизу живота с отдачей в прямую кишку, головокружение, состояние дурноты, часто – с кратковременной потерей сознания. Боль распространяется в область подреберья, ключицы или лопатки и вследствие раздражения диафрагмального нерва излившейся кровью. Характерны задержка мочеиспускания, позывы на дефекацию. Может быть притупление перкуторного тона в отлогих частях живота.

#### **12.5. Дисменорея**

При дисменорее бывают острые боли в животе, кратковременный обморок.

#### **12.6. Острый простатит**

Вызывает боли в промежности, крестце, которые усиливаются при дефекации, иррадиируют в головку полового члена и задний проход. Мочеиспускание учащенное, преимущественно ночью, болезненно, особенно в конце его. Иногда бывает задержка мочи. Температура повышена.

Диагностика – необходима консультация уролога. При 3-стаканной пробе в первой и третьей порциях выявляется лейкоцитурия.

#### **12.7. Заворот яичка**

Заворот яичка и перекрут семенного канатика характеризуются сильными болями в паху и низу живота, тошнотой, рвотой, головокружением, иногда задержкой мочеиспускания. Кожа в паховой области краснеет, отекает. При пальпации имеется резкая болезненность. Трудности в диагнозе возникают при завороте яичка, не спустившегося в мошонку.

Диагностика – необходима консультация уролога.

### **13. Острая боль в животе из-за поражения брюшной стенки**

Может быть проявлением герпеса или абдоминальной мигрени.

#### **13.1. Опоясывающий лишай**

Боли в продромальном периоде (до появления высыпаний) могут носить острый характер и сопровождаться напряжением мышц в области, соответствующей зоне иннервации. Впоследствии появляются характерные пустулезные высыпания.

Диагностика – обязательна консультация невропатолога.

#### **13.2. Абдоминальная мигрень (синдром Мура)**

Характерны пароксизмальные, точно не локализуемые боли в животе, судорожное сокращение мышц брюшной стенки, аура в виде зрительных расстройств (затуманивание, нечеткость зрения) и изменения настроения, тошнота, рвота, бледность, потливость. После приступа появляются сонливость, слабость, проявления опухолевого или посттравматического

раздражения лобных или височных отделов головного мозга (абдоминальная эпилепсия).

Диагностика – необходимы консультация невропатолога, ЭЭГ.

## **14. Острые боли в животе из-за заболеваний эндокринных органов и нарушения обмена веществ**

### **14.1. Сахарный диабет**

Острые боли в животе наблюдаются в прекоматозном состоянии как при гипергликемии, так и при гипогликемии. Возникают коликообразные боли преимущественно в верхней части живота, при гипергликемии часто отмечаются рвота, запах ацетона, сухие кожные покровы. Гипогликемия сопровождается общим психомоторным возбуждением, кожные покровы влажные.

Диагностика – при гипергликемической прекоме характерны гипергликемия, глюкозурия, ацетонурия, при гипогликемии – снижение сахара в крови ниже нормы.

### **14.2. Тиреотоксикоз, тиреотоксический криз**

Острые боли в животе провоцируются у больных тиреотоксикозом каким-либо стрессовым раздражителем психоэмоционального или физического характера, инфекцией, оперативным вмешательством. Возникают гипертермия, резкое возбуждение, бред, галлюцинации, рвота, понос, коллапс, желтуха, резко выраженная тахикардия, часто переходящая в пароксизмальную тахикардию.

Диагностика – ярко выражен лейкоцитоз.

### **14.3. Болезнь Аддисона**

Острые боли в животе бывают в период обострения заболевания.

При первичном поражении коры надпочечников возможны (но не обязательны) характерная гиперпигментация в кожных складках, «чернильные пятна» на слизистой щек и губ, наличие гипотонии, адинамии, желудочно-кишечных расстройств.

При длительном приеме глюкокортикоидных гормонов и их внезапной отмене или быстром повышении потребности в кортикостероидах во время стрессовых ситуаций (травма, инфекция, операция) наблюдается синдром отмены, который часто сопровождается гипертермией, острой артралгией, выраженной сосудистой недостаточностью, рвотой, поносом.

Диагностика – проводят исследование электролитов, сахара крови и 11-ОКС крови и мочи.

### **14.4. Болезнь Симмондса**

Иногда встречаются рецидивирующие боли в животе.

В анамнезе у таких больных часто отмечаются тяжелые роды, хронические инфекции. Характерно сочетание болей с резко выраженной, прогрессирующей кахексией, атрофией наружных и внутренних половых органов, аменореей. Определяются выпадение волос на бровях, в подмышечных впадинах, снижение температуры, повышенная зябкость, психоэмоциональная лабильность, забывчивость.

Диагностика – характерны анемия, снижение 11-ОКС крови, 17-ОКС в моче.

#### **14.5. Гипопаратиреоз**

Боли в животе возникают как в результате болезненного спазма мышц брюшной стенки (что симулирует симптомы раздражения брюшины!), так и при спазме гладких мышц кишечника, а также при пилороспазме, который сопровождается неукротимой рвотой (желудочная тетания).

У детей и подростков часто наблюдают ларингоспазм. Иногда одновременно появляется спазм диафрагмы, усугубляющий дыхательную недостаточность. Могут возникать общие судороги тонического или клонического характера, иногда отдельных групп мышц. Симптомы Хвостека, Труссо положительные. Возможен спазм коронарных сосудов с развитием приступа резких болей в сердце.

Диагностика – на ЭКГ – удлинение интервала Q-T. При фиброгастроскопии иногда определяется наличие множественных эрозий, рецидивирующих, поверхностных язв желудка и 12-перстной кишки. Содержание кальция в крови снижено.

#### **14.6. Эссенциальная гиперлипемия (синдром Бюргера-Грютца)**

Резкие боли в животе могут наблюдаться проявляющиеся, кроме того, ксантиматозом, липопропротеинемическим ретинитом, гепатоспленомегалией.

Диагностика – сыворотка крови «молочного вида», в ней высокое содержание холестерина, нейтрального жира.

#### **14.7. Перемежающаяся порфирия**

Боли при острой перемежающейся порфирии – наследственном заболевании аутосомно-доминантного типа – могут локализоваться в эпигастрии, правой подвздошной области, правом подреберье, пояснице, внизу живота. Наблюдаются симптомы тяжелого периферического полиневрита, с болями и моторными нарушениями, вплоть до необратимых деформаций кистей и стоп, опасен парез диафрагмы.

#### **14.8. Свинцовая колика**

Свинцовые отравления (профессиональные или бытовые) вызывают коликообразные боли в животе без симптомов раздражения брюшины, длительные запоры. Во время колики наблюдается подъем артериального давления. Обнаруживается «свинцовая» кайма на деснах.



## **15. Острая боль в животе из-за заболеваний органов грудной клетки**

Носит обычно отраженный характер.

### **15.1. Нижнедолевая пневмония, диафрагмальный плеврит**

Нижнедолевые плевропневмонии, диафрагмальные плевриты, спонтанный пневмоторакс иногда сопровождаются болями в верхней половине живота, обычно более выраженными в одном из подреберий. Соответственно локализации болей возникает напряжение брюшной стенки. Иногда могут быть рвота, задержка стула и газов. Симптомы со стороны живота особенно выражены при вовлечении в процесс диафрагмальной брюшины. Клиническая картина острой интоксикации, связь болей с дыханием, соответствующие клинико-рентгенологические данные помогают диагностике.

Диагностика – рентгенография органов грудной клетки выявляет легочный инфильтрат или воздух в плевральной полости.

### **15.2. Острый инфаркт миокарда**

Болями в животе может проявляться атипичный (абдоминальный) вариант инфаркта миокарда. Учитывают предшествующий анамнез (стенокардия), выраженность симптомов сердечной и сосудистой недостаточности.

### **15.3. Спонтанный пневмоторакс**

У мужчин развивается в 10 раз чаще, чем у женщин, обычно у лиц молодого и среднего возраста. Несмотря на типичное внезапное начало с характерной клиникой этот пневмоторакс редко распознается на догоспитальном этапе. Характерны боли в грудной клетке на стороне поражения, одышка. Боль в верхней половине живота встречается довольно редко. При объективном исследовании выявляют отставание пораженной половины грудной клетки, ослабление голосового дрожания, тимпанит и более слабое дыхание. Возникает смещение границ сердца в здоровую сторону – признак Карпиловского.

При клапанном пневмотораксе обычно выражены симптомы дыхательной, сердечной и сосудистой недостаточности.

Диагностика – абсолютно достоверным признаком спонтанного пневмоторакса является обнаружение воздуха в плевральной полости при рентгенологическом исследовании органов грудной клетки.

### **15.4. Синдром Хедблума (острый первичный диафрагмит)**

Боли при поражении диафрагмы – остром первичном диафрагмите – сопровождаются напряжением мускулатуры в верхней части живота. Резко выражена болезненность при дыхании, движении руки, грудной клетки. Могут быть боли в плече, трапецевидной мышце. Заболеванию часто предшествует острый катар верхних дыхательных путей.

Диагностика – рентгенологически выявляют одностороннее высокое стояние диафрагмы с ограничением или прекращением ее движений.

#### **V. Типовые тестовые задания**

**01. Что может подтвердить пенетрацию язвы по клинической картине?**

**Верно все, кроме одного:**

- 1) усиление болевого синдрома,
- 2) изменение характерного ритма возникновения болей,
- 3) уменьшение ответной реакции на антациды,
- 4) мелена,
- 5) появление ночных болей.

**02. Через сколько часов после появления клиники острого панкреатита можно зафиксировать наибольший уровень амилазы крови?**

- 1) 2-4,
- 2) 10-12,
- 3) 18-24,
- 4) 48-72,
- 5) 96- 120 часов.

**03. Укажите факторы патогенеза «аспириновых» язв желудка:**

- 1) увеличение синтезов простагландина группы Е,
- 2) увеличение образование слизи,
- 3) увеличение обратной диффузии  $H^+$  в слизистой оболочке желудка.

**04. Дайте описание «Лица Гиппократ»:**

- 1) лицо одутловатое, цианотичное, отмечается резкое набухание вен шеи, выраженный цианоз и отек шеи;
- 2) отмечается выраженный цианоз губ, кончика носа, подбородка, ушей, цианотичный румянец щек;
- 3) лицо мертвенно- бледное с сероватым оттенком, глаза запавшие, Заостренный нос, на лбу капли холодного пота;
- 4) лицо одутловатое, бледное ,отеки под глазами, веки набухшие, глазные щели узкие;
- 5) лицо одутловатое, желтовато- бледное с отчетливым цианотическим оттенком, рот постоянно полуоткрыт, губы цианотичные, глаза слипающиеся, тусклые.

**05. Как изменятся данные аускультации живота при разлитом перитоните?**

- 1) нормальная перистальтика кишечника,

- 2) бурная перистальтика кишечника,
- 3) ослабление перистальтики,
- 4) «гробовая тишина»,
- 5) сосудистые шумы.

## **VI.Эталоны ответов**

### **Типовые тестовые задания**

01 - 4

02 - 4

03 - 3

04 - 3

05 - 3

## **Дифференциальный диагноз при гепатомегалии**

### **I. Актуальность темы**

*Гепатомегалия – истинное увеличение размеров печени. Пальпирующаяся печень при пороках ее положения, по сути дела, не является увеличением печени, а лишь симулирует этот симптом.*

### **II. Цель занятия и его учебно-целевые задачи**

**Цель:** на основании знания этиологии, патогенеза, классификации, клиники, данных лабораторного и инструментального исследований принципов лечения, студент должен научиться диагностировать заболевание, сформулировать развернутый диагноз и уметь назначить индивидуальное комплексное этиопатогенетическое лечение больному при заболеваниях, которые сопровождаются гепатомегалией, наметить программу ранней реабилитации.

#### **Учебно-целевые задачи**

Студент должен:

1. На основании жалоб, анамнеза и физикального обследования уметь заподозрить у больного наличие гепатомегалии, гепатоспленомегалии, провести дифференциальный диагноз заболеваний, формы заболевания с максимальным выявлением этиологического фактора.
2. Уметь составить программу лабораторного, иммунологического, рентгенологического и инструментального обследования больного для подтверждения диагноза.
3. Уметь провести детализацию диагноза (форма, наличие осложнений, степень тяжести, фаза течения) путем тщательного анализа данных обследования больного и динамического наблюдения за течением болезни.
4. Уметь провести дифференциальный диагноз при гепатомегалии, гепатолиенальном синдроме.
5. Уметь сформулировать развернутый клинический диагноз.
6. Уметь назначить адекватную индивидуализированную терапию.
7. Уметь сформулировать прогноз больного.
8. Уметь определить меры вторичной профилактики.

### **III. Базисные знания**

Для изучения данной темы необходимо восстановить следующие знания:

Из курса пропедевтики внутренних болезней – методы физикального исследования органов пищеварительной системы; семиотику заболеваний органов пищеварительной системы.

Инструментальные методы исследования (лапароскопии, лапароцентез, УЗИ-диагностики, биопсии, обзорная рентгенография, интерпретация данных рентгеноконтрастного исследования пищеварительного тракта(с бариевой смесью, двойное контрастирование, рентгенологические исследования

сосудов, протоков ), сканограмм, томограмм (компьютерная томография)органов брюшной полости); лабораторные методы исследования (клинических, биохимических, иммунологических анализов крови; клинических анализов мочи, исследование желчи; копрологического исследования); функциональных исследований – желудочной секреции, дуоденального зондирования.

Из курса фармакологии – основные группы препаратов применяемых при заболеваниях органов пищеварительной системы.

#### **IV. Блок информации для изучения темы**

##### **1.Гепатоптоз**

Врожденный гепатоптоз (за счет удлинения связочного аппарата) часто комбинируется с общим энтероптозом. Описаны сочетания гепатоптоза с пупочной грыжей. Печень иногда пальпируется в полости таза. Чаще наблюдается приобретенный гепатоптоз после родов, резкого похудения, удаления больших опухолей брюшной полости, иногда за счет давления диафрагмы (плеврит, эмфизема).

Гепатоптоз сопровождается признаками, присущими висцероптозу: чувством тяжести, тупыми болями в области печени, исчезающими в лежачем положении, запорами. При осмотре можно обнаружить выпячивание в эпигастральной области, низкое расположение пупка. Пальпаторно определяется опущенная, подвижная, обычно безболезненная, нормальной плотности печень. Нижний край печени может уходить назад из-за того, что кроме опущения печень часто совершает поворот вокруг своей фронтальной оси. Иногда опустившаяся печень становится подвижной и легко смещаемой – *Hepar mobile*.

При перкуссии и пальпации выявляются различия в позиции печени при вертикальном и горизонтальном положении больного: стоя определяется максимальное опущение печени, а лежа она диагностируется часто в нормальном положении. В редких случаях встречается врожденная гипертрофия печени, не сопровождающаяся никакими патологическими изменениями. Чаще она затрагивает или левую, или правую долю печени.

Гипертрофированный вентральный участок правой доли известен под названием доли Риделя. Чаще она встречается у женщин и у 1/3 больных создает предпосылки для развития желчнокаменной болезни. Иногда появляется добавочная доля (в виде различной величины узлов, располагающихся обычно рядом с основной массой нормальной печени), которая может симулировать новообразование. Диагностика таких аномалий включает ультразвуковое исследование, радиоизотопные методы, при необходимости – пробную лапаротомию. Функциональные изменения печени при этом отсутствуют.

##### **2. Острые гепатиты**

Нередко сопровождаются умеренным увеличением печени.

### **1.1. Вирусный гепатит (болезнь Боткина)**

Объединяет заболевания, вызванные вирусами гепатита А, В, С, Е и дельта-гепатита В<sub>2</sub>, клиническая картина которых несколько различна. Но по симптому гепатомегалии как таковому провести дифференциальную диагностику, как правило, нельзя. В целом гепатит А (эпидемический) протекает легче и реже сопровождается значительной гепатомегалией. Умеренное увеличение печени выявляется у большинства больных в преджелтушном периоде и сочетается с диспепсическим, катаральным (гриппоподобным), артралгическим (ревматоидным) синдромами. Возможно незначительное увеличение селезенки. При безжелтушной форме острого гепатита увеличение печени может быть ведущим и единственным признаком болезни. Важно учитывать эпидемиологический анамнез: контакт с больным гепатитом, наличие инъекций, любых операций, переливаний крови в ближайшие 6 мес. В желтушном периоде печень увеличена соответственно тяжести течения болезни, уплотнена, болезненна. Больше увеличена левая доля. Гепатомегалия особенно выражена при остром гепатите у пожилых лиц.

В период реконвалесценции может наблюдаться постгепатитная гепатомегалия как результат фиброза печени, а также гиперплазии и гипертрофии гепатоцитов. При этом отсутствуют клинические и лабораторные признаки нарушения функции печени. Следует иметь в виду, что постгепатитная гепатомегалия может быть проявлением персистенции вируса и развития хронического гепатита, некоторое время протекающего бессимптомно. Наиболее часто переходят в хронический гепатит и цирроз печени острый гепатит С (ни А ни В) и гепатит D.

Диагностика – при безжелтушной форме ведущими критериями являются увеличение активности трансаминаз, особенно АЛТ, наличие поверхностного антигена вируса гепатита В (HBsAg) – «австралийского» антигена и антигена «е». При желтушных формах выявляются гипербилирубинемия, повышение активности щелочной фосфатазы, диспротеинемия, положительные осадочные пробы (веронал-тимоловая, сулемовая). В периферической крови обнаруживаются лейкопения, лимфоцитоз. В конце преджелтушного периода обесцвечивается кал и темнеет моча (она становится цвета пива).

### **1.2. Острые гепатиты при других вирусных инфекциях**

Острые гепатиты могут наблюдаться при многих других вирусных инфекциях (с большим или меньшим постоянством), но лишь при немногих из них гепатит находится в центре клинической картины и иногда определяет прогноз. Острый гепатит почти постоянно возникает при инфекционном мононуклеозе (вызываемом вирусом Эпштейна-Барра), но часто протекает в безжелтушной или субклинической форме. Симптомы гепатита появляются между 10-30 сутками болезни. Это гепатомегалия, желтуха, степень которой

соответствует тяжести поражения печени, умеренная гиперферментемия. Среди других симптомов наблюдаются лихорадка, ангина с налетами, увеличение регионарных лимфоузлов, умеренное увеличение селезенки.

Как правило, исход заболевания благоприятный, умеренная гепатомегалия может некоторое время сохраняться после исчезновения других симптомов. В редких случаях возникает тяжелый гепатит с печеночной недостаточностью вплоть до комы или наблюдается переход острого гепатита в хронический активный гепатит.

Иногда у лиц пожилого и старческого возраста развивается тяжелый герпетический гепатит, протекающий с желтухой, гепато- и спленомегалией, геморрагическим диатезом. Часто бывает летальный исход из-за прогрессирующей печеночной недостаточности. Гепатит, осложняющий течение опоясывающего лишая, обычно появляется на фоне типичных пузырьковых высыпаний и ганглионита и у пожилых больных может протекать тяжело. Цитомегаловирусные гепатиты у взрослых встречаются редко, но могут осложнить течение других заболеваний, резко ослабляющих защитные функции организма: острые и хронические лейкозы, терапия иммунодепрессантами, различные хронические инфекции, первичные и приобретенные иммунодефицитные состояния.

Наряду с гепатоспленомегалией и умеренной желтухой часто развивается поражение надпочечников, легких, особенно у лиц с иммунодефицитом. Острый гепатит часто определяет тяжесть течения желтой лихорадки – арбовирусной инфекции, встречающейся преимущественно в странах Южной Америки, Западной и Центральной Африки. Желтуха обычно появляется на 3–4 сутки болезни. Ее интенсивность, как правило, не зависит от тяжести заболевания. Типично обнаружение болезненных и увеличенных печени и селезенки. Характерны тошнота, рвота, симптомы геморрагического диатеза, тяжелой интоксикации. Обычно начальная тахикардия сменяется брадикардией. Постепенно нарастает печеночно-клеточная недостаточность, прогноз становится особенно неблагоприятным при развитии токсического нефрита и почечной недостаточности.

Часто печень поражается у больных орнитозом – почти всегда на фоне поражения легких. Определяется гепатомегалия, но нарушения функции печени обычно минимальные. Поражения печени встречаются при многих других вирусных инфекциях (энтеровирусные, аденовирусные гепатиты и др.). Но, как правило, острые гепатиты протекают стерто и не сопровождаются выраженными изменениями функции печени.

Диагностика – при инфекционном мононуклеозе в периферической крови выявляются моноцитоз, атипичные мононуклеары, нарастает титр гетерофильных антител в реакции Пауля-Буннеля. Для диагностики различных вирусных инфекций применяются серологические методы. Вирус герпеса можно выделить из ткани печени и других органов. Цитомегаловирус – из бронхиального секрета, слюны, мочи, печеночного биоптата. Решающее значение для диагностики желтой лихорадки имеет выделение вируса из

крови больных в первые 3 суток болезни при интрацеребральном заражении мышей. В периферической крови определяется лейкоцитоз, через несколько дней сменяющийся лейкопенией. В моче возможны протеинурия и гематурия.

### **1.3. Острые гепатиты риккетсиозной, спирохетозной этиологии**

Описаны при сыпном тифе, различных риккетсиозных лихорадках (лихорадка скалистых гор, лихорадка цуцугамуши, лихорадка Ку), возвратном тифе, сифилисе. Но, как правило, поражение печени при этих болезнях не имеет самостоятельного значения, и лишь в редких случаях возникают выраженные нарушения печеночных функций. В отличие от вышеперечисленных инфекций при лептоспирозах наряду с поражением почек острый гепатит определяет клиническую картину. Для него характерно внезапное начало с лихорадочной реакцией, гепатоспленомегалией, миалгиями, геморрагическим синдромом, гипотонией. Возможно развитие гепаторенального синдрома вплоть до уремии, лимфаденопатии, менингоэнцефалита, поражения миокарда.

При лептоспирозе типичен внешний вид больных: одутловатое лицо, выраженная инъекция сосудов склер и гиперемия конъюнктив, зева, часто – геморрагический *herpes labialis*. Обычно лептоспироз сопровождается желтухой, хотя легкие формы его могут протекать без желтухи. Как правило, гепатомегалия определяется уже в первые сутки болезни. Желтуха появляется в 1-ю неделю заболевания, нарастает во 2-ю неделю и исчезает медленно, иногда лишь к 30-м суткам болезни. На 4–6 сутки появляются симптомы поражения почек, геморрагический диатез и полиморфная сыпь на туловище и конечностях.

Диагностика – при тяжелой форме лептоспироза типичны анемия, тромбоцитопения, лейкоцитоз вплоть до лейкомоидной реакции, лимфопения, иногда – анэозинофилия. Выражены гипербилирубинемия, ферментемия, диспротеинемия, патологические осадочные пробы. Лептоспиры могут быть выделены из крови и спинно-мозговой жидкости (в первые 4–7 суток), из мочи (после 10-х суток). В эти же сроки они могут быть определены при микроскопии в темном поле в окрашенных мазках. Информативны серологические методы диагностики: нарастание титра антител, определяемых в реакции агглютинации и лизиса лептоспир. Применяется также биологическая проба (заражение лабораторных животных). При поражении почек в моче выявляются гематурия, протеинурия.

### **1.4. Острые бактериальные гепатиты**

Острые бактериальные гепатиты, возникающие при заболеваниях, вызванных грамотрицательными бактериями (бруцеллез, туляремия, брюшной тиф, паратифы, другие сальмонеллезы, шигеллезы, коли-бактериоз и др.), почти никогда не играют ведущей роли в клинической картине болезни. Достаточно часто встречаются увеличение печени и той или иной



степени выраженности функциональные нарушения, обычно незначительные. В редких случаях, особенно при тяжелой и длительной интоксикации, признаки поражения печени более значимы (вплоть до явного токсического гепатита). Иногда формируются одиночные или множественные абсцессы печени (тифы, мелиоидоз и др.). Инфекции, вызванные грамположительными микроорганизмами, часто вызывают умеренное увеличение печени, преходящие нарушения ее функции, в том числе желтуха, особенно при стафилококковой и стрептококковой бактериемии. Умеренно выраженные симптомы токсического гепатита возможны при крупозной пневмококковой пневмонии.

Среди различных клинических форм псевдотуберкулеза (абдоминальная, скарлатиноподобная, артралгическая, генерализованная и др.) желтушная и смешанная с желтухой формы встречаются почти у 1/3 больных. Клиническая картина поражения печени может напоминать острый вирусный гепатит при болезни Боткина. Но, как правило, она сочетается с такими проявлениями псевдотуберкулеза, как мелкоточечная или пятнисто-папулезная сыпь, склерит, конъюнктивит, «малиновый» и «сосочковый» язык. В периферической крови обычен лейкоцитоз со сдвигом формулы влево, в то время как гепатит – в осенне-зимний сезон.

Диагностика – включают вопросы эпидемиологии и диагностики соответствующих инфекций, а также анализ клинической картины, в которой гепатомегалия и функциональные нарушения печени не играют ведущей роли.

### ***1.5. Острые протозойные гепатиты***

Наиболее часто встречаются при малярии. Лишь у немногих больных наблюдается клинически выраженный гепатит. Впрочем, гепатомегалия отмечается у 60 % больных в активной стадии болезни. Клинические и морфологические изменения хорошо поддаются противомаларийной терапии. В редких случаях острый гепатит сопровождает острый приобретенный токсоплазмоз у взрослых, который, как правило, протекает в тифоподобной или энцефалитной форме, и поражение печени почти никогда не является доминирующим фактором в клинической картине. Чаше поражение печени клинически выражено при врожденном токсоплазмозе у детей (выделяют печеночную форму болезни), а также при хроническом токсоплазмозе, для которого, однако, не характерно изолированное увеличение печени, а всегда имеет место полиорганный симптома.тика.

Диагностика – для диагностики малярии важны данные эпидемиологии. Маларийные плазмодии обнаруживаются при исследовании крови («толстая капля») и в мазках, окрашенных по Романовскому-Гимзе. При подозрении на токсоплазмоз необходимы серологические исследования. Используются также аллергическая проба с токсоплазмином, биологические пробы, паразитоскопическое исследование.

### ***1.6. Острые медикаментозные гепатиты***

Возникают примерно у 7 % лиц, получающих медикаменты. Медикаментозные гепатиты сопровождаются всеми синдромами, наблюдающимися при поражениях печени: холестазом, некрозом, дистрофией, инфильтрацией. Их выраженность иногда зависит от дозы лекарства, но это бывает далеко не всегда. Чаще поражение печени возникает на фоне лечения несколькими гепатотоксическими препаратами или при повторных курсах терапии и не всегда зависит от длительности приема.

По частоте на первом месте находятся туберкулостатические средства, особенно II ряда (60–70 % всех лекарственных поражений печени). Далее следуют психофармакологические препараты, прежде всего нейролептики, особенно аминазин, антидепрессанты, ингибиторы МАО (20–25 % случаев медикаментозных поражений). У остальных больных гепатиты возникают от антибиотиков (макролиды, тетрациклины, антигрибковые антибиотики), сульфаниламидов (в том числе антидиабетических), анальгетиков и противовоспалительных средств, гормональных препаратов (стероиды), средств для наркоза.

Одни медикаменты (фроротан, антиметаболиты, некоторые антибиотики – тетрациклин, биомидин) оказывают прямое гепатотоксическое действие, большинство других препаратов – гепатитоподобное действие, при котором морфологические изменения в печени мало отличаются от таковых при вирусном гепатите.

Если в одних случаях при медикаментозных гепатитах наблюдается изолированная гепатомегалия, не проявляющаяся иными клиническими, биохимическими и морфологическими (кроме гипертрофии гепатоцитов) признаками, то в других наиболее частым симптомом являются желтуха и зуд, свидетельствующие о внутрипеченочном холестазе аллергического (сульфаниламиды, мерказолил, фенилбутазон и др.) или паретического (аминазин) генеза за счет влияния на гладкую мускулатуру желчных ходов. В отличие от вирусного гепатита для медикаментозного характерно отсутствие преджелтушного периода.

Наряду с гепатомегалией и желтухой при гепатите от приема препаратов фенотиазинового ряда выражены симптомы аллергии: артралгии, эозинофилия, нейтропения. Иногда бывают той или иной интенсивности боли в животе. Наблюдается резко выраженный мучительный зуд. Анаболические стероиды, андрогены, гестагены (оральные контрацептивы) способны вызвать простой холестаз (стероидный тип холестаза).

Диагностика – важен тщательный сбор анамнеза и дифференциальная диагностика с вирусным гепатитом. Со стороны крови кроме эозинофилии отмечаются увеличение СОЭ, биохимические признаки холестаза: повышение активности щелочной фосфатазы, гипербилирубинемия, гиперхолестеринемия и др.

### **1.7. Острые токсические гепатиты**

Поражения печени, вызываемые химическими веществами и природными гепатотропными ядами (фаллоидин в строчках и  $\beta$ -аминитин в

бледной поганке, алкалоиды гелиотропа опушенного, афлатоксины некоторых видов плесневых грибов). Среди химических гепатотоксических веществ наибольшее значение имеют хлорированные углеводороды, хлорированные нафталины и дифенилы, бензол, его гомологи и производные, отдельные металлы и металлоиды.

Наряду с гепатомегалией и симптомами острого гепатита при некоторых отравлениях встречается поражение ЦНС, почек (четыреххлористый углерод, четыреххлористый этилен, некоторые инсектициды из группы хлорорганических соединений) вплоть до развития острой почечной недостаточности. Отравление мышьяком вызывает не только острый гепатит, но также развитие полиневритов, выраженного геморрагического диатеза, гемоглобинурии, острой почечной недостаточности. Отравление ДДТ сопровождается парезами, выраженными диспептическими расстройствами, аллергическими проявлениями с эозинофилией, дерматитом. Возможны также симптомы капилляротоксикоза. Степень выраженности поражения может быть разной: от умеренной до тяжелой печеночной недостаточности. В некоторых случаях формируется цирроз печени. Отравление грибами приводит к распространенному некрозу гепатоцитов; возможны смерть при явлениях печеночной комы, геморрагического диатеза и поражения других органов. У выживших больных может сформироваться цирроз печени. Употребление в пищу культурных растений, загрязненных семенами гелиотропа опушенноплодного (встречается в Средней Азии), вызывает не только поражение гепатоцитов, но и обтурацию печеночных вен, и развитие синдрома Бадда-Киари.

Диагностика – необходимы анамнестические данные о контакте с гепатотоксическими веществами и выявление симптомов, типичных для поражения соответствующим ядом, который может быть обнаружен в биологических жидкостях (кровь, моча, слюна и др.).

### **1.8. Острый алкогольный гепатит**

Возникает при систематическом и длительном употреблении этанола в количестве более 60 г в сутки (в пересчете на абсолютный спирт) мужчинами и более 20 г женщинами. Часто острый алкогольный гепатит развивается, когда на фоне постоянного приема умеренного количества алкоголя возникает алкогольный эксцесс, особенно повторно.

Различают: а) латентную форму острого алкогольного гепатита, для которого типичны увеличенная плотная печень и диспепсический синдром. б) наиболее частую желтушную форму, проявляющуюся умеренной желтухой и гепатомегалией, более выраженным диспепсическим синдромом, а также симптомами интоксикации (повышение температуры, похудание). в) холестатическую форму с явлениями внутрипеченочного холестаза (интенсивная желтуха, кожный зуд, светлый кал, темная моча, лихорадка, болевой синдром, который иногда может имитировать желчнокаменную болезнь).

Диагностика: учитывают анамнез и симптомы, свидетельствующие о злоупотреблении алкоголем - гиперемия лица, венозное полнокровие глазных яблок, языка, век, паротит, панкреатит, реже – поражение сердечной мышцы. Выявляют разной степени выраженности холестатический синдром (гипербилирубинемия, в основном за счет прямого билирубина, повышение уровня холестерина, активности щелочной фосфатазы), повышение активности  $\gamma$ -глутамилтрансферазы и других ферментов. Возможны лейкоцитоз, анемия. В крови повышена концентрация алкоголя. Точный диагноз часто можно поставить лишь при пункционной биопсии печени: типично сочетание стеатоза и некроза гепатоцитов с наличием алкогольного гиалина.

### **1.9. Синдром Циве**

Является вариантом течения острого алкогольного гепатита.

Клиника: типична триада симптомов- желтуха, гемолитическая анемия и гиперлипидемия. Характерны слабость, анорексия, боли в животе, тошнота и рвота, возможно повышение температуры. Особенно значительно увеличенная и болезненная печень наблюдается при внутripеченочной холестатической желтухе, развивающейся после очередного злоупотребления алкоголем. При отказе от алкоголя все симптомы могут полностью исчезнуть в течение 3–4 недель, но возможны рецидивы.

### **1.10. Острая жировая печень при беременности (синдром Шихана)**

Развивается в последние месяцы беременности.

Клинически это заболевание не отличается от быстро прогрессирующей формы вирусного гепатита, проявляясь тяжелой печеночно-клеточной недостаточностью и геморрагическим синдромом, к которым присоединяется поражение почек. Характерна высокая летальность как матери, так и плода.

Диагностика – часто определяется гипогликемия, не корригируемая введением глюкозы. В крови выявляются лейкоцитоз, повышение активности АЛТ, низкие показатели тимоловой пробы. Для окончательного диагноза необходимо морфологическое исследование.

## **3. Хронические гепатиты**

Гепатомегалия при хронических гепатитах встречается практически у всех больных. Хроническим гепатитом называется воспалительное заболевание печени любой этиологии, продолжающееся более 6 месяцев. Основная причина хронического гепатита – острый вирусный гепатит. Ведущую роль играют вирусы гепатита В, гепатита ни А ни В (гепатит С) и дельта-инфекция (гепатит D), причем доказана возможность прогрессирования безжелтушных и бессимптомных форм вирусного гепатита. При этом возможны серопозитивные и серонегативные формы, но в ткани печени могут выявляться вирусы гепатита.

## **V. Типовые тестовые задания**

**01. Увеличение печени и селезенки в сочетании с обнаружением крупных пенистых клеток с голубой цитоплазмой, минимальной гистологической активностью и неврологическими нарушениями наиболее характерно для:**

- 1) болезни Коновалова – Вильсона,
- 2) первичного гемохроматоза,
- 3) хронического вирусного гепатита с внепеченочными проявлениями
- 4) ни для одного перечисленного заболевания,
- 5) для всех перечисленных заболеваний.

**02. Наиболее типичными морфологическими признаками хронического гепатита С являются:**

- 1) наличие фоновой жировой дистрофии в сочетании с формированием лимфоидных фолликулов, скоплением цепочек лимфоцитов в перисинусоидальных пространствах,
- 2) наличие фоновой гиалиновой дистрофии и /или белковой дистрофии в сочетании с наличием матово- стекловидных гепатоцитов и ядер гепатоцитов в виде «песочных часов»

**03. Что является эталонным лабораторным маркером алкогольного гепатита?**

- 1) повышение трансаминаз,
- 2) повышение ГГТП,
- 3) сочетание повышения трансаминаз и ГГТП,
- 4) десахарированный трансфферин,
- 5) ничего из вышеперечисленного.

**04. Наиболее частая причина развития хронических диффузных заболеваний печени:**

- 1) гепатотропные вирусы,
- 2) алкоголь,
- 3) наследственные заболевания – болезни накопления,
- 4) токсические гепатотропные агенты.

**05. Какие из перечисленных клинических синдромов характерны неалкогольному стеатогепатиту?**

- 1) отсутствие маркеров вирусной этиологии,
- 2) избыточная масса тела,
- 3) гиперлипидемия, преимущественно за счет триглицеридов,
- 4) отсутствие указаний на злоупотребление алкоголя,
- 5) все вышеперечисленное.

**VI.Эталоны ответов**  
**Типовые тестовые задания**

01 - 4

02 - 1

03 - 4

04 - 1

05 – 5

## **Дифференциальный диагноз при анемических состояниях**

Клиника, диагностика, лечение анемии смешанной формы.

Актуальность темы.

Под названием анемии смешанной формы понимают железододефицитные анемии сочетанные с дефицитом витамина В12 и фолиевой кислоты. По данным ВОЗ (1999) железододефицитные анемии широко распространены во всем мире и составляют наибольший процент всех анемий, ею страдает 1788600000 жителей Земли. Доказано также, что около 60% анемий составляет ЖДА в сочетании с В12-фолиеводефицитной анемией, именуемые анемиями смешанной формы. В регионе Центральной Азии и в Узбекистане ЖДА в сочетании с В12-фолиеводефицитной анемией встречается довольно часто. Вместе с тем, несмотря на огромное число научно-исследовательских работ, посвященных изучению разных аспектов патогенеза заболевания, разработке новых методов диагностики, лечения, профилактических мер, проблема АСФ далеко не решена, т.к. даже в случаях раннего и активного лечения нередко случаи малой его эффективности, часты рецидивы.

Известно, что дефицит железа в организме развивается постепенно: прелатентные, латентные и манифестные формы ( собственно ЖДА). Вспомним, что основной функцией гемоглобина является доставка, обеспечение организма кислородом, в связи, с чем снижение уровня гемоглобина есть не что иное, как генерализованная гипоксия. Уменьшение железа в составе гемоглобина некоторое время компенсируется его расходом из депо. Истощение депо железа, снижение его содержания в тканях, в составе ряда железосодержащих ферментов приводит к выраженным нарушениям метаболизма, коррекция которых только возмещением железа оказывается недостаточной.

Известно, что гипоксия является сложным мультикомпонентным, многоступенчатым процессом и реализуется на субклеточном, клеточном, системном уровнях. На уровне целостного организма гипоксический

синдром включает прежде всего реакции систем кровообращения, дыхания, нервной системы, гормонального гомеостаза. На клеточном и субклеточном уровнях следствием гипоксии является нарушение всех видов обмена и прежде всего наиболее чувствительных к гипоксии энергетических, окислительно-восстановительных процессов. Дезинтеграция метаболизма и накопление недоокисленных его продуктов (интоксикация) являются факторами, лимитирующими выработку энергии в организме, способствующими развитию дистрофических процессов в органах и тканях. Сформировавшиеся органые нарушения далее могут развиваться уже как самостоятельные заболевания, вне зависимости от наличия или отсутствия анемии.

#### Этиология АСФ

Различают следующие этиологические факторы заболевания:

- Хронические потери крови различной локализации;
- Алиментарный фактор (недостаточное потребление железа и витамина В12, фолиевой кислоты);
- Повышенная потребность в железе, витамине В12 и фолиевой кислоте (беременность, лактация, интенсивный рост в пубертатный период);
- Гастроэнтерогенные причины (нарушение процессов полостного и пристеночного пищеварения, ограничения процесса всасывания железа, витамина В12 и фолиевой кислоты);
- Нарушения транспорта железа в связи с дефицитом трансферрина в случае первичной патологии печени;
- Изменение процесса депонирования железа при тяжелых острых и хронических заболеваниях печени.

Патогенез и последствия дефицита железа и витамина В12.

ЖДС определяется как клинико-гематологический синдром, в основе которого лежит нарушение синтеза гемоглобина вследствие дефицита



железа, развивающегося при различных патологических (физиологических) процессах. Наряду с развернутым симптомокомплексом ЖДА выделяют так называемый скрытый дефицит железа, характеризующийся снижением содержания железа в депо (запасах) и сыворотке при сохраняющихся нормальных показателях гемоглобина. Скрытый дефицит железа является предстадией ЖДА, которая развивается при дальнейшем прогрессировании и отсутствии его компенсации. Если в организм поступает слишком мало железа (дефицит железа), недостаточный синтез физиологически активных железосодержащих соединений может также оказаться губительным для клеток и тканей.

Железо является незаменимым биометаллом, играющим важную роль в функционировании клеток многих систем организма. Биологическое значение железа определяется его способностью обратимо окисляться и восстанавливаться. Это свойство обеспечивает участие железа в процессах тканевого дыхания. Железо составляет лишь 0,0065% массы тела. К наиболее важным железосодержащим соединениям относятся: гемопroteины, структурным компонентом которых является гем (гемоглобин, миоглобин, цитохромы, каталаза, пероксидаза), ферменты негеминовой группы (сукцинатдегидрогеназа, ацетил-КоА-дегидрогеназа, ксантиноксидаза), ферритин, гемосидерин, трансферрин. Железо входит в состав комплексных соединений и распределено в организме следующим образом:

- гемжелезо – до 70%;
- депо железа – 18% (внутриклеточное накопление в форме ферритина и гемосидерина)%
- функционирующее железо – 12% (миоглобин и содержащие железо ферменты)%
- транспортируемое железо – 0,1% (железо, связанное с трансферрином) [6].

Различают два вида железа: гемовое и негемовое. Гемовое железо входит в состав гемоглобина. Оно содержится лишь в небольшой части

пищевого рациона (мясные продукты), хорошо всасывается (на 20-30%), на его всасывание практически не влияют другие компоненты пищи. Негемовое железо находится в свободной ионной форме – двухвалентного ( $\text{Fe}^{2+}$ ) или трехвалентного железа ( $\text{Fe}^{3+}$ ). Большая часть пищевого железа – негемовое (содержится преимущественно в овощах). Степень его усвоения ниже, чем гемового, и зависит от целого ряда факторов. Из продуктов питания усваивается только двухвалентное негемовое железо. Чтобы «превратить» трехвалентное железо в двухвалентное, необходим восстановитель – аскорбиновая кислота. В процессе всасывания в клетках слизистой оболочки кишечника (с помощью апоферритина) закисное железо  $\text{Fe}^{2+}$  превращается в окисное  $\text{Fe}^{3+}$  и связывается со специальным белком-носителем – трансферрином, который осуществляет транспорт железа к гемопоэтическим тканям и местам депонирования железа.

Накопление железа осуществляется белками – ферритином и гемосидерином. При необходимости железо может активно освобождаться из ферритина и использоваться для эритропоэза. Гемосидерин является производным ферритина с более высоким содержанием железа. Из гемосидерина железо освобождается медленно. Начинаясь (прелатентный) ДЖ можно определить по сниженной концентрации ферритина еще до истощения запасов железа, при еще сохраняющихся обычном уровне гемоглобина (Hb), нормальных концентрациях железа и трансферрина в сыворотке крови.

Анемии, связанные с нарушением синтеза ДНК и РНК (мегалобластные анемии), - большая группа как приобретенных, так и наследственных заболеваний, объединенных общим признаком присутствия в костном мозге мегалобластов. Мегалобласты – своеобразные костномозговые большие клетки красного ряда с нежной структурой и необычным расположением хроматина в ядре, асинхронной дифференцировкой ядра и цитоплазмы. Синтез ДНК нарушается при дефиците витамина  $\text{B}_{12}$ , фолиевой кислоты, при некоторых наследственных заболеваниях, связанных с нарушением

активности ферментов, участвующих в образовании коферментной формы фолиевой кислоты либо в утилизации оротовой кислоты. Независимо от причин этого дефицита, анемия характеризуется появлением в костном мозге мегалобластов, внутрикостномозговым разрушением эритрокариоцитов. В крови трехростковая цитопения: снижение количества эритроцитов, тромбоцитопения и лейкопения с нейтропенией и гиперсегментацией ядер нейтрофилов. Снижается уровень гемоглобина с одновременным повышением среднего содержания гемоглобина в эритроците (МСН, цветовой показатель), повышением объема эритроцитов (МСУ). Характерны изменения нервной системы в виде фуникулярного миелоза, реже - атрофические изменения слизистой оболочки желудка, воспаление слизистой оболочки языка. Витамин В<sub>12</sub> принято называть кобаламином. Существуют две коферментные формы витамина В<sub>12</sub>: аденозилкобаламин и метилкобаламин. Основная форма витамина В<sub>12</sub> в плазме крови человека - это метилкобаламин. (Воробьев А.И. 2005г)

Витамин В<sub>12</sub> содержится только в пище животного происхождения: в печени, почках, мясе, яйцах, молоке и молочных продуктах. Он не содержится в пище растительного происхождения. Витамин В<sub>12</sub> в желудке связывается с внутренним фактором кастла, затем всасывается в кишечнике. Внутренний фактор представляет собой гликопротеид, вырабатываемый париетальными клетками фундальной части и в области тела желудка. Внутренний фактор необходим для всасывания витамина В<sub>12</sub>, содержащегося в пище. Этот механизм высоко эффективен.

Незначительная часть витамина В<sub>12</sub> - около 1 % - может всосаться без внутреннего фактора. Этот механизм срабатывает лишь после приема большой дозы витамина В<sub>12</sub> или употребления большого количества печени, особенно неденатурированной, содержащей значительное количество кобаламина. (Воробьев А.И. 2005г)

У млекопитающих и человека обнаружены две ферментные реакции, требующие участия одного из двух ко-ферментов витамина В. В первой реакции участвует метилкобаламин, во второй - 5-дезоксаде-нозилкобаламин. Первая реакция обеспечивает нормальное кроветворение, размножение эпителиальных клеток желудочно-кишечного тракта. В ходе этой реакции из уридин-монофосфата образуется тимидин-монофосфат, включаемый в ДНК.

Вторая реакция, в которой участвует витамин В<sub>12</sub>, не имеет отношения к фолиевой кислоте и не влияет на кроветворение. Эта реакция необходима для нормального распада и синтеза некоторых жирных кислот. Кофермент витамина В<sub>12</sub>-дезоксиаденозилкобаламин необходим для образования янтарной кислоты из метилмалоновой кислоты.

При дефиците витамина В<sub>12</sub> в организме накапливается токсичная для нервной клетки метилмалоновая кислота. Кроме того, нарушается синтез жирных кислот с нечетным числом углеродных атомов, а они входят в состав миелина нервного волокна. (Воробьев А.И. 2005г)

### Классификация

В принятой в 1990 г. Международной классификации болезней (МКБ-10) анемии представлены в классе 111 «Болезни крови, кроветворных органов и отдельные нарушения, вовлекающие иммунный механизм», где они подразделены (Д50-Д64) [128] на:

- (Д50-Д53) Анемии, связанные с питанием
- Д50 Железодефицитные анемии
- Д51 Витамин-В12-дефицитная анемия
- Д52 Фолиево-дефицитная анемия
- Д53 Другие анемии, связанные с питанием
- (Д55-Д59) Гемолитические анемии
- Д55 Анемии вследствие ферментативных нарушений
- Д56 Талассемии

- Д57 Серповидно-клеточные нарушения
- Д58 Другие наследственные гемолитические анемии
- Д59 Приобретенная гемолитическая анемия
- (Д60-Д64). Апластические и другие анемии
- Д60 Приобретенная чистая красноклеточная аплазия (эритробластопения)
- Д61 Другие апластические анемии
- Д62 Острая постгеморрагическая анемия
- Д63 Анемии при хронических болезнях
- Д64 Другие анемии.

Основные принципы патогенетической классификации анемий разработаны М.П.Кончаловским и в последующем усовершенствованы И.А.Кассирским и Г.А.Алексеевым (1970), Л.И.Идельсоном (1979), Л.И.Дворецким и П.А.Воробьевым (1994), С.М.Бахрамовым (2000):

I. Анемии вследствие кровопотери (постгеморрагические).

1. Острая постгеморрагическая анемия.
2. Хроническая постгеморрагическая анемия.

II. Анемии вследствие нарушения образования эритроцитов и гемоглобина.

3. Железодефицитная анемия.
4. Железоперераспределительная анемия (нарушение реутилизации железа).
5. Железонасыщенная (сидероахрестическая) анемия, связанная с нарушением синтеза гема.
6. Мегалобластные анемии, связанные с нарушением синтеза ДНК.
7. Гипопролиферативные анемии.
8. Анемии, связанные с костномозговой недостаточностью.
9. Метапластические анемии.
10. Дисэритропоэтические анемии.

### III. Анемии вследствие усиленного кроверазрушения (гемолитические).

#### 11. Наследственные.

11.1. Связанные с нарушением структуры мембраны эритроцитов.

11.2. Связанные с дефицитом ферментов в эритроцитах.

11.3. Связанные с нарушением синтеза гемоглобина (серповидноклеточная анемия, гемоглобинозы, талассемии).

#### 12. Приобретенные.

12.1. Аутоиммунные.

12.2. Пароксизмальная ночная гемоглобинурия.

12.3. Лекарственные.

12.4. Травматические и микроангиопатические.

12.5. Вследствие отравления гемолитическими ядами и бактериальными токсинами.

### IV. Анемии смешанные.

Здесь уместно отметить, что еще более полвека назад Г.А.Алексеев (1953), при презентации разработанной им классификации анемических состояний, указывал на следующее: при дистрофических процессах и полиавитаминозах дефицит железа сочетается с недостаточностью гемопэтина. Следует иметь в виду, что в ряде случаев малокровие бывает обусловлено не одним, а многими патогенетическими факторами и не укладывается в тесные рамки классификационных рубрик. Выше отмеченные случаи анемии получили в литературе различные названия: биморфные, лиморфные, полидефицитные и смешанные формы анемии (АСФ) [23, 100, 138, 214], последние проявлялись нормомакроцитарной и нормогипохромной картиной. С.М.Бахрамов (1987), объединивший больных с такой анемией в группу со смешанной формой, выявил их значительный удельный вес среди пролеченных в клинике НИИГиПК МЗ РУз пациентов с различными разновидностями анемий. Они встречались у лиц с хроническими заболеваниями ЖКТ (чаще хроническим энтероколитом), печени, а также алиментарными неполноценностями. При выше указанных состояниях, как

известно, наряду с дефицитом железа (ДЖ) и нарушением его реутилизации, наблюдается и дефицит витамина В<sub>12</sub>, фолиевой кислоты, микроэлементов (медь, кобальт и др.) и белка (за счет недостаточного его поступления или синтеза).

Клиника АСФ.

Принято различать следующие основные синдромы: анемический, сидеропенический, неврологический и гастроэнтерологический.

1. Анемический синдром: слабость, быстрая утомляемость, головные боли, головокружения, мелькание мушек перед глазами, одышка, тахикардия, шум в ушах;
2. Сидеропенический синдром-симптомы тканевого дефицита железа:

Волосы секутся, выпадают и седеют, сухость кожи и снижение её тургора.

Койлонихии: искривление ногтей, повышенная ломкость ногтей, их выраженная поперечная исчерченность, воспаление околоногтевого валика, вогнутость, ложкообразные ногти. Наклонность к кариесу зубов. Извращение вкуса и обоняния: тяга к мелу, зубному порошку, стирательной резинке, едят глину, землю, сырое мясо, тесто, привлекают запахи сырости, известки, керосина.

3. Неврологическая симптоматика или фуникулярный миелоз: парестезия, нарушения чувствительности, боли, «чувство хождения по мягкой земле», ползание мурашек по телу, поясовидные боли, мышечная слабость, атрофия, иногда психические нарушения: бред, галлюцинации, эпилепсия;

4. Нарушения со стороны ЖКТ: Гюнтеровский глоссит: боли в языке, атрофия сосочков, воспаленный красный малиновый язык, атрофический гастрит, нарушение эвакуационной способности желудка, увеличение размеров селезенки.

В клинике АСФ различают четыре степени тяжести заболевания. Это определяют по уровню гемоглобина и эритроцитов.

1-степень тяжести: содержание гемоглобина колеблется в пределах от 90 до 110 г/л, эритроциты от 2,8 до 3,0 млн

2-степень тяжести: содержание гемоглобина колеблется в пределах от 70 до 90 г/л, эритроциты от 2,5 до 2,8 млн

3-степень тяжести: содержание гемоглобина колеблется в пределах от 50 до 70 г/л, эритроциты от 2 до 2,5 млн

4-степень тяжести: содержание гемоглобина ниже 50 г/л, эритроциты ниже 2 млн.

Диагностика АСФ.

Рекомендуются следующие исследования при АСФ:

Наряду с общепринятыми анализами (развернутый общий анализ крови, сывороточное железо, миелограмма) необходимо исследовать: феррокинезику(трансферрин, ферритин), содержание АТФ, содержание витамина В<sub>12</sub> и фолиевой кислоты в сыворотке крови.

Лабораторные исследования и их предполагаемая направленность при АСФ.

1)ОАК: снижение эритроцитов и гемоглобина; возможны лейкопения, тромбоцитопения; незначительный ретикулоцитоз появление мегалоцитов в периферической крови и мегалобластов в костном мозге, анизоцитоз, появление колец Кебота, телец Жолли; гиперхромия, повышение цветового показателя, появление полисегментоядерных нейтрофилов.

2)Биохимия: снижение сывороточного железа, незначительное увеличение непрямого билирубина 28-47 мкмоль/л, за счет незначительного гемолиза эритроцитов.

3)Миелограмма: мегалобластное кроветворение;

4)Феррокинезику: \_снижение концентрации ферритина и повышение концентрации трансферрина, так как при АСФ имеется дефицит железа.

5)Содержание АТФ снижается, так как в условиях гипоксии снижается энергообразование.

6)Содержание витамина В<sub>12</sub> сыворотки крови снижается, так как при АСФ имеется дефицит витамина В<sub>12</sub> .



7) Изменение активности ряда окислительно-восстановительных ферментов в лейкоцитах периферической крови.

В последние годы доказано исключительное значение цитохимического изучения ряда окислительно-восстановительных ферментов в лейкоцитах периферической крови. Доказано, что являясь легкодоступными, клетки периферической крови по полной аналогии отражают все метаболические процессы, происходящие в организме, в связи с чем могут служить показателями метаболического состояния организма в период исследований .

Изучение активности ряда окислительно-восстановительных ферментов в лейкоцитах периферической крови дает представление о метаболическом, энергетическом потенциале организма, об эффективности предпринятого патогенетического лечения, прогнозе. Наряду с изучением гемопозза, феррокинетики, содержания АТФ крови, показатели активности ферментов лейкоцитов периферической крови обладают высокой информативной значимостью.

Инструментальные исследования: Помощь в диагностике заболевания могут оказывать ЭГДФС, УЗИ органов брюшной полости. Ранняя диагностика и своевременное лечение являются гарантом эффективности лечения больных с АСФ.

Рекомендуемые исследования при анемии смешанной формы.

Таблица №1

Лабораторные исследования		Инструментальные исследования
Общепринятые	Специальные	

1.Общий развернутый анализ крови; 2.Биохимический анализ крови (общий белок и фракции, билирубин,сывороточное железо); 3.Миелограмма ;	Исследование феррокинетики: 1) Ферритин; 2) Трансферрин;	Исследование АТФ; Исследование содержания витамина В12 и фолиевой кислоты; Исследование ферментов в лимфоцитах в периферической крови;(СДГ,а-ГДГ)	1.УЗИ 2.Эндоскопическое, рентгеноскопическое или рентгенологическое исследование ЖКТ;
--	--	---	--

#### Лечение АСФ.

Лечение направлено на устранение этиологического фактора и восполнение дефицита железа, витамина В12 и фолиевой кислоты в организме.

Благодаря успешному развитию фарминдустрии, мы сегодня имеем большой арсенал новых комплексных препаратов, включающих в свой состав не только железо, но и другие, необходимые для гемопоза компоненты, микроэлементы. Так, например, новый отечественный препарат Глобекс привлекателен тем, что содержит в своем составе наряду с железом фумаратом, витамин В12, фолиевую кислоту и цинк, что делает его приоритетным для лечения анемий смешанной формы.

Оптимальное содержание и сочетание необходимых ингредиентов для активации гемопоза служат гарантией эффективности препарата Глобекс не только при ЖДС, ЖДА, но и при мегалобластных анемиях.. Учитывая роль этих витаминов в синтезе ДНК и РНК становится очевидной опасность их дефицита для кровообразования, для формирования новых клеток. В то же время, являясь мощным стимулятором, витамин В<sub>12</sub>, например, при передозировке опасен для развития плода, что делает совершенно неприемлемым его применение у беременных. Содержание же его в

препарате Глобекс является не опасным, минимальным, но достаточным для обеспечения активации гемопоэза. К сожалению, нелеченные или недостаточно эффективно леченные ЖДА нередко «обогащаются» присоединением мегалобластного компонента, в результате чего анемия приобретает смешанный характер. Именно смешанный характер анемии чаще всего наблюдается у женщин фертильного возраста и у беременных, что представляет угрозу для нормального развития плода.

Известно, что обмен веществ в организме тесно взаимосвязан и связь эта осуществляется через ключевые метаболиты. Пути катаболизма липидов, углеводов, белков интегрируются в цикл трикарбоновых кислот Кребса, который выполняет роль метаболического «котла». Каждый из субстратов цикла Кребса выполняет важнейшие функции интегративного, катаболического, анаболического, энергетического характера. Кроме того, именно цикл Кребса является основным донатором, генератором водорода для дыхательной цепи митохондрий, в связи с чем торможение его процессов в условиях гипоксии приводит к снижению или прекращению деятельности дыхательной цепи и, соответственно, к дефициту выработки энергии. Фумарат в составе Глобекс, являясь естественным метаболитом цикла Кребса, поступая в организм органично включается в метаболизм, что обеспечивает не только восполнение фондов железа, витамина В<sub>12</sub>, фолиевой кислоты, но и активацию реакций цикла Кребса, конечным результатом чего является улучшение метаболического, энергетического статуса организма.

Нужно отметить то, что конечно при третьей и четвертой степенях тяжести заболевания только препаратом Глобекс не обойтись. В таких случаях лечение можно начать с внутримышечного препарата железа и витамина В<sub>12</sub>(цианокобаламин) в течении 7-10 дней, затем продолжить лечение донормализации показателей кроветворения приемом препарата Глобекс в дозе по 1 капсуле два раза в сутки после приема пищи. При легкой степени АСФ Глобекс можно назначить по 1 капсуле один раз в день. А при средней степени тяжести по 2 капсулы в сутки.

Лечение должно складываться из нескольких этапов: 1) Восполнение дефицита – лечение продолжается до нормализации показателей кроветворения (3-6 месяцев).

2) Восполнение депо и других запасов в организме (3-6 месяцев).

3) Профилактическое лечение по показаниям.

Схема лечения анемии смешанной формы.

Таблица №2

Степени тяжести анемии	Общепринятое лечение	Рекомендуемое комплексное лечение
Легкая степень (гемоглобин 110-90 г/л)	Препараты железа(пероральные) Витаминотерапия Диета: питание продуктами богатыми железом.	Препарат железа Глобекс по 1Капсуле в день. Диета: питание продуктами богатыми железом, белком, витаминами, микроэлементами.
Средняя степень (гемоглобин 90-70 г/л)	Препараты железа (внутримышечные) Витаминотерапия Диета: питание продуктами богатыми железом и белком.	Препараты железа (внутримышечные)№10, затем продолжить препаратом железа Глобекс по 2Капсуле в день. Диета: питание продуктами богатыми железом, белком, витаминами, микроэлементами.
тяжелая степень (гемоглобин 70-50г/л)	Препараты железа (внутривенные) Витаминотерапия Диета: питание продуктами богатыми железом и белком.	Препараты железа (внутривенные)№5, Вит В12 по 500γ №10 в\м, затем продолжить препаратом Глобекс по 2Капсуле в день. Диета: питание продуктами богатыми железом, белком, витаминами, микроэлементами
крайне тяжелая степень анемии(гемоглобин ниже 50 г/л)	Переливание эритроцитарной массы по показанием Препараты железа (внутривенные) Витаминотерапия Диета: питание продуктами богатыми железом и белком.	Переливание эритроцитарной массы по показанием Препараты железа (внутривенные), Вит В12 по 500γ №10 в\м, белковые препараты №3, затем продолжить препаратом Глобекс по 2Капсуле в день. Диета: питание продуктами богатыми железом, белком, витаминами, микроэлементами.

## НОЗОЛОГИЧЕСКАЯ ХАРАКТЕРИСТИКА

Остеоартроз (ОА) - гетерогенная группа заболеваний различной этиологии, но со сходными биологическими, морфологическими и клиническими проявлениями и исходом, в основе которых лежит поражение всех компонентов сустава, в первую очередь хряща, а также субхондральной кости, синовиальной оболочки, связок, капсулы и периартикулярных мышц.

## ЭПИДЕМИОЛОГИЯ

Частота в популяции не менее 20%. Как правило, заболевание начинается в возрасте старше 40 лет. Рентгенологические признаки ОА обнаруживаются у 50% людей в возрасте 55 лет и у 80% - старше 75 лет. ОА коленных суставов (гонартроз) чаще развивается у женщин, ОА тазобедренных суставов (коксартроз) – у мужчин.

Выделены факторы риска ОА:

- женский пол;
- дефекты гена коллагена типа II;
- врожденные заболевания костей и суставов;
- пожилой возраст;
- избыточный вес;
- дефицит эстрогенов в постменопаузе у женщин;
- приобретенные заболевания костей и суставов, операции на суставах (например, менискэктомия);
- избыточная нагрузка на суставы;
- травмы.

## ЭТИОЛОГИЯ

Истинная причина ОА остается невыясненной. Основной фактор развития болезни – несоответствие между механической нагрузкой, приходящейся на суставную поверхность хряща, и его возможностями сопротивляться данной нагрузке.

Вследствие наследственной предрасположенности, физического стресса, механического повреждения, обменного или эндокринного дисбаланса возникают нарушения обмена и синтетической активности хондроцитов, а также физико-химические повреждения матрикса суставного хряща.

## ПАТОГЕНЕЗ

Механическая перегрузка хряща приводит к повреждению хондроцитов и освобождению лизосомальных ферментов, усугубляющих процессы разрушения хряща и в дальнейшем его дегенерацию. В то же время повреждение хряща сопровождается разрывом коллагеновой сети и выходом протеогликанов в синовиальную полость. Происходит активация ферментов

синовиальной жидкости. Образуются антитела к частицам коллагена, протеогликанам, хондроцитам, индуцирующие воспалительный процесс. Включение цитокиновой системы усиливает дегенерацию и прогрессирование ОА принимает, по сути, необратимый характер.

## ПАТОМОРФОЛОГИЯ

Характерный признак деструкции хряща – потеря хрящевым матриксом гликозаминогликанов. Происходит разволокнение и расщепление матрикса хряща с формированием эрозий и трещин различной глубины. Репаративная регенерация хряща неполноценна за счет биосинтеза неполноценного коллагена и протеогликанов.

Выявление компонентов иммунных комплексов в пораженном суставном хряще и синовиальной оболочке свидетельствует о включении в патологический процесс иммунокомплексного механизма.

Значительная роль в дегенерации суставного хряща принадлежит синовииту. Морфологически хронический синовит при ОА характеризуется умеренно выраженными пролиферативными и экссудативными реакциями с исходом в склероз и липоматоз.

В субхондральной кости выявляются микропереломы, усиление костеобразования, утолщение костных трабекул и остеофитоз. Кроме того, в субхондральной кости имеют место нарушения региональной гемодинамики и микроциркуляции с развитием тканевой гипоксии, что усугубляет дегенерацию хряща.

## КЛАССИФИКАЦИЯ

Выделяют две основные формы ОА: первичный (идиопатический) и вторичный, возникающий на фоне различных заболеваний.

### I. Первичный (идиопатический)

#### А. Локализованный (<3 суставов)

1. Суставы кистей
2. Суставы стоп
3. Коленные суставы
4. Тазобедренные суставы
5. Позвоночник
6. Другие суставы

#### Б. Генерализованный (3 и более суставов)

1. С поражением дистальных и проксимальных межфаланговых суставов
2. С поражением крупных суставов
3. Эрозивный

### II. Вторичный

#### А. Посттравматический

Б. Врожденные, приобретенные или эндемические заболевания (болезнь Пертеса, синдром гипермобильности и др.)

В. Метаболические болезни

1. Охроноз
2. Гемохроматоз
3. Болезнь Вильсона
4. Болезнь Гоше

Г. Эндокринопатии

1. Акромегалия
2. Гиперпаратиреоз
3. Сахарный диабет
4. Гипотиреоз

Д. Болезнь отложения кальция (фосфат кальция, гидроксиапатит)

Е. Нейропатии (болезнь Шарко)

Ж. Другие заболевания (аваскулярный некроз, ревматоидный артрит, болезнь Педжета и др.)

## КЛИНИЧЕСКИЕ ПРИЗНАКИ И СИМПТОМЫ

ОА проявляется выраженными болями и деформацией суставов, приводящими к нарушению их функции. При этом четкой связи между выраженностью рентгенологических изменений и интенсивностью боли не отмечается.

Боль в области пораженного сустава – ведущий клинический признак ОА.

Боли не связаны с поражением собственно хряща (он лишен нервных окончаний), а определяются поражением костей, суставов, околосуставных тканей.

Варианты болей при ОА:

1. Механические – возникают при нагрузке на сустав, беспокоят больше к вечеру и в первую половину ночи, стихают после ночного отдыха. Связаны с постепенным увеличением давления на кость.
2. «Стартовые» - возникают после периода покоя, проходят вскоре на фоне двигательной активности. Связаны с трением суставных поверхностей, на которых оседает тканевой детрит.
3. Боли, связанные с наличием тендобурсита и периартрита - возникают только при движениях, в которых участвует пораженное сухожилие, а также при определенных движениях сустава во время движения.
4. Рефлекторные боли – возникают из-за реактивного синовита, который приводит к рефлекторному спазму близлежащих мышц и их гипоксии.



5. Боли, связанные с венозным стазом в субхондральной кости на фоне внутрикостной гипертензии – обычно возникают ночью, носят тупой характер и исчезают утром при ходьбе.
6. Миофасциальная боль – спастическая перегрузка и локальный гипертонус перераздраженного миотома в зоне замещения эластических волокон периартикулярных структур грубой фиброзной тканью.
7. «Блокадная» боль – острая боль, лишаящая больного сделать малейшее движение. Причина боли – ущемление между суставными поверхностями крупного хрящевого или костного фрагмента.

Крепитация (хруст, треск или скрип) в суставах при движении возникает вследствие неконгруэнтности суставных поверхностей.

Увеличение сустава в объеме происходит за счет пролиферативных изменений (остеофиты), но может быть следствием отека периартикулярных тканей.

Утренняя скованность не бывает продолжительной, составляет менее 30 мин.

Припухлость, повышение кожной температуры, усиление болевого синдрома и длительности утренней скованности характерны для реактивного синовита.

Клинические проявления остеоартроза в отдельных суставах.

Коксартроз (ОА тазобедренного сустава)

Первичный коксартроз обычно развивается в возрасте старше 40 лет, более раннее развитие обычно связано с дисплазией сустава.

В начале заболевания возможна быстрая утомляемость при ходьбе и в положении стоя.

Боль первоначально может ощущаться в паху, ягодичной или поясничной области, в бедре и коленном суставе, она уменьшается в покое и возобновляется при нагрузке на сустав. Нередко одним из механизмов боли становится спазм ягодичных, поясничных или отводящих мышц бедра.

Первоначально объем движений в суставе сокращается за счет нарушения внутренней, затем наружной ротации и отведения и в последнюю очередь – сгибания и разгибания бедра.

Прихрамывание при ходьбе связано со спазмом мышц, а в дальнейшем с деформацией сустава и укорочением конечности.

Гонартроз (ОА коленного сустава)

Основной симптом – боль механического типа с локализацией по передней и внутренней поверхности сустава. Боли возникают при ходьбе, особенно – спуске по лестнице, могут иррадиировать в голень и бедро. В начале заболевания отмечается ограничение разгибания, а затем сгибания в пораженном суставе.

Часто первые изменения обнаруживаются в надколенно-бедренном суставе (фemorопателлярный артроз или артроз надколенника). Это связано с недостаточной эластичностью надколенника и нагрузкой на него при ходьбе.

Частым осложнением гонартроза является реактивный синовит, в ряде случаев сопровождающийся образованием подколенной кисты Бейкера (выпячивание заднего заворота суставной сумки в подколенную ямку).

Наибольшая инвалидизация больных гонартрозом происходит при сочетании поражения надколенно-бедренного и бедренно-большеберцового суставов, особенно при наличии genu varum.

#### Остеоартроз голеностопного сустава

Редко бывает первичным, чаще формируется после травмы. Его развитие быстро ведет к ограничению двигательной активности и инвалидизации.

#### Остеоартроз I плюснефалангового сустава

Встречается часто и связан с нарушением статики – поперечным или продольным плоскостопием, травмой, профессиональными перегрузками. Проявляется болезненностью, ограничением подвижности I пальца, затруднением при ходьбе.

На фоне поперечного плоскостопия происходит отклонение I пальца в наружную сторону с формированием hallux valgus.

#### Узелковый остеоартроз суставов кистей.

Развивается чаще у женщин с неблагоприятной наследственностью. Относится к особому варианту первичного ОА.

Начало часто бессимптомное, постепенно появляется и нарастает тугоподвижность дистальных межфаланговых суставов (ДМФС) кистей, появление припухлости мягких тканей в области суставов, сопровождающейся болезненностью. В дальнейшем формируются плотные узловатые образования на тыльно-боковых участках ДМФС – узелки Гебердена. На боковой поверхности проксимальных межфаланговых суставов образуются узелки Бушара.

В исходе формируется веретенообразная деформация пальцев, ограничение движений в ДМФС с формированием латеральной или медиальной девиации концевых фаланг.

#### Остеоартроз пястно-запястного сустава большого пальца кисти

Развивается в месте сочленения I пястной кости и трапецевидной кости запястья. Проявляется болями по внутреннему краю запястья при движениях большого пальца, ограничением движения и хрустом. Часто наблюдается у больных, имеющих остеоартроз межфаланговых суставов кисти.

#### Остеоартроз локтевого сустава

Встречается значительно реже, чем другие формы ОА. Характеризуется значительными краевыми костными разрастаниями вокруг суставной поверхности локтевой кости.

#### Остеоартроз плечевого сустава

Отмечается поражение субакромиального сочленения, что обуславливает болезненное ограничение отведения плеча. Артроз истинного плечевого сустава развивается весьма редко. Деформации сустава обычно не наблюдается. Иногда развивается умеренная атрофия близлежащих мышц.

Обычно ОА плечевого сустава развивается на фоне хондрокальциноза, дисплазии головки плеча или связан с переломом, а также остеонекрозом головки плечевой кости.

### ДАННЫЕ ЛАБОРАТОРНЫХ ИССЛЕДОВАНИЙ

Клинические анализы крови и мочи обычно соответствуют норме. Ускорение СОЭ до 20-25 мм/ч, повышение уровня СРБ и фибриногена ассоциируется с развитием реактивного синовита.

### РЕНТГЕНОЛОГИЧЕСКОЕ ИССЛЕДОВАНИЕ

#### Рентгенологические симптомы ОА

- остеофиты (заострения или небольшие до 1-2 мм костные образования на краях поверхности сустава);
- субхондральный остеосклероз (уплотнение участков костной ткани, расположенной непосредственно под суставным хрящом);
- сужение суставной щели, измеряется в наиболее суженном участке;
- околосуставной краевой дефект костной ткани, имеет в основании участок остеосклероза, обнаруживается на ранней стадии артроза, отличается от истинной эрозии отсутствием разрежения костной ткани;
- субхондральные кисты (округлые образования с четким склеротическим ободком), формируются в местах наибольшей нагрузки на сустав, чаще в головке бедренной кости и в крыше вертлужной впадины;
- внутрисуставные обызвествленные хондромы (образуются из участков некротизированного суставного хряща или являются фрагментом костной ткани).

#### Стадии ОА по Келгрену

Стадии	Рентгенологические симптомы
О стадия	Изменения отсутствуют
I стадия	Сомнительные рентгенологические признаки
II стадия	Минимальные изменения (небольшое сужение суставной щели, единичные остеофиты)
III стадия	Умеренные проявления (умеренное сужение суставной щели, множественные остеофиты)

IV стадия	Выраженные изменения (суставная щель почти не прослеживается, грубые остеофиты)
-----------	---

#### ДИАГНОСТИЧЕСКИЕ КРИТЕРИИ ОА

##### Клинические критерии

##### Коленные суставы

- боли + крепитация + утренняя скованность < 30 мин + возраст > 38 лет  
или

- боли + утренняя скованность < 30 мин + увеличение объема сустава  
или

- боли + увеличение объема сустава

##### Кисти

- боли и скованность в кистях + увеличение объема 2 и более из 10 выбранных (двустороннее поражение 2 и 3 дистальных и проксимальных межфаланговых суставов и 1 пястно-запястного сустава) суставов + отек менее 3 пястнофаланговых суставов + увеличение объема 2 и более дистальных межфаланговых суставов  
или

- боли и скованность в кистях + увеличение объема 2 из 10 выбранных суставов + отек менее 3 пястнофаланговых суставов + деформации 2 и более из 10 выбранных суставов кистей.

##### Клинические, лабораторные и рентгенологические критерии

##### Коленные суставы

- боли + остеофиты

или

- боли + синовиальная жидкость, характерная для ОА + утренняя скованность < 30 мин + крепитация

или

- боли + утренняя скованность < 30 мин + крепитация + возраст > 40 лет

##### Тазобедренные суставы

- боли + остеофиты

или

- боли + СОЭ < 20 мм/ч + сужение суставной щели

##### Функциональные классы

I – полностью сохранены самообслуживание, непрофессиональная и профессиональная деятельность

II – сохранены самообслуживание и профессиональная деятельность, ограничена непрофессиональная деятельность

III – сохранено самообслуживание, ограничены непрофессиональная и профессиональная деятельность

IV – ограничены самообслуживание, непрофессиональная и профессиональная деятельность

##### Пояснения:

Самообслуживание: одевание, принятие пищи, уход за собой и т.д.

Непрофессиональная деятельность: элементы отдыха, досуга, занятия спортом и др.

Профессиональная деятельность: работа, учеба, ведение домашнего хозяйства (для домашних работников).

## ФОРМУЛИРОВКА ДИАГНОЗА

1. Первичный моноартроз правого коленного сустава (гонартроз), стадия II, реактивный синовит, функциональная недостаточность II степени.

2. Полиостеоартроз (остеоартроз генерализованный), стадия III, реактивный синовит левого коленного сустава, функциональная недостаточность II степени.

## ЛЕЧЕНИЕ

### Цели лечения

1. Уменьшение боли
2. Предотвращение дальнейшего разрушения хряща
3. Предотвращение нарушения функции суставов
4. Обучение физическим упражнениям, поддерживающим функцию суставов
5. Обучение больных управлению заболеванием

### Немедикаментозное лечение

- Обучение пациентов через систему школ больных .
- Изменение двигательных стереотипов (избегать длительного стояния, приседаний, ходьбы по лестнице и т.д.).
- ЛФК (плавание, прогулки, езда на велосипеде, упражнения для укрепления четырехглавой мышцы бедра).
- Физиотерапевтическое лечение (местное применение холода или тепла, фонофорез лекарственных препаратов).
- Ортопедическое лечение – ортезирование (повязки или наколенники, фиксирующие колено в вальгусном положении, ортопедические стельки с поднятым латеральным краем для уменьшения нагрузки на медиальные отделы коленного сустава, шинирование I-го запястно-пястного сустава, ходьба с тростью в руке, противоположной пораженной нижней конечности).
- Диета с целью избавления от лишнего веса и поддержания нормальной массы тела.

## МЕДИКАМЕНТОЗНОЕ ЛЕЧЕНИЕ

Симптоматическая терапия быстрого действия

Парацетамол

Может быть эффективен у больных с непостоянными умеренно выраженными болями в дозе не более 2г/сут.

НПВП

Применяются только в период усиления болей. Доза ниже, чем при артритах.

Наиболее перспективны селективные ингибиторы ЦОГ-2: нимесулид (200 мг/сут), мелоксикам (7,5-15 мг/сут), целекоксиб (100 мг 1-2 раза в сутки).

Возможно применение диклофенака (50 мг 2 раза в сутки), ксефокама (12-16 мг/сут), ибупрофена (400-600 мг 3 раза в сутки), кетопрофена (100 мг/сут).

Использование индометацина нецелесообразно в связи с отрицательным влиянием на хрящ.

Широко используются мазевые препараты НПВП.

Трамадол

Используется для купирования сильной боли в течение короткого периода времени. Назначается в первые дни по 50 мг/сут с постепенным увеличением дозы до 200-300 мг/сут.

Симптоматическая терапия медленного действия

Колхицин 1 мг/сут и гидроксихлорохин 200 мг/сут

Используются у пациентов с эрозивным артрозом или частыми обострениями синовита.

Хондроитин сульфат (структурм)

Применяется в дозе 1000 мг/сут в течение 6 месяцев.

Глюкозамин сульфат (дона, стопартроз)

Дона для перорального приема (саше, таблетки) применяется в дозе 1500 мг/сут, стопартроз 1200 мг/сут в течение 6-12 недель с последующим повторением через 2-6 месяцев.

Дона для в/м введения (400 мг/2 мл) вводится в/м 2-3 раза в неделю в течение 4-6 недель.

Комбинированные препараты (терафлекс, артра, КОНДРОнова)

Наибольший эффект достигается при применении препаратов в течение 6 месяцев.

Внутрисуставная терапия

ГКС (кеналог, дипроспан)

Применяются в случае клинически выраженного вторичного синовита.

Перед введением ГКС необходимо удалить синовиальную жидкость. Число инъекций в один сустав в течение года не должно превышать трех.

Производные гиалуроната (синвиск, остенил, ферматрон)

Препараты выполняют смазочную функцию и классифицируются как «имплантаты» синовиальной жидкости.

Показанием к их применению является механический характер боли при ОА I –III рентгенологической стадии по Келлгрену в отсутствие признаков

синовита. Стандартная схема лечения предполагает курс из 3-5 суставных инъекций с интервалом в 1 неделю. Для сохранения достигнутого эффекта курсы повторяют 1 раз в 6 мес.

#### Алфлутоп

Биотехнологический препарат, обладающий свойством усиливать синтез гиалуроновой кислоты и тормозить активность гиалуронидазы.

Применяется внутрисуставно (обычно в коленные и плечевые суставы) по 2 мл с 3-4-дневными интервалами. Всего на курс 5-6 инъекций. Может применяться внутримышечно по 1 мл в день в течение 20 дней. Аналогичные курсы лечения повторяют с интервалом в полгода.

## ХИРУРГИЧЕСКОЕ ЛЕЧЕНИЕ

### Эндопротезирование

Эндопротезирование тазобедренного и коленного суставов – одно из главных перспективных направлений хирургии, при котором проводят замену части или всего разрушенного сустава на искусственный. Проводится при выраженном болевом синдроме, не поддающемся консервативному лечению и при наличии серьезного нарушения функции суставов.

#### Артроскопические манипуляции

#### Лаваж коленных суставов

Показан при ОА коленных суставов, резистентном к консервативному лечению и в/суставному введению ГК. Из полости сустава удаляется детрит и кровяные сгустки, при этом обезболивающий эффект сохраняется до 3 мес.

#### Удаление «суставной мыши»

Способствует восстановлению движений в суставе.

#### Остеотомия

Новый вид хирургического лечения – остеотомия большеберцовой кости способствует уменьшению боли и восстановлению функции сустава.

## ПРОГНОЗ

В отношении жизни благоприятный. Социальная значимость ОА определяется высокой инвалидизацией пациентов. Смертность после операций по поводу ОА составляет 1%.

#### Вопросы для самоконтроля

1. Патогенез ОА
2. Клинические проявления ОА
3. Рентгенологические стадии ОА
4. Варианты местной терапии

## 5. Показания к хирургическому лечению

### Задача

Больная В., 67 лет обратилась к врачу с жалобами на утреннюю скованность в суставах кистей в течение 15-20 минут, деформацию мелких суставов кистей, боли в коленных суставах при ходьбе и в вечернее время, «хруст» в суставах. Боли в суставах более 5 лет, за врачебной помощью ранее не обращалась.

При осмотре выявлены деформации дистальных межфаланговых суставов кистей, сила в кистях сохранена. Пальпация I-ых запястно-пястных суставов болезненна. Коленные суставы деформированы, увеличены в объеме. При сгибании определяется крепитация, сгибание болезненно. Выявляется выбухание в области подколенной ямки слева.

В общем анализе крови определяется ускорение СОЭ до 25 мм/ч. РФ отрицателен. На рентгенограммах коленных суставов: сужение суставной щели, множественные остеофиты. УЗИ коленных суставов: киста Бейкера слева.

1. Сформулируйте диагноз
2. Составьте план лечения



## СПИСОК ЛИТЕРАТУРЫ

1. Гринштейн Ю.И. Неотложная помощь в терапии и кардиологии: учеб.пособие для системы послевуз.проф.образования/ Гринштейн Ю.И.[и др.];под ред.Ю.И.Гринштейна. - М.: Гэотар-Медиа, 2008. - 224с.. - (Библиотека непрерывного медицинского образования) Библиогр.в конце гл.
2. Интенсивная терапия: национальное руководство: учеб. пособие для послевуз. проф. образования: в 2 т./ М. М. Абакумов [и др.]; гл. ред. Б. Р. Гельфанд, А. И. Салтанов, АСМОК. - М.: ГЭОТАР-Медиа, 2009. - (Национальные руководства), На обл. : Национальный проект "Здоровье" Т. 1, 2009. - 956 с. Предм. указ.: с. 953-955
3. Спригинс, Д. Неотложная терапия : Практическое руководство:Пер.с англ. / Д.Спригинс,Д.Чемберс,Э.Джеффри .— М. : ГЭОТАР МЕДИЦИНА, 2000 .— 336с. : ил. — (В помощь практикующему врачу) .— Библиогр.в конце кн.
4. Оганов, Р.Г. Кардиология : руководство для врачей / Оганов Р.Г. [и др.];под ред.:Р.Г.Оганова,И.Г.Фоминой .— М. : Медицина, 2004 .— 848с. : ил.
5. Кардиология : научно-практический журнал .— М. : Бионика, 2009-.
6. Джанашия, П.Х. Кардиомиопатии и миокардиты : Учебное пособие / П.Х.Джанашия,В.А.Круглов,В.А.Назаренко,С.А.Николенко .— М. : Рос.гос.мед.ун-т, 2000 .— 112с. : ил. — Библиогр.в конце кн.
7. Ольбинская, Л.И. Фармакотерапия хронической сердечной недостаточности : Руководство по терапии / Л.И.Ольбинская,Ж.М.Сизова .— М. : Изд.дом"Русский врач", 2002 .— 112с. : ил. — (Прил. к журн."Врач").
8. Беялов, Ф.И. Аритмии сердца : практ.руководство для врачей / Ф.И.Беялов .— М. : Мед.информ.агентство, 2006 .— 352с. : ил.