

МИНОБРНАУКИ РОССИИ

Федеральное государственное бюджетное  
образовательное учреждение высшего образования  
«Тульский государственный университет»

Институт Естественных наук  
Кафедра «Биологии»

Утверждено на заседании кафедры  
«Биологии»

« 9 » февраля 2021г., протокол № 7

Заведующий кафедрой



Е.М. Волкова

**ФОНД ОЦЕНОЧНЫХ СРЕДСТВ (ОЦЕНОЧНЫЕ МАТЕРИАЛЫ) ДЛЯ  
ПРОВЕДЕНИЯ ТЕКУЩЕГО КОНТРОЛЯ УСПЕВАЕМОСТИ И  
ПРОМЕЖУТОЧНОЙ АТТЕСТАЦИИ ОБУЧАЮЩИХСЯ ПО  
ДИСЦИПЛИНЕ (МОДУЛЮ)**

**«Цитология с основами гистологии»**

**основной профессиональной образовательной программы  
высшего образования – программы бакалавриата**

по направлению подготовки

**06.03.01 Биология**

с направленностью (профилем)

**Биоэкология**

Форма обучения: очная


Идентификационный номер образовательной программы: 060301-01-21

Тула 2021 год

**ЛИСТ СОГЛАСОВАНИЯ**  
**фонда оценочных средств (оценочных материалов)**

**Разработчик:**

Ягольник Е.А., доцент, к.б.н.  
(ФИО, должность, ученая степень, ученое звание)

  
\_\_\_\_\_  
(подпись)

## **1. Описание фонда оценочных средств (оценочных материалов)**

Фонд оценочных средств (оценочные материалы) включает в себя контрольные задания и (или) вопросы, которые могут быть предложены обучающемуся в рамках текущего контроля успеваемости и промежуточной аттестации по дисциплине (модулю). Указанные контрольные задания и (или) вопросы позволяют оценить достижение обучающимся планируемых результатов обучения по дисциплине (модулю), установленных в соответствующей рабочей программе дисциплины (модуля), а также сформированность компетенций, установленных в соответствующей общей характеристике основной профессиональной образовательной программы.

Полные наименования компетенций и индикаторов их достижения представлены в общей характеристике основной профессиональной образовательной программы.

## **2. Оценочные средства (оценочные материалы) для проведения текущего контроля успеваемости обучающихся по дисциплине (модулю)**

### **Перечень контрольных заданий и (или) вопросов для оценки сформированности компетенции ОПК-2 (контролируемый индикатор достижения компетенции ОПК-2.1)**

1. Цитология и гистология как биологические науки.
2. Основные положения клеточной теории.
3. Основные проявления жизнедеятельности клеток.
4. Дифференцировка и жизненный цикл клетки.
5. Неклеточные формы живого вещества (симпласт, межклеточное вещество).
6. Понятие о ткани. Типы тканей.
7. Эпителиальные ткани, их строение, местонахождение.
8. Соединительные ткани, их строение, местонахождение.
9. Кровь, ее элементы, функции.
10. Мышечные ткани, их строение, местонахождение.
11. Нервная ткань, ее строение, местонахождение.
12. Органы пищеварительной системы, их строение и функции.
13. Органы дыхательной системы, их строение и функции.
14. Органы мочевыделительной системы.

### **Перечень контрольных заданий и (или) вопросов для оценки сформированности компетенции ОПК-2 (контролируемый индикатор достижения компетенции ОПК-2.2)**

1. Эпителиальные ткани: общая морфофункциональная характеристика. Источники развития, классификация и строение покровного эпителия.
2. Железистый эпителий: строение, принципы классификации желез, источники развития. Особенности строения желез по способу выделения секрета из клетки.
3. Общая характеристика опорно-трофических тканей: классификация, функциональное значение, соотношение клеток и межклеточного вещества.
4. Кровь: составные компоненты и функция крови. Классификация форменных элементов крови млекопитающих и птиц.
5. Эритроциты, тромбоциты, зернистые лейкоциты. Их строение, количество и функциональное значение.
6. Морфофункциональная характеристика агранулоцитов, Т, В – лимфоциты, классификация, функциональная роль.
7. Принцип строения волокнистых соединительных тканей: классификация, функциональное

значение, распространение в организме, составные компоненты.

8. Рыхлая волокнистая неоформленная соединительная ткань: клеточные популяции, межклеточное вещество, локализация в организме.

9. Соединительные ткани со специальными свойствами (ретикулярная, жировая и пигментная) их строение и функциональное значение.

10. Морфология плотной соединительной ткани (оформленной и не оформленной). Хрящевые ткани: структурные элементы, классификация, развитие, функция.

11. Костные ткани, классификация, строение. Клетки, и межклеточное вещество.

12. Кость как орган. Гистологическое строение пластинчатой кости. Понятие остеона, его строение.

13. Мышечные ткани: классификация, источники развития, регенерация.

14. Гладкая мышечная ткань: структурно-функциональная единица, ее генез, строение, регенерация.

15. Поперечнополосатая скелетная мышечная ткань: структурно-функциональная единица, микроскопическое и субмикроскопическое строение, развитие, регенерация.

16. Нервная ткань, структурные элементы, гистогенез.

### **Перечень контрольных заданий и (или) вопросов для оценки сформированности компетенции ОПК-2 (контролируемый индикатор достижения компетенции ОПК-2.3)**

1. Принципы классификаций тканей.

2. Регенерация тканей.

3. Рефлекторная дуга: составные элементы, типы.

4. Нервные окончания: определение, функциональная классификация. Морфологическая классификация рецепторов. Строение эффекторного окончания (моторной бляшки).

5. Синапсы: классификация, строение, механизмы передачи импульса в синапсах.

6. Селезенка: развитие, строение, функции.

7. Гипофиз: источники развития, тканевый и клеточный состав, гормоны.

8. Классификация и общий принцип строения сосудов.

9. Артерии: определение, классификация, функциональная роль, строение различных типов артерии.

10. Вены: определение, классификация, особенности различных типов вен.

11. Сосуды микроциркулярного русла: артериолы, капилляры, венулы и их роль в кровообращении. Классификация и строение капилляров.

12. Сердце: эмбриональное развитие, оболочки, их тканевый состав, слои и происхождение. Строение кардиомиоцитов. Кровоснабжение и иннервация.

13. Периферические эндокринные железы. Щитовидные железы, источники развития, доли, их тканевый и клеточный состав, гормоны. Околощитовидные железы.

14. Проводящие пути белого вещества спинного мозга.

15. Спинальная рефлекторная дуга

16. Гормоны. Общая характеристика, принцип действия

17. Проводящая система сердца, структурные компоненты, типы клеток.

18. Роль гипоталамуса в регулировании работы эндокринных желез.

19. Роль гипофиза в регулировании функции эндокринных желез. Гипоталамо-аденогипофизарное кровообращение и его роль в транспорте гормонов

### **3. Оценочные средства (оценочные материалы) для проведения промежуточной аттестации обучающихся по дисциплине (модулю)**

#### **Перечень контрольных заданий и (или) вопросов для оценки сформированности компетенции ОПК-2 (контролируемый индикатор достижения компетенции ОПК-2.1)**

1. Основные постулаты современной клеточной теории
2. Основные даты развития клеточной теории.
3. Воззрения натурфилософа Л. Окена на клетку и ее возникновение на Земле.
4. История открытия рибосом. Место образования рибосом. Структура рибосом.
5. Транспорт через мембрану.  $\text{Na}^+/\text{K}^+$  градиент в клетке, работа  $\text{Na}^+/\text{K}^+$  АТФазы.
6. Облегченная диффузия, симпорт и антипорт.
7. Межклеточные контакты: адгезия, запирающие, заякоривающие (сцепляющие ленты, фокальные или бляшки сцепления, десмосомы и полудесмосомы), щелевые контакты.
8. Принципы классификаций тканей.
9. Химический состав клеток. Гиалоплазма, физико-химические свойства.

**Перечень контрольных заданий и (или) вопросов для оценки сформированности компетенции ОПК-2 (контролируемый индикатор достижения компетенции ОПК-2.2)**

1. Состав цитоплазмы. Включения, их классификации, выявление и локализация в клетках
2. Строение мембраны, ее свойства и функции. Качественный и количественный состав белков и липидов прокариот и эукариот.
3. Поляризационная микроскопия.
4. Интерференционная микроскопия.
5. Фазово-контрастная микроскопия и микроскопия в темном поле.
6. Ультрафиолетовая и флуоресцентная микроскопия.
7. Органеллы анаболического и катаболического обменов.
8. Витальное изучение клеток.
9. Световая микроскопия. Разрешающая способность и глубина резкости изображения.
10. Гистологическое строение семявыводящих протоков, добавочных желез полового аппарата самца (пузырьковидной, предстательной, луковичной).
11. Общий принцип строения и развития половой системы самок. Гистоморфология яичников и их функциональная роль

**Перечень контрольных заданий и (или) вопросов для оценки сформированности компетенции ОПК-2 (контролируемый индикатор достижения компетенции ОПК-2.3)**

1. Организация митоза и мейоза.
2. Мейоз. Второе мейотическое деление.
3. Понятие о митотическом цикле и его периодах.
4. Общие закономерности клеточного цикла.
5. Морфология плотной соединительной ткани (оформленной и не оформленной).
6. Хрящевые ткани: структурные элементы, классификация, развитие, функция.

**Препарат 1. Яичник млекопитающих (срез яичника кошки).**

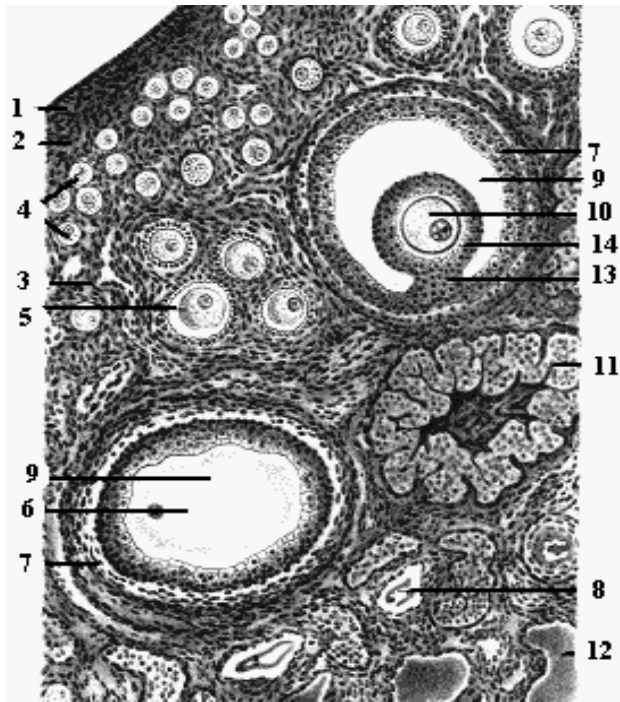
Яичник млекопитающих – это плотный орган, содержащий соединительнотканную строму. Снаружи покрыт целомическим эпителием и белочной оболочкой и состоит из коркового и мозгового вещества. В корковом веществе располагаются яйцевые фолликулы с заключенными в них ооцитами на разных этапах роста. Яйцеклетки млекопитающих изолецитального типа, а тип гаметогенеза – фолликулярный.

**Задание 1.** Необходимо рассмотреть и зарисовать фрагмент коркового вещества на малом увеличении.

Самые мелкие фолликулы располагаются в поверхностных участках коркового вещества – это первичные фолликулы, имеющие оболочку из одного слоя фолликулярных клеток. Глубже располагаются вторичные, третичные и многослойные фолликулы, отличающиеся количеством слоев фолликулярных клеток. Кроме того, наиболее зрелые фолликулы окру-

жены соединительнотканной оболочкой – текой. В теке находятся капилляры, питающие фолликул.

Между цитоплазматической мембраной и фолликулярными клетками видна оболочка, окрашенная в розовый цвет – первичная блестящая оболочка (zona pellucida). Эта оболочка



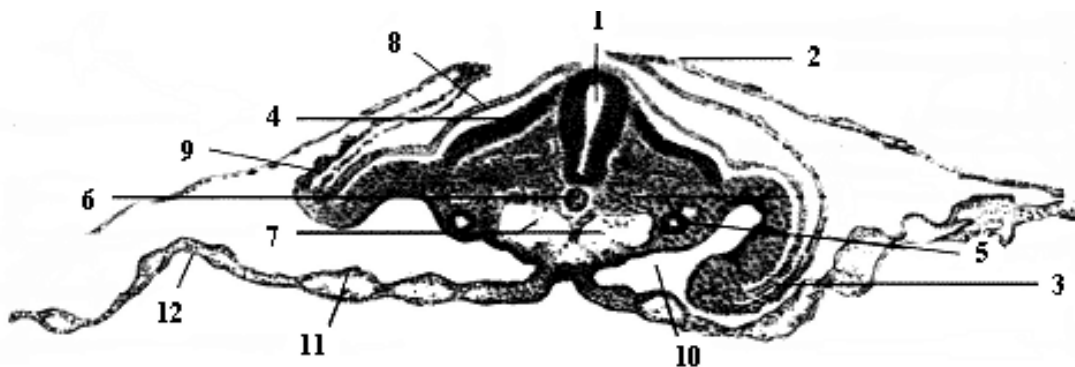
пронизана отростками фолликулярных клеток (corona radiata). На более поздних этапах роста ооцита в толще фолликулярных клеток появляется щель, которая заполняется серозной жидкостью. При этом ооцит постепенно освобождается от фолликулярных клеток и связывается со стенкой фолликула небольшим количеством фолликулярных клеток – яйценосный бугорок. Такая структура называется Граафов пузырьрек. Процесс развития фолликула заканчивается овуляцией и преобразованием его в желтое тело, являющееся эндокринной железой.

Помимо развивающихся фолликулов и желтого тела в корковом веществе можно увидеть атретичные фолликулы, внутри которых находится погибающий ооцит, окрашенный в интенсивно розовый цвет, или сформировавшийся соединительнотканый рубец.

**Задание 2.** Выполните задания и ответьте на вопросы:

1. Укажите вторичные, третичные и многослойные фолликулы. Какие из них окружены текой? Что в ней находится?
2. Чем характеризуется Граафов пузырь? Чем заканчивается процесс его формирования?
3. Что такое желтое тело? Найдите его на рисунке и укажите его функцию.

**Препарат 2.** Туловищная и амниотическая складки зародыша курицы (поперечный срез).



**Задание 1.** Зарисуйте в альбом зародыш курицы и определите его возраст.

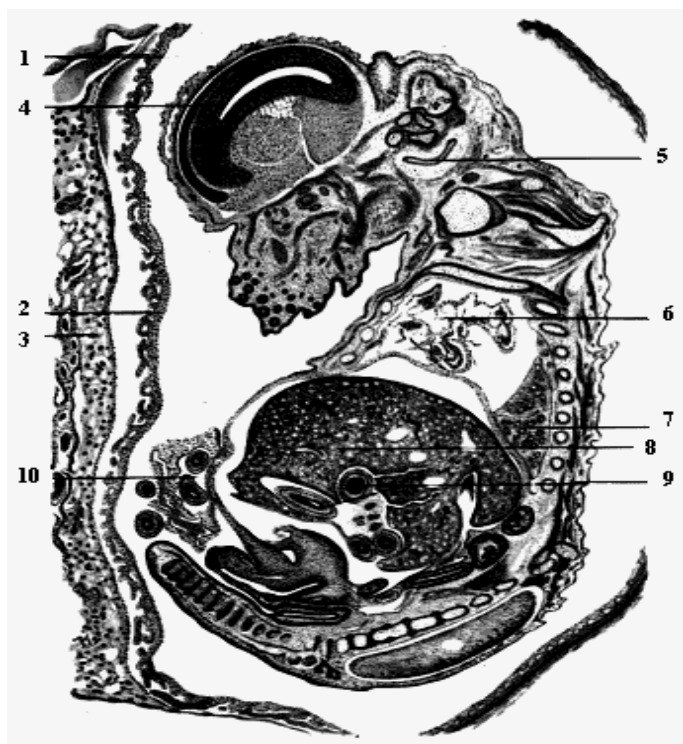
**Задание 2.** Выделите цветом производные зародышевых листков с обозначениями конкретных структур зародыша (цифры 1-12).

**Задание 3.** Ответьте на вопросы 1-3.

1. Что дает образование туловищных складок, учитывая обилие желтка?
2. Сколько пар сомитов образуется к моменту слияния амниотических складок? На какие сутки инкубации?

3. Какие оболочки образуются при слиянии амниотических складок и приводит ли это к выявлению экзоцелома?

**Препарат 3.** Сагиттальный разрез зародыша крысы.



На данном препарате хорошо различимы мозговые пузыри и канал спинного мозга, верхняя и нижняя челюсть, органы пищеварительной системы - ротовая полость, глотка, пищевод, желудок, петли кишечника и печень. В области грудной клетки отчетливо видны сердце и легкие. Кроме того, хорошо различимы верхние и нижние конечности. Снаружи зародыш окружен тонкой амниотической оболочкой и хорионом, который можно различить по характерной ворсинчатой структуре.

**Задание 1.** Зарисуйте в альбом зародыш крысы и определите его возраст.

**Задание 2.** Выделите цветом производные зародышевых листков с обозначениями конкретных структур зародыша (цифры 1-10).

**Задание 3.** Ответьте на вопросы 1-3.

1. Чем окружен зародыш снаружи?

Охарактеризуйте функции внезародышевых (провизорных) органов.

2. Опишите уровень развития нервной системы и органов чувств зародыша крысы.  
3. Какие системы органов зародыша развиты на этом этапе? Обоснуйте свой ответ.

**4. Оценочные средства (оценочные материалы) для проведения промежуточной аттестации обучающихся (защиты курсовой работы (проекта)) по дисциплине (модулю)**

*(выполнение курсовой работы (проекта) по дисциплине (модулю) не предусмотрено основной профессиональной образовательной программой)*