

МИНОБРНАУКИ РОССИИ

Федеральное государственное бюджетное  
образовательное учреждение высшего образования  
«Тульский государственный университет»

Медицинский институт  
Кафедра «Внутренние болезни»

Утверждено на заседании кафедры  
«Внутренние болезни»  
«28» января 2021г., протокол № 6

Заведующий кафедрой

 О.Н. Борисова

**ФОНД ОЦЕНОЧНЫХ СРЕДСТВ (ОЦЕНОЧНЫЕ МАТЕРИАЛЫ) ДЛЯ  
ПРОВЕДЕНИЯ ТЕКУЩЕГО КОНТРОЛЯ УСПЕВАЕМОСТИ И  
ПРОМЕЖУТОЧНОЙ АТТЕСТАЦИИ ОБУЧАЮЩИХСЯ ПО  
ДИСЦИПЛИНЕ (МОДУЛЮ)**

**«Госпитальная терапия»**

**основной профессиональной образовательной программы  
высшего образования – программы специалитета**

по специальности  
**31.05.01 Лечебное дело**

с направленностью (профилем)  
**Лечебное дело**

Форма обучения: очная

Идентификационный номер образовательной программы: 310501-01-21

Тула 2021 год

**ЛИСТ СОГЛАСОВАНИЯ**  
**фонда оценочных средств (оценочных материалов)**

**Разработчик:**

Борисова О.Н., заведующий кафедрой ВБ,  
д.м.н., доцент

  
(подпись)

## 1. Описание фонда оценочных средств (оценочных материалов)

Фонд оценочных средств (оценочные материалы) включает в себя контрольные задания и (или) вопросы, которые могут быть предложены обучающемуся в рамках текущего контроля успеваемости и промежуточной аттестации по дисциплине (модулю). Указанные контрольные задания и (или) вопросы позволяют оценить достижение обучающимся планируемых результатов обучения по дисциплине (модулю), установленных в соответствующей рабочей программе дисциплины (модуля), а также сформированность компетенций, установленных в соответствующей общей характеристике основной профессиональной образовательной программы.

Полные наименования компетенций и индикаторов их достижения представлены в общей характеристике основной профессиональной образовательной программы.

## 2. Оценочные средства (оценочные материалы) для проведения текущего контроля успеваемости обучающихся по дисциплине (модулю)

### 10 семестр

#### Перечень контрольных заданий и (или) вопросов для оценки сформированности компетенции ОПК-4 (контролируемый индикатор достижения компетенции ОПК-4.1)

1) Наилучшие результаты лечения при лимфогранулематозе наблюдаются при:

- 1) III-IV стадиях заболевания;
- 2) лимфогистиоцитарном морфологическом варианте;
- 3) лучевой монотерапии;
- 4) полихимиотерапии с радикальной программой облучения.

2) Врачебная тактика при иммунном агранулоцитозе включает в себя:

- 1) профилактику и лечение инфекционных осложнений;
- 2) обязательное назначение глюкокортикоидов;
- 3) переливание одноклассной крови.

3) При сублейкемическом миелозе, в отличие от хронического миелолейкоза, имеется:

- 1) филадельфийская хромосома в опухолевых клетках;
- 2) раннее развитие миелофиброза;
- 3) тромбоцитоз в периферической крови;
- 4) гиперлейкоз.

4) Увеличение лимфатических узлов является характерным признаком:

- 1) лимфогранулематоза;
- 2) хронического миелолейкоза;
- 3) эритремии.

5) При лечении витамином В<sub>12</sub>:

- 1) обязательным является сочетание его с фолиевой кислотой;
- 2) ретикулоцитарный криз наступает через 12—24 часа после начала лечения;
- 3) ретикулоцитарный криз наступает на 5-8 день после начала лечения;
- 4) всем больным рекомендуется проводить гемотрансфузии.

6) Укажите возрастные и половые отличия в заболеваемости СКВ:

- 1) чаще болеют женщины в возрасте 14-25 лет;

- 2) чаще болеют мужчины в возрасте 20-40 лет;
- 3) чаще болеют дети;
- 4) нет никакой зависимости заболеваемости от возраста, и пола.

7) Этиология СКВ неясна. Назовите предрасполагающие факторы развития СКВ:

- 1) РНК-содержащие вирусы;
- 2) генетические факторы;
- 3) гормональные сдвиги (повышение эстрогенной активности);
- 4) все правильно.

8) В патогенезе СКВ играют роль следующие факторы:

- 1) выработка ревматоидного фактора;
- 2) деструкция хряща и кости;
- 3) неконтролируемая продукция антител, образование иммунных комплексов;
- 4) усиленное коллагено- и фибринообразование.

9) Укажите основные клинические синдромы системной красной волчанки:

- 1) поражение кожи и суставов;
- 2) поражение почек;
- 3) поражение центральной и периферической нервной системы;
- 4) все ответа правильны.

10) Назовите характерные проявления кожного синдрома при СКВ:

- 1) эритема в зоне «бабочки» дискоидные очаги;
- 2) узловатая эритема;
- 3) кольцевидная эритема;
- 4) приобретенный отек и эритема.

**Перечень контрольных заданий и (или) вопросов для оценки сформированности компетенции ОПК-4 (контролируемый индикатор достижения компетенции ОПК-4.2)**

1) Внутриклеточный гемолиз характерен для:

- 1) наследственного сфероцитоза;
- 2) болезни Маркиафавы-Микелли;
- 3) болезни Жильбера.

2) Для наследственного сфероцитоза характерно:

- 1) бледность;
- 2) эозинофилия;
- 3) увеличение селезенки;
- 4) ночная гемоглобинурия.

3) Внутренний фактор Кастла:

- 1) образуется в фундальной части желудка;
- 2) образуется в двенадцатиперстной кишке.

4) Если у больного имеется гипохромная анемия, сывороточное железо — 2,3 г/л, железосвязывающая способность сыворотки - 30 мкм/л, десфераловая проба — 2,5 мг, то у него:

- 1) железодефицитная анемия;

- 2) сидероахрестическая анемия;
- 3) талассемия.

5) Сидеробласты — это:

- 1) эритроциты, содержащие уменьшенное количество гемоглобина;
- 2) красные клетки-предшественники, содержащие негемовое железо в виде гранул;
- 3) красные клетки-предшественники, не содержащие гемоглобин;

ретикулоциты.

6) Назовите характерные черты поражения суставов при СКВ:

- 1) асимметричные артриты мелких и крупных суставов;
- 2) отсутствие «утренней скованности»;
- 3) хороший эффект от применения кортикостероидов;
- 4) все правильно.

7) У 90 % больных СКВ поражаются серозные оболочки. Особенно часто поражаются плевра и перикард, реже — брюшина.

Подчеркните особенности плеврита и перикардита при СКВ:

- 1) чаще встречается сухой плеврит и перикардит;
- 2) могут быть выпотные формы с большим количеством экссудата;
- 3) тенденция к развитию слипчивых процессов (до облитерации серозных полостей);
- 4) все правильно.

8) Наиболее часто у больных СКВ поражаются почки.

Назовите наиболее неблагоприятный вариант люпус-нефрита:

- 1) быстро прогрессирующий (пролиферативный) волчаночный нефрит;
- 2) нефрит с нефротическим синдромом;
- 3) нефрит с выраженным мочевым синдромом;
- 4) нефрит с минимальным мочевым синдромом.

9) Назовите характерные признаки поражения ЦНС при СКВ:

- 1) эпилептиформные припадки;
- 2) очаговые двигательные или чувствительные нарушения (гемипарез, нейропатия, поперечный миелит);
- 3) мигрень;
- 4) все правильно.

10) Назовите характерные изменения со стороны сердца у больных СКВ:

- 1) эозинофильный эндокардит Леффлера;
- 2) бородавчатый эндокардит Либмана-Сакса;
- 3) дилатационная кардиомиопатия;
- 4) все ответы неверные.

**Перечень контрольных заданий и (или) вопросов для оценки сформированности компетенции ОПК-4 (контролируемый индикатор достижения компетенции ОПК-4.3)**

1. Наличие триады симптомов - стойкое повышение желудочной секреции, изъязвление ЖКТ, диарея - указывает на

- а) язвенную болезнь с локализацией в желудке
- б) синдром Золлингера-Эллисона
- в) язвенный колит
- г) хронический панкреатит

2. Наиболее частыми побочными эффектами применения сибутрамина являются
- а) сердцебиение, потливость, сухость во рту
  - б) запоры и сухость кожи
  - в) вздутие живота, диарея
  - г) холестаз, гипербилирубинемия
3. Больному вич-инфекцией, 4в стадией показана
- а) заместительная иммунотерапия (введение гамма-глобулина, донорской плазмы)
  - б) антибактериальная терапия
  - в) антиретровирусная терапия
  - г) иммуномодулирующая терапия
4. Основное отличие бронхиальной астмы от хобл состоит в
- а) выраженности бронхообструктивных нарушений
  - б) ответной реакции на лечение ингаляционными глюкокортикостероидами
  - в) обратимости бронхиальной обструкции
  - г) ответной реакции на лечение пролонгированными холинолитиками
5. Причиной уремической остео дистрофии при хронической почечной недостаточности является
- а) снижение уровня эритропэтина
  - б) увеличение уровня креатинина
  - в) увеличение уровня мочевины
  - г) увеличение уровня паратиреоидного гормона
6. Наиболее всего к развитию остеоартроза предрасполагает
- а) дислипидемия
  - б) ожирение
  - в) гипертиреоз
  - г) акромегалия
7. При лечении множественной миеломы следует
- а) обеспечить нормальный режим труда и отдыха
  - б) обеспечить минимальный уровень физической нагрузки
  - в) обеспечить асептические условия
  - г) исключить работы с физической нагрузкой
8. Максимальная минералкортикоидная активность при системном использовании глюкокортикостероидов зарегистрирована у
- а) кортизона
  - б) триамцинолона
  - в) метилпреднизолона
  - г) бетаметазона
9. У пациента с вич-инфекцией этиология пневмонии чаще обусловлена
- а) вирусами
  - б) стафилококками
  - в) пневмококками
  - г) пневмоцистами
10. К опасным очагам туберкулезной инфекции относят

- а) больного активной формой туберкулеза легких без бактериовыделения, проживающего без детей и подростков
- б) скудное бактериовыделение микобактерий туберкулеза при контакте только со взрослыми лицами
- в) бактериовыделителя с факультативным выделением микобактерий туберкулеза при контакте только со взрослыми
- г) бактериовыделителя с наличием в окружении его детей или лиц с асоциальным поведением

### **Перечень контрольных заданий и (или) вопросов для оценки сформированности компетенции ОПК-7 (контролируемый индикатор достижения компетенции ОПК-7.1)**

#### **Клиническая задача 1**

Больная 34 года, поступила в терапевтическое отделение с жалобами на отечность, покраснение лица, общую слабость.

*Из анамнеза:* около 2 недель назад больная перенесла прерывание беременности (аборт), после чего в течение недели отмечались кровянистые выделения из половых путей, принимала кровоостанавливающие средства (отвар крапивы, настойка водяного перца). Около 3-х дней больная отмечает общую слабость, в утреннее время – отечность век, лица, появилась сыпь на коже лица (не зудящая, безболезненная).

*При осмотре:* состояние средней тяжести. Положение активное. Кожные покровы, слизистые – бледные, на коже переносицы, щек – эритема, лицо одутловато, веки отечны (фотография к клинической задаче № 5). Тоны сердца приглушены, ритм правильный, ЧСС 84 в мин, АД 200/100 мм рт.ст. Дыхание везикулярное, хрипов нет. Живот мягкий, безболезненный. Стул ежедневно, оформлен. Диурез не более 500 мл в сутки (со слов больной), моча мутная.

*В общем анализе крови:* лейкоциты  $4.4 \times 10^9$  /л, эритроциты  $2.0 \times 10^{12}$  /л, гемоглобин 90 г/л, тромбоциты  $120 \times 10^9$  /л, СОЭ 55 мм/ч

*В биохимическом анализе крови:* креатинин 256 мкмоль/л, мочевины 12 ммоль/л, холестерин 6.8 ммоль/л, протромбиновый индекс 98%, фибриноген 7.4 г/л, СРБ++

*Общий анализ мочи:* удельный вес 1035, лейкоциты 4-5 в п/з, цилиндры гиалиновые 4-6 в п/з, белок 1.5 г/л, эритроциты 4-5 в п/з, эпителий 3-4 в п/з.

Суточная протеинурия 3,4 г/л.

Проба Реберга:

- скорость клубочковой фильтрации 54 мл/мин,
- реабсорбция 98%.

#### **Задание:**

1. На основании представленных данных определите имеющиеся почечные синдромы.
2. Чем обусловлена выявленная у больной анемия?
3. Сформулируйте предварительный диагноз

#### **Клиническая задача 2**

Пациент 42 года обратился в кардиологическое отделение с жалобами на одышку при ходьбе, приступы сердцебиения, сопровождающиеся чувством нехватки воздуха.

*Из анамнеза заболевания:* Считает себя больным около 6 месяцев, когда снизилась толерантность к физическим нагрузкам, и появились эпизоды сердцебиения, которые купировались самостоятельно. Отметил связь этих приступов с приемом алкоголя. Настоящее ухудшение также возникло на фоне алкогольного эксцесса.

*Из анамнеза жизни:* больной около 10 лет злоупотребляет алкоголем, курит более 1 пачки в день. Из перенесенных заболеваний отмечает язвенную болезнь желудка, хронический панкреатит. Наследственный анамнез не отягощен.

*При осмотре:* общее состояние средней степени тяжести. Кожные покровы бледно-розовые, цианоз губ, гиперемия лица, зоны декольте, выявлена контрактура Дюпюитрена. Наблюдается атрофия мышц верхних и нижних конечностей. Пульсация на артериях нижних конечностей сохранена. Отеки голеней и стоп. Границы относительной сердечной тупости смещены влево на 2 см от средне-ключичной линии, вправо на 1 см от правого края грудины. Тоны сердца приглушены, ритм неправильный, ЧСС 144 в мин, пульс 104 в мин, АД 110/60 мм рт. ст. Дыхание везикулярное с жестким оттенком, проводится во все отделы, хрипов нет, ЧДД 24 в мин. Живот мягкий б/б, печень + 5 см из-под края реберной дуги, размеры печени по Курлову 18-15-10 см, при пальпации край плотный, болезненный. После проведенного лечения кордароном восстановился синусовый ритм.

*В общем анализе крови:* лейкоциты  $8,4 \times 10^9/\text{л}$ , эритроциты  $2,0 \times 10^{12}/\text{л}$ , гемоглобин 100 г/л, СОЭ 15 мм/ч.

*В биохимическом анализе крови:* холестерин 2,4 ммоль/л, триглицериды 2,5 ммоль/л, ЛПНП 1,8 ммоль/л, ЛПВП 1,8 ммоль/л, АЛТ 98 ЕД/л, АСТ 65 ЕД/л, ЛДГ 875 ЕД/л, общий белок 61 г/л, железо 5 мкмоль/л.

*При УЗИ органов брюшной полости:* диффузные изменения печени, поджелудочной железы, гепатомегалия.

Проведено ЭКГ исследование.

### Задание:

1. Проанализируйте данные лабораторного исследования.
2. Объясните генез анемии у данного пациента.
3. С чем связано повышение АЛТ, АСТ, ЛДГ?
4. Учитывая данные анамнеза, физикального осмотра и дополнительных методов исследования, сформулируйте развернутый диагноз.

### Клиническая задача 3

Больная С., 47 лет, поступила с жалобами на снижение аппетита, ощущение тяжести в эпигастриальной области, жжение в языке, жидкий стул, одышку и сердцебиение при незначительной физической нагрузке, головокружение, шум в ушах, онемение ног и рук, выраженную общую слабость.

*Из анамнеза заболевания:* больной себя считает в течение 3 лет, когда обратила внимание на слабость, повышенную утомляемость. К врачам не обращалась. Последние 2 месяца присоединились вышеуказанные жалобы.

*Объективно:* повышенного питания, кожа бледная, с лимонно-желтым оттенком, склеры субиктеричные. Язык ярко-красный с трещинами, сосочки сглажены. Слизистая оболочка полости рта бледная, явления афтозного стоматита. Периферические лимфоузлы не пальпируются. Границы относительной сердечной тупости смещены влево на 1,5 см, систолический шум на верхушке. Тоны сердца приглушены, ритм правильный. ЧСС – 104 в мин. АД – 100/70 мм рт. ст. Печень увеличена (размеры по Курлову – 14×11×9 см), при пальпации мягкая, безболезненная. Селезенка не пальпируется, перкуторно ее размеры: длинник 10 см, поперечник 8 см.

*Анализ крови:* Hb – 55 г/л, эр.  $1,2 \times 10^{12}/\text{л}$ , ЦП – 1,4, ретикулоциты – 0,1 %, тромбоциты –  $100 \times 10^9/\text{л}$ , лейкоц. –  $2,5 \times 10^9/\text{л}$ , п/я – 10 %, с/я – 46 %, лимф. – 40 %, мон. – 4 %, СОЭ – 10 мм/ч. В мазке крови резко выраженный макроанизоцитоз, эритроциты с ядерными дериватами (кольца Кебота, тельца Жолли) и базофильной пунктацией, полисегментированные нейтрофилы.



**Миелограмма:** пунктат костного мозга обильноклеточный, клетки эритроидного ростка составляют 60 %, из них 55 % – мегалобласты, лейкоэритробластическое отношение 1:2.

#### **Задание:**

- 1) Поставьте диагноз больной.
- 2) Перечислите возможные причины развития данного заболевания.
- 3) Какой тип кроветворения наблюдается при данном заболевании, обнаруживается ли он у здорового человека?
- 4) Какие исследования необходимо назначить в плане дообследования?

#### **Клиническая задача 4**

Мужчина 45 лет обратился к участковому терапевту с жалобами на сильную боль в плюсне-фаланговом суставе I пальца правой стопы, припухлость I пальца правой стопы, гиперемия кожи над суставом, повышение температуры тела до 37,5°C, познабливание.

Из анамнеза известно, накануне был в гостях у друга, где употреблял мясо и красное вино в большом количестве. Боль возникла впервые, внезапно, около 6 часов утра и локализовалась преимущественно в области I плюснефалангового сустава правой стопы. Работает стоматологом. Семейный анамнез: мать – страдает сахарным диабетом 2 типа, АГ, отец – страдает подагрой, подагрическим полиартритом.

При осмотре: состояние относительно удовлетворительное. Рост – 172 см, масса тела – 105 кг. ИМТ – 35,59 кг/м<sup>2</sup>. Окружность талии – 115 см, окружность бедер – 123 см. Кожные покровы обычной окраски. В лёгких дыхание везикулярное, хрипов нет. ЧДД – 16 в мин. Тоны сердца ослаблены, ритм правильный, ЧСС – 82 уд. в мин., АД – 130/84 мм рт.ст. Живот мягкий, при пальпации безболезненный во всех отделах. Печень и селезёнка не увеличены. Дизурии нет. Симптом поколачивания по поясничной области отрицательный.

При осмотре I плюсне-фалангового сустава правой стопы: кожные покровы над суставом резко гиперемизированы, горячие на ощупь, отёк сустава распространяется на соседние мягкие ткани, пальпация сустава резко болезненна, движение и ходьба практически невозможны. Интенсивность боли по визуально-аналоговой шкале 7 баллов.

В анализах: общий анализ крови: эритроциты – 5,1\*10<sup>12</sup>/л, лейкоциты – 11,8\*10<sup>9</sup>/л, тромбоциты – 280\*10<sup>9</sup>/л, СОЭ – 30 мм/час. Биохимический анализ крови: общий холестерин – 6,0 ммоль/л, ТГ – 2,0 ммоль/л, ХС – ЛПВП – 0,86 ммоль/л; глюкоза – 5,7 ммоль/л; мочевая кислота – 576 мкмоль/л, СРБ – 18 мг/л, ревматоидный фактор – отрицательный, серомукоид – 0,15 ед, креатинин – 87 мкмоль/л. СКФ (СКД-ЕРГ) – 92 мл/мин 1,73 м<sup>2</sup>. Альбуминурия – 10 мг/сутки.

#### **Вопросы:**

1. Предположите наиболее вероятный диагноз.
2. Обоснуйте поставленный Вами диагноз.
3. Составьте и обоснуйте план дополнительного обследования пациента.
4. Сформулируйте алгоритм ведения пациента. Обоснуйте свой выбор.
5. Через 7 дней на фоне назначенной терапии отмечается положительная динамика: боль, отёчность I плюсне-фалангового сустава правой стопы не беспокоят, температура тела нормализовалась. Какова Ваша дальнейшая лечебная тактика? Обоснуйте Ваш выбор.

#### **Клиническая задача 5**

Мужчина 45 лет обратился к врачу с жалобами на боль в левом колене, которая началась накануне, ночью. Со слов пациента, боль появилась внезапно, когда он уже лег спать после обильного ужина. В течение примерно 3 часов боль была очень интенсивной, в связи с чем пациент принял парацетамол две таблетки по 500 мг, после чего боль несколько уменьшилась, но полностью не купировалась.

Пациент отрицает аналогичные приступы болей в колене ранее, однако несколько месяцев назад был эпизод интенсивной боли в первом плюснефаланговом суставе правой стопы после переохлаждения, сопровождавшийся покраснением сустава и невозможностью опираться на ногу. Тот эпизод прошёл полностью самостоятельно без какого-либо лечения в течение 3 суток, наиболее интенсивной была боль в первые 3-4 часа.

Пациент отрицает факты травм, операций, гемотрансфузий. В течение 2 лет страдает артериальной гипертензией, по поводу которой принимает гидрохлортиазид. Накануне вечером пациент употреблял большое количество красного вина и ел мясные отбивные, так как отмечал семейное событие. Курение, употребление наркотических препаратов отрицает.

При осмотре: рост 180 см, масса тела 109 кг, ИМТ 33,6 кг/м<sup>2</sup>. Температура тела 37,1°C, ЧСС – 90 ударов в минуту, частота дыхания 22 в минуту, АД – 129/88 мм.рт.ст. Кожные покровы обычной окраски, имеется незначительная гиперемия воротниковой зоны. Со стороны органов дыхания и сердечно-сосудистой системы без отклонений от нормы, живот мягкий, безболезненный, размеры печени и селезенки в пределах нормы. Левый коленный сустав увеличен в объёме за счёт экссудации, кожа над ним гиперемирована, локальная температура повышена. Пациент ограничивает активные движения в суставе из-за болей, придает колену полусогнутое положение. Пассивные движения ограничены в таком же объёме, при максимальном сгибании и разгибании боль усиливается. Пальпация сустава резко болезненна, определяется значительный выпот в коленном суставе, крепитация отсутствует. Другие суставы без патологических проявлений, объем движений в них полный. Увеличения паховых лимфатических узлов нет. В общем анализе крови имеется лейкоцитоз  $9,1 \cdot 10^9/\text{л}$ , сдвига лейкоцитарной формулы нет, СОЭ 28 мм/ч, в остальном – без отклонений.

#### **Вопросы:**

1. Опишите основные характеристики суставного синдрома у данного пациента.
2. Какой наиболее вероятный предположительный диагноз?
3. Какие диагностические исследования будут являться ключевыми для подтверждения диагноза?
4. Какие клинические признаки указывают на предполагаемый диагноз?
5. Каковы принципы медикаментозной терапии данного заболевания?

#### **Перечень контрольных заданий и (или) вопросов для оценки сформированности компетенции ОПК-7 (контролируемый индикатор достижения компетенции ОПК-7.2)**

##### **Клиническая задача**

Участковый терапевт поликлиники явился 18/01 по вызову на дом к пациенту. Мужчина 45 лет. Жалуется на загрудинные боли жгучего характера, которые возникают в покое и при физической нагрузке. Боль волнообразная, купируется нитроглицерином.

Болен в течение 3-х дней с 15/01. Вышеописанные жалобы появились после значительной физической нагрузки (при ремонте автобуса неоднократно поднимал и переносил тяжелые детали машины). Первые двое суток загрудинные боли были умеренные, только при физической нагрузке. Больной продолжал работать. К врачу не обращался.

17/01 вечером почувствовал ухудшение состояния: загрудинные боли стали чаще, продолжительнее и интенсивнее. Ночью с 17 на 18/01 боль рецидивировала до 4-х раз, принимал нитроглицерин, который купировал боль на некоторое время. 18/01 утром на работу пойти не смог. Вызвал врача на дом. Работает водителем автобуса. Курит.

*Объективно:* состояние относительно удовлетворительное. Больной избыточного питания. Рост 172 см. Вес 91 кг. Индекс массы тела (ИМТ) – 31.

Объем талии на уровне пупка 128 см. Кожные покровы обычной окраски. Сердечные тоны приглушены, ритм правильный, ЧСС – 76 в мин., АД – 130/80 мм рт. ст. Дыхание везикулярное. Живот мягкий, безболезненный. Отеков нет.

#### **Задание:**

- 1) Ваш предполагаемый диагноз?
- 2) Ваши действия как участкового терапевта?
- 3) К какой диспансерной группе должен принадлежать данный больной? Чем эта группа характеризуется?
- 4) У какого специалиста поликлиники должен состоять на «Д» учете больной, и врачи каких специальностей должны его консультировать?
- 5) Какова частота наблюдений больного в поликлинике по диспансеризации?

- 6) Вид и частота лабораторных и других диагностических исследований в поликлинике.
- 7) Основные лечебные рекомендации больным с ИБС: впервые возникшая стенокардия.
- 8) На каких сроках и при каких обстоятельствах Вы направите данного больного на МСЭК?

### Клиническая задача 2

Женщина 32 лет госпитализирована с жалобами на общую слабость, похудание, субфебрильную температуру по вечерам, боли в суставах пальцев рук и их тугоподвижность, плохо заживающие язвочки в области концевых фаланг, чувство онемения и стягивания кожи в области лица, поперхивание при приеме пищи и затруднение при ее проглатывании.

Первые признаки заболевания появились в возрасте 20 лет, когда в холодное время года и при контакте с холодной водой у больной появлялось чувство онемения, побледнение, а затем цианотичная окраска кожи лица и кистей рук. Неоднократно проходила лечение в ревматологическом отделении с незначительным временным улучшением.

*Объективно:* состояние средней степени тяжести; больная – пониженного питания; кожные покровы в области кистей рук и предплечий буровато-цианотичного цвета, концевые фаланги пальцев рук истончены и покрыты множественными язвочками. В области сухожилий предплечий имеются подкожные плотные мелкие белесоватые образования. Лицо «маскообразное», отмечается «кисет» в области рта. В легких дыхание жесткое, хрипов нет. Топы сердца приглушены, ритм правильный. Пульс – 72 в мин. АД – 130/ 80 мм рт. ст. Живот мягкий, чувствительный при пальпации в эпигастрии. Печень не увеличена. Симптом Пастернацкого отрицательный.

#### Задание:

- 1) О каком заболевании и какой форме идет речь?
- 2) Какие дополнительные методы исследования следует назначить для уточнения диагноза?
- 3) Каковы ожидаемые результаты этих исследований?
- 4) Обоснуйте выбор лекарственных препаратов, которые Вы собираетесь назначить в данном случае.
- 5) Какие побочные действия лекарств можно ожидать в данном случае?
- 6) С какими заболеваниями Вы будете проводить дифференциальный диагноз?
- 7) Какие неблагоприятные исходы следует ожидать при отсутствии лечения?

### Клиническая задача 3

В поликлинику к терапевту обратилась девушка 19 лет, студентка. После зимней сессии стала отмечать чувство нехватки воздуха, слабость, головные боли, быструю утомляемость, подавленное настроение, плохой сон, температура тела 37,2-37,3 °С в течение 1 месяца, колющие боли в области сердца.

*При осмотре:* состояние удовлетворительное. Ладони влажные, холодные. Сердечные тоны ясные, ритмичные, ЧСС – 90 в мин., АД – 115/80 мм рт. ст. Дыхание везикулярное. Живот мягкий, безболезненный. Отеков нет.

*Обследована:* флюорография легких, ЭКГ, УЗИ сердца, консультация гинеколога, общий анализ крови, биохимический анализ крови, анализы мочи, консультация инфекциониста и ЛОР. Патологии не выявлено.

#### Задание:

- 1) Ваш предполагаемый диагноз? Обоснуйте диагноз.
- 2) Дайте определение НЦД.

- 3) Укажите признаки астенического синдрома у больной.
- 4) Перечислите симптомы, исключаяющие диагноз НЦД.
- 5) Назовите вызывающие факторы НЦД.
- 6) Какие рекомендации по лечению Вы дадите больной?
- 7) Подлежит ли больная освобождению от занятий в институте?

#### Клиническая задача 4

Больная М., 40 лет, поступила с жалобами на общую слабость, снижение работоспособности, быструю утомляемость, потливость, снижение аппетита, тяжесть в левом подреберье, особенно после еды и при физической нагрузке.

*Из анамнеза заболевания:* год назад при случайном исследовании крови был обнаружен лейкоцитоз с нейтрофильным сдвигом влево, расцененный как последствие «простудного» заболевания. В течение последнего месяца стали беспокоить общая слабость, утомляемость, тяжесть в левом подреберье.

*При поступлении объективно:* кожа обычной окраски, периферические лимфоузлы не пальпируются. При аускультации в легких дыхание везикулярное, хрипов нет. ЧД – 18 в мин. Тоны сердца приглушены, ритм правильный. ЧСС – 88 в мин. АД 100/60 мм рт. ст. Пальпируется безболезненный нижний край печени, выступающий из-под края реберной дуги на 2 см. Селезенка выступает из-под левого подреберья на 6 см, плотная, слегка болезненная при пальпации. Перкуторно границы селезенки: длинник – 19 см, поперечник – 10 см. Температура тела 37,2 °С.

*Общий анализ крови:* Нб – 116 г/л, эр.  $3,4 \times 10^{12}/л$ , ЦП – 0,9, тромбоциты –  $450,0 \times 10^9/л$ , лейкоц.  $125,0 \times 10^9/л$ , баз. 7 %, эоз. – 10 %, промиелоциты – 1 %, миелоциты – 24 %, метамиелоциты – 21 %, п. – 16 %, с. – 14 %, лимф. – 7 %, СОЭ – 10 мм/ч.

*Миелограмма:* костный мозг обильноклеточный. Гранулоцитарный росток раздражен (81 %) и омоложен за счет незрелых гранулоцитов (55 %), зрелых палочкоядерных и сегментоядерных – 26%. Эритрономобластов – 16 %. Недифференцированных бластов – 3 %. Лейко-эритробластическое отношение 10:1. Мегакариоциты в большом количестве (600 в 1 мкл), большинство с активной отшнуровкой.

*При цитогенетическом исследовании* костного мозга обнаружена филадельфийская хромосома в 98 % метафаз.

#### Задание:

- 1) Поставьте диагноз.
- 2) Клиническая классификация данного заболевания.
- 3) Какие изменения в общем анализе крови подтверждают диагноз?
- 4) Какие дополнительные обследования необходимо назначить больной?

#### Клиническая задача 5

Больная С., 47 лет, поступила с жалобами на снижение аппетита, ощущение тяжести в эпигастриальной области, жжение в языке, жидкий стул, одышку и сердцебиение при незначительной физической нагрузке, головокружение, шум в ушах, онемение ног и рук, выраженную общую слабость.

*Из анамнеза заболевания:* больной себя считает в течение 3 лет, когда обратила внимание на слабость, повышенную утомляемость. К врачам не обращалась. Последние 2 месяца присоединились вышеуказанные жалобы.

*Объективно:* повышенного питания, кожа бледная, с лимонно-желтым оттенком, склеры субиктеричные. Язык ярко-красный с трещинами, сосочки сглажены. Слизистая оболочка полости рта бледная, явления афтозного стоматита. Периферические лимфоузлы не пальпируются. Границы относительной сердечной тупости смещены влево на 1,5 см, систолический шум на верхушке. Тоны сердца приглушены, ритм правильный. ЧСС – 104 в мин. АД – 100/70 мм рт. ст. Печень увеличена (размеры по Курлову – 14×11×9 см), при пальпации мягкая, безболезненная. Селезенка не пальпируется, перкуторно ее размеры: длинник 10 см, поперечник 8 см.

*Анализ крови:* Нб – 55 г/л, эр.  $1,2 \times 10^{12}$ /л, ЦП – 1,4, ретикулоциты – 0,1 %, тромбоциты –  $100 \times 10^9$ /л, лейкоц. –  $2,5 \times 10^9$ /л, п/я – 10 %, с/я – 46 %, лимф. – 40 %, мон. – 4 %, СОЭ – 10 мм/ч. В мазке крови резко выраженный макроанизоцитоз, эритроциты с ядерными дериватами (кольца Кебота, тельца Жолли) и базофильной пунктацией, полисегментированные нейтрофилы.

*Миелограмма:* пунктат костного мозга обильноклеточный, клетки эритроидного ростка составляют 60 %, из них 55 % – мегалобласты, лейкоэритробластическое отношение 1:2.

#### **Задание:**

- 1) Поставьте диагноз больной.
- 2) Перечислите возможные причины развития данного заболевания.
- 3) Какой тип кроветворения наблюдается при данном заболевании, обнаруживается ли он у здорового человека?
- 4) Какие исследования необходимо назначить в плане дообследования?
- 5) Обязательно ли морфологическое исследование костного мозга для постановки данного диагноза?
- 6) С какими заболеваниями необходимо проводить дифференциальный диагноз?
- 7) Назначьте лечение.
- 8) Что такое ретикулоцитарный криз, и о чем он свидетельствует?

#### **Перечень контрольных заданий и (или) вопросов для оценки сформированности компетенции ОПК-7 (контролируемый индикатор достижения компетенции ОПК-7.3)**

##### **Клиническая задача 1**

Больная, 25 лет, предъявляет жалобы на утомляемость, общую слабость, эпизоды головокружения, сердцебиение и одышку при физической нагрузке.

Из анамнеза: сухость кожи и ломкость ногтей отмечает в течение нескольких лет. Слабость, головокружение появились год тому назад во время беременности. Месячные с 13 лет, обильные первые 3-4 дня, по 5-6 дней, регулярные. В настоящее время осуществляет грудное вскармливание ребенка.

Объективно: состояние средней тяжести. Бледность и сухость кожных покровов; ногти с поперечной исчерченностью, слоятся. Волосы ломкие. Тоны сердца ритмичные, ЧСС 90 в минуту, АД 110/70 мм рт.ст. В легких везикулярное дыхание. Печень и селезенка не увеличены.

ОАК: Нб 75 г/л, эр.  $3,3 \times 10^{12}$ /л, формула без особенностей, СОЭ 12 мм/час, MCV 70 фл., MCH 21,0 пг, анизоцитоз, пойкилоцитоз

Вопросы к задаче:

1. Выделите основные синдромы
2. Оцените ОАК
3. Сформулируйте и обоснуйте диагноз
4. План обследования
5. Лечение

##### **Клиническая задача 2**

Больной, 28 лет, жалобы на ночные боли в эпигастральной области, утомляемость, головокружения, сердцебиение при физической нагрузке.

Из анамнеза: с 17-летнего возраста болен язвенной болезнью 12-перстной кишки, по поводу которой дважды проводилось стационарное лечение. В течение последних 3 месяцев наблюдались эпизоды ухудшения самочувствия, слабость, головокружения, темная окраска стула.

Объективно: общее состояние относительно удовлетворительное. Кожные покровы и слизистые бледноватой окраски. В легких везикулярное дыхание. Тоны сердца ритмичные, ЧСС 80 в минуту, АД 110/70 мм рт.ст. Живот мягкий, умеренно болезненный в эпигастральной области. Печень и селезенка не увеличены.

ОАК: Нб 73 г/л, эр  $3,2 \times 10^{12}/л$ , ЦП 0,71, ретикулоциты 1%, лейкоциты  $6,0 \times 10^9/л$ , формула не изменена, СОЭ 10 мм/час, сывороточное железо 7,0 мкмоль/л (N 9-31,3 мкмоль/л), ОЖСС 115 мкмоль/л (N 44,8-80,6 мкмоль/л). Заключение ФГС: Язва луковицы 12-перстной кишки, диаметром 0,8 см

Вопросы:

1. Выделите основные синдромы
2. Оцените данные лабораторного исследования
3. Сформулируйте и обоснуйте диагноз
4. Лечение

### Клиническая задача 3

Больная 70 лет, пенсионерка. Жалобы на общую слабость, утомляемость, сердцебиения, одышку при физической нагрузке, тошноту, отрыжку, тяжесть в эпигастрии. Признаки желудочной диспепсии около 15 лет.

В последние полгода появились слабость, сердцебиения, одышка при нагрузке, онемение нижних конечностей. К врачам не обращалась.

Объективно: общее состояние средней тяжести. Кожные покровы бледные, легкая желтушность кожи и склер лимонного оттенка. Лицо одутловато. Рост 160 см, масса тела 68 кг. В легких везикулярное дыхание. Границы сердца расширены влево на 1 см, тоны немного приглушены, ЧСС 90 в мин, АД 130/80 мм рт. ст. Язык малинового цвета, сосочки сглажены. Живот мягкий, безболезненный. Печень +1 см, селезенка не увеличена.

ОАК: эр.  $2,9 \times 10^{12}/л$ , Нб 70 г/л, ЦП 1,3, лейкоциты  $4,0 \times 10^9/л$ , эритроциты 0, п. 4, с. 60, л. 30, м. 6, СОЭ 30 мм/час, ретикулоциты 0,1%. В мазке крови обнаружены гиперсегментированные нейтрофилы, тельца Жолли и кольца Кебота.

Вопросы:

1. Выделите основные синдромы
2. Оцените ОАК
3. Сформулируйте и обоснуйте диагноз
4. Лечение, тактика ведения больного

### Клиническая задача 4

Больной 19 лет предъявляет жалобы на общую слабость, головокружение, желтушное окрашивание кожи и склер. Неделью назад после переохлаждения повысилась температура до  $38^{\circ}\text{C}$ , были катаральные явления в течение 3 дней, по поводу чего принимал бисептол. Температура нормализовалась, но появилось желтушное окрашивание кожи и склер, нарастающая слабость. В прошлом также были эпизоды желтухи.

Объективно: состояние больного средней тяжести. Кожа бледно-желтушной окраски с лимонным оттенком, склеры иктеричны. Пульс 90 в минуту, ритмичный, АД 110/80 мм рт. ст. В легких везикулярное дыхание. Живот мягкий, безболезненный.

Печень по краю реберной дуги, селезенка +3 см.

ОАК: Нб 90 г/л, ЦП 0,9, ретикулоциты крови 3%, белая кровь без изменений. Билирубин крови 33 мкмоль/л, реакция непрямая.

Вопросы:

1. Выделите основные синдромы
2. Оцените данные лабораторного исследования
3. Сформулируйте предварительный диагноз
4. Какие дополнительные методы обследования необходимы

### Клиническая задача 5

Больной П., 17 лет, поступил в отделение с носовым кровотечением.

Из анамнеза известно, что за 2 недели до настоящего заболевания перенес ОРВИ, после чего на различных участках тела, без определенной локализации появились эхи-мозы различной величины и мелкоточечная геморрагическая сыпь. Участковым врачом поставлен диагноз: геморрагический васкулит. При поступлении состояние тяжелое. При осмотре обращает на себя внимание обильный геморрагический синдром в виде эхимозов различной величины и давности, на лице, шее и руках петехиальные элементы. В носовых ходах тампоны, пропитанные кровью. Периферические лимфатические узлы мелкие, подвижные. Сердечно-легочная деятельность удовлетвори-тельная. Живот мягкий, безболезненный. Печень, селезенка не пальпируются.

*Общий анализ крови:* НЬ — 101 г/л, Эр —  $3,2 \times 10^{12}$ /л, Тромб —  $12 \times 10^9$ /л, Лейк —  $6,4 \times 10^9$ /л, п/я — 2%, с — 59%, э — 3%, л — 28%, м — 8%, СОЭ — 5 мм/час.

*Миелограмма:* костный мозг клеточный, бластные клетки — 2%, нейтрофильный росток — 62%, эозинофильный росток — 4%, лимфоциты -5%, эритроидный росток — 27%, мегакарициты — 1 на 120 миелокариоцитов, отшнуровка тромбоцитов не нарушена.

*Общий анализ мочи:* цвет — соломенно-желтый, удельный вес -1008, белок — нет, эпителий плоский — 2-4 в п/з, лейкоциты — 2-4 в п/з, эритроциты — нет, цилиндры — нет, слизь — нет, бактерии — нет.

1. Приведите классификацию данного заболевания.
3. Какие симптомы и данные лабораторного обследования явились важными для постановки диагноза?
4. Какие клинические пробы помогут Вам в постановке диагноза?
5. Назначьте лечение данному больному.
6. Каков прогноз заболевания?

## 11 семестр

### **Перечень контрольных заданий и (или) вопросов для оценки сформированности компетенции ОПК-4 (контролируемый индикатор достижения компетенции ОПК-4.1)**

- 1) Диагноз нестабильной стенокардии наиболее вероятно можно исключить при
  - А) болях в эпигастральной области до приема пищи
  - Б) учащении приступов стенокардии
  - В) появлении ночных приступов стенокардии
  - Г) выявлении стенокардии в течение 1 месяца
- 2) Проплапс митрального клапана следует расценивать, как порок митрального клапана в слу-чае:
  - А) отрыва хордальных сухожилий
  - Б) дисфункции папиллярных мышц
  - В) миксоматозной дегенерации одной из створок
  - Г) дилатации атриовентрикулярного кольца
- 3) Показанием для хирургического протезирования митрального клапана является
  - А) остро возникшая митральная регургитация
  - Б) пролапс обеих створок
  - В) нарушение ритма сердца по типу экстрасистол
  - Г) митральная регургитация, которая занимает половину систолы

- 4) Признаком свидетельствующим о неблагоприятном прогнозе при тесте с физической нагрузкой, является:
- А) отсутствие подъема систолического АД выше 120 мм рт.ст.
  - Б) повышение АД и учащение ЧСС
  - В) учащение ЧСС
  - Г) регистрация одиночной наджелудочковой экстрасистолы
- 5) Фактором, который мешает электрокардиографической интерпретации результатов нагрузочных проб, является:
- А) полная блокада левой ножки
  - Б) артериальная гипертензия
  - В) нарушение ритма сердца
  - Г) атриовентрикулярная блокада
- 6) Тяжесть течения хронической обструктивной болезни легких устанавливают на основании
- А) ОФВ<sub>1</sub>
  - Б) ЖЕЛ
  - В) МВЛ
  - Г) ОФВ<sub>1</sub>/ФЖЕЛ
- 7) Дополнительный прием при аускультации легких –форсированный выдох используют для
- А) выявления скрытой бронхиальной обструкции
  - Б) различения сухих хрипов от влажных хрипов
  - В) различения хрипов от крепитации или шума трения плевры
  - Г) лучшего выслушивания патологического бронхиального дыхания
- 8) Спирометрический показатель \_\_\_\_\_ достоверно свидетельствует о бронхиальной обструкции
- А) индекс Тиффно
  - Б) остаточный объем легких
  - В) ОФВ<sub>1</sub>
  - Г) жизненная емкость легких
- 9) Сухие свистящие хрипы над всей поверхностью легких выслушиваются при
- А) нарушении бронхиальной проходимости
  - Б) наличии жидкости в полости плевры
  - В) повышении воздушности легких
  - Г) уплотнении легочной ткани
- 10) Для бронхиальной обструкции наиболее характерным является
- А) наличие свистящих хрипов на выдохе, усиливающихся при форсированном дыхании
  - Б) теплый цианоз
  - В) ослабленное везикулярное дыхание
  - Г) «лающий» кашель

**Перечень контрольных заданий и (или) вопросов для оценки сформированности компетенции ОПК-4 (контролируемый индикатор достижения компетенции ОПК-4.2)**

- 1) К одной из возможных причин легочной гипертензии относится
- А) стеноз митрального клапана



- Б) ишемическая болезнь сердца
  - В) недостаточность аортального клапана
  - Г) гипертоническая болезнь
- 2) К врожденным порокам сердца относится
- А) тетрада Фалло
  - Б) открытое овальное окно
  - В) аневризма межпредсердной перегородки
  - Г) евстахиев клапан
- 3) Чаще всего вазоренальная артериальная гипертензия у мужчин развивается на фоне
- А) атеросклероза
  - Б) фибромускулярной дисплазии
  - В) опухоли почки
  - Г) травмы почки
- 4) Признаком злокачественного течения артериальной гипертензии является
- А) ретинопатия или нейроретинопатия
  - Б) высокий показатель систолического АД выше 220 мм рт.ст.
  - В) снижение скорости клубочковой фильтрации
  - Г) протеинурия
- 5) Увеличение постнагрузки на сердце ведет к
- А) компенсаторной гипертрофии миокарда
  - Б) дилатации камер сердца
  - В) легочной гипертензии
  - Г) снижению сократимости миокарда
- 6) Наиболее простым и достаточно информативным методом ранней диагностики центрального рака легкого является
- А) цитологическое исследование мокроты
  - Б) флюорография органов грудной клетки
  - В) бронхоскопия
  - Г) спирометрия
- 7) Ведущее место в диагностике центрального рака легкого занимает
- А) бронхоскопия с биопсией
  - Б) клинический анализ крови
  - В) рентгенография легких
  - Г) цитологическое исследование мокроты
- 8) Дополнительный прием при аускультации легких – покашливание используют с целью
- А) отличить хрипы от крепитации или шума трения плевры
  - Б) отличить шум трения плевры от крепитации и хрипов
  - В) выявить скрытую бронхиальную обструкцию
  - Г) отличить сухие хрипы от влажных хрипов
- 9) Астма физического усилия возникает
- А) после физической нагрузки
  - Б) во время физической нагрузки

- В) на фоне длительного приема НПВП
- Г) с сезонной периодичностью

- 10) Диагноз хронического бронхита устанавливается при наличии
- А) кашля с мокротой на протяжении, по крайней мере, 3 месяцев в году в течение 2 лет и более
  - Б) кашля не более 1 месяца
  - В) факторов риска: курения, поллютантов
  - Г) не проходящего кашля в течение двух лет

**Перечень контрольных заданий и (или) вопросов для оценки сформированности компетенции ОПК-4 (контролируемый индикатор достижения компетенции ОПК-4.3)**

- 1) Мужчина 64 года, поступил в стационар с диагнозом: ХОБЛ. Наиболее надёжными в диагностическом отношении признаками обострения синдрома бронхолёгочного воспаления будут:
- А) лихорадка
  - Б) увеличение СОЭ
  - В) гнойный характер мокроты
  - Г) притупление перкуторного тона над участком легкого
  - Д) положительная реакция на СРБ

- 2) Перечислите заболевания, в терапии которых может использоваться  $\alpha_1$ -антитрипсин

- А) бронхообструктивный синдром токсического генеза
- Б) эмфизема легких
- В) первичная легочная гипертензия
- Г) бронхиальная астма

- 3) При наличии у пациента 65 лет с диагнозом ХОБЛ увеличение печени и периодических отёков можно уверенно говорить о декомпенсации хронического лёгочного сердца при выявлении...

- А) блокады правой ножки пучка Гиса
- Б) высокого Р во II, III отведениях
- В) отклонения ЭОС вправо
- Г) повышения давления в легочной артерии по данным доплерокардиографии
- Д) всего перечисленного

- 4) Что является самой частой причиной лёгочных эмболий?

- А) тромбоз тазовых вен
- Б) тромбоз венозного сплетения предстательной железы
- В) тромбоз в правом предсердии
- Г) тромбоз вен нижних конечностей
- Д) тромбоз вен верхних конечностей

- 5) Диагноз хронического лёгочного сердца наиболее вероятен при наличии:

- А) хронической обструктивной болезни легких
- Б) недостаточности кровообращения по малому кругу
- В) бронхиальной астмы
- Г) частых пневмоний в анамнезе

- 6) Беродуал – это

- А) адреномиметик
- Б) холинолитик

В) сочетание адреномиметика и холинолитика

7) Жизненная ёмкость лёгких (ЖЁЛ) – это

- А) максимальный объем воздуха, который попадает в легкие при вдохе
- Б) максимальный объем воздуха, который выходит из легких при выдохе
- В) максимальный объем воздуха, который можно выдохнуть после максимально глубокого вдоха

8) Изменение индекса Тиффно, характерное для рестриктивных заболеваний лёгких

- А) снижение
- Б) увеличение

9) Пневмония считается нозокомиальной (госпитальной), если она диагностируется при поступлении в стационар

- А) через 2-3 дня и более после госпитализации в стационар
- Б) после выписки из стационара

10) Какой аускультативный признак характерен для бронхиальной астмы?

- А) влажные хрипы
- Б) крепитация на фоне ослабленного везикулярного дыхания
- В) сухие хрипы на выдохе

### **Перечень контрольных заданий и (или) вопросов для оценки сформированности компетенции ОПК-7 (контролируемый индикатор достижения компетенции ОПК-7.1)**

#### **Клиническая задача 1**

Мужчина 59 лет находился на стационарном лечении в кардиологическом диспансере с 01.09.2016 г. по 14.09.2016 г. по поводу переднего Q-образующего инфаркта миокарда от 01.09.2016 г. Поступал с жалобами на интенсивные давящие загрудинные боли с иррадиацией в область левой лопатки, одышку, возникшие после стрессовой ситуации.

Из анамнеза известно, что в последние 2 года периодически повышалось АД до максимальных цифр 160/90 мм рт.ст. Постоянно лекарственную терапию не получал, эпизодически принимал каптоприл 25 мг. При физической нагрузке периодически возникал дискомфорт в области сердца, одышка. За медицинской помощью не обращался. Курит более 30 лет по ½ пачке сигарет в день. Семейный анамнез: отец умер от инфаркта миокарда в возрасте 60 лет. Работает машинистом башенного крана.

При поступлении проведена коронароангиография, обнаружена окклюзия передней межжелудочковой артерии, выполнены ЧТКА и эндопротезирование передней межжелудочковой артерии.

В анализах: общий холестерин - 6,36 ммоль/л, ЛПНП - 3,69 ммоль/л, ЛПВП - 1,25 ммоль/л, ТГ - 2,26 ммоль/л, глюкоза натощак – 4,5.

ЭХО-КГ: гипертрофия левого желудочка, увеличение полости левого предсердий. Локальная гипокинезия боковой стенки левого желудочка. Митральная регургитация 2 ст., трикуспидальная регургитация 1 ст. Нарушение диастолической функции левого желудочка (VE/VA < 1,0). ФВ – 48%.

Период стационарного лечения протекал без особенностей, после выписки пациент направлен в специализированный кардиореабилитационный стационар, где находился до 30.09.2016 г. Результаты велоэргометрии: субмаксимальная ЧСС 137 уд/мин достигнута при нагрузке 100 Вт. Результаты теста с 6-минутной ходьбой: за 6 мин пройдено 412 метров. 30.09.2016 г. явился на приём в поликлинику по месту жительства. Боли в сердце не беспокоят, при быстрой ходьбе появляется одышка. Постоянно принимает аспирин 100 мг/сут, клопидогрел 75 мг/сут, аторвастатин 40 мг/сут, бисопролол 2,5 мг/сут, лизиноприл 5 мг 2 раза в сутки.

При осмотре: состояние удовлетворительное. ИМТ – 37 кг/м<sup>2</sup>. Кожные покровы чистые, обычной окраски. В лёгких дыхание везикулярное, хрипов нет. ЧДД 16 в мин. Тоны сердца ослаблены, ритм правильный. ЧСС – 70 уд. в мин., АД – 150/100 мм рт.ст. Живот мягкий, при пальпации безболезненный во всех отделах. Печень и селезёнка не увеличены. Отеков нет. Дизурических расстройств нет. Симптом поколачивания по поясничной области отрицательный с обеих сторон.

#### **Вопросы:**

1. Предположите наиболее вероятный диагноз.
2. Обоснуйте поставленный Вами диагноз.
3. Разработайте программу реабилитации на поликлиническом этапе.
4. Оцените данные лабораторных анализов и объективного осмотра пациента, проведите коррекцию медикаментозной терапии.
5. Укажите сроки временной нетрудоспособности. Разработайте план диспансерного наблюдения.

#### **Клиническая задача 2**

Женщина 75 лет 21.05.2016 обратилась к врачу с жалобами на сердцебиение.

Из анамнеза известно, что 3 месяца назад пациентка перенесла острый нижний инфаркт миокарда с подъемом сегмента ST; пациентке была выполнена коронарография – выявлен стеноз огибающей ветви 85%, (ПМЖВ стеноз 45%, ОВ 45%), в связи с чем проводились трансбаллонная ангиопластика и стентирование ПКА стентом с лекарственным покрытием. В течение трех лет у пациентки верифицирована постоянная форма фибрилляции предсердий. У пациентки в анамнезе были 2 попытки восстановления ритма с помощью электроимпульсной терапии, которые оказались безуспешными.

При осмотре: состояние средней тяжести. Кожные покровы чистые, обычной окраски. В лёгких дыхание везикулярное, хрипов нет. Тоны сердца приглушены, аритмичные. ЧСС – 140 уд. в мин., пульс – 110 уд. в мин. АД – 110/80 мм рт.ст. Живот мягкий, при пальпации безболезненный во всех отделах. Печень и селезёнка не увеличены. Дизурии нет. Симптом поколачивания по поясничной области отрицательный.

В анализах: общий холестерин – 4,8 ммоль/л, ТГ – 2,5 ммоль/л, ХС-ЛПВП – 1,1 ммоль/л; ХС-ЛПНП – 3,2 ммоль/л.

#### **Вопросы:**

1. Сформулируйте диагноз пациентки.
2. Обоснуйте поставленный Вами диагноз.
3. Составьте и обоснуйте план дополнительного обследования пациента.
4. Перечислите группы препаратов, сроки их применения, которые должны быть рекомендованы для приема пациентке. Обоснуйте их применение
5. Учитывая жалобы пациентки на сердцебиение, несмотря на прием препаратов, перечисленных в прошлом вопросе, какова дальнейшая лечебная тактика? Обоснуйте Ваш выбор.

#### **Клиническая задача 3**

Мужчина 68 лет 18.04.2016 обратился к врачу с жалобами на головную боль, головокружение, мелькание мушек перед глазами.

Из анамнеза известно, что 3 месяца назад пациент перенес острый нижний инфаркт миокарда с подъемом сегмента ST; пациенту была выполнена коронарография – выявлен стеноз правой коронарной артерии 90%, (ПМЖВ стеноз 35%, ОВ 30%), в связи с чем проводилась трансбаллонная ангиопластика и стентирование ПКА стентом с лекарственным покрытием.

Из анамнеза известно, что в течение длительного времени страдает артериальной гипертензией с максимальным повышением цифр артериального давления до 210/110 мм рт. ст, хорошее самочувствие при артериальном давлении 120/70 мм рт. ст.

Вредные привычки: курение в течение 20 лет по 10 сигарет в день.

При осмотре: состояние средней тяжести. Кожные покровы чистые, гиперемизированы. В лёгких дыхание жесткое, хрипов нет. Тоны сердца приглушены, ритмичные. ЧСС – 70 уд. в мин., АД – 190/100 мм рт.ст. Живот мягкий, при пальпации безболезненный во всех отделах.

Печень и селезёнка не увеличены. Дизурии нет. Симптом поколачивания по поясничной области отрицательный.

В анализах: общий холестерин – 5,4 ммоль/л, ТГ – 1,6 ммоль/л, ХС-ЛПВП – 1,1 ммоль/л; ХС-ЛПНП – 3,6 ммоль/л.

#### **Вопросы:**

1. Предположите наиболее вероятный диагноз.
2. Обоснуйте поставленный Вами диагноз.
3. Составьте и обоснуйте план дополнительного обследования пациента.
4. Перечислите группы препаратов и сроки их применения, которые должны быть рекомендованы на постоянный прием пациенту. Обоснуйте их применение
5. Через 2 месяца у пациента появились жалобы на сердцебиение, к врачам не обращался. В течение 5 дней данные жалобы сохранялись, в связи с чем вызвал скорую медицинскую помощь. На ЭКГ зарегистрирована фибрилляция предсердий. Какова Ваша дальнейшая лечебная тактика? Обоснуйте Ваш выбор. **Клиническая задача 4**

Мужчина 44 лет с жалобами на повышение температуры тела, ознобы, кашель с небольшим количеством мокроты. Считал себя полностью здоровым до последней недели, когда появилась заложенность носа, насморк и небольшая боль в горле. К врачу не обращался, лечился самостоятельно противогриппозными безрецептурными препаратами («Фервекс»). Прошлой ночью отметил внезапное повышение температуры тела до 39°C, озноб, выраженную общую слабость и появился кашель, вначале сухой, затем – с небольшим количеством светлой мокроты, а также боли в правой половине грудной клетки. Наличие хронических заболеваний отрицает. Курит по 1 пачке сигарет в течение 15 лет, аллергические реакции отрицает.

Объективно: температура тела 37,8°C, кожные покровы чистые. Перкуторный звук укорочен справа в нижних отделах, дыхание справа ниже угла лопатки бронхиальное, мелкопузырчатые хрипы в конце вдоха в этой области, а также усиление голосового дрожания и бронхофонии, частота дыхания 22 в минуту, сатурация периферической крови кислородом 99%. Сердечно-сосудистая система без отклонений от нормы, ЧСС – 80 уд. в минуту, АД – 120/72 мм.рт.ст. Живот мягкий, безболезненный, периферических отеков нет.

#### **Вопросы:**

1. Предположите наиболее вероятный диагноз.
2. Какие исследования требуются для подтверждения диагноза?
3. Проведите оценку прогноза и осуществите выбор места лечения пациента.
4. Сформулируйте план лечения.
5. Опишите методы профилактики данного заболевания.

#### **Клиническая задача 5**

Больной Н. 48 лет в течение 3 лет страдает сахарным диабетом. В течение последних 6 месяцев беспокоят нарастающая слабость, быстрая утомляемость, кашель с мокротой. Периодически отмечает повышение температуры тела. К врачу не обращался, так как перечисленные жалобы связывает с заболеванием сахарным диабетом. При очередном профилактическом флюорографическом обследовании выявлены патологические изменения в лёгких.

Рентгенографически – в правом лёгком от верхушки до III ребра определяется негетерогенное затемнение с просветлением в центре 2×3 см, контуры нечёткие. В окружающей ткани лёгкого – очаговые тени малой интенсивности.

В общем анализе крови: лейкоциты - 11,0×10<sup>9</sup>/л, палочкоядерные нейтрофилы - 12%, сегментоядерные нейтрофилы - 58%, лимфоциты - 19%, моноциты - 11%, СОЭ – 18 мм/час.

Реакция на пробу Манту с 2 ТЕ – папула 11 мм. В связи с возникшим лёгочным кровотечением исследование мокроты на МБТ не произведено.

#### **Вопросы:**

1. Перечислите заболевания, о которых можно думать в данном случае.
2. Поставьте диагноз.
3. Дайте обоснование диагноза.
4. Объясните малую выраженность клинической симптоматики.
5. Дайте рекомендации по дальнейшему ведению больного и обоснуйте их.

## **Перечень контрольных заданий и (или) вопросов для оценки сформированности компетенции ОПК-7 (контролируемый индикатор достижения компетенции ОПК-7.2)**

### **Клиническая задача № 1**

В приемное отделение поступил юноша 18 лет с жалобами: на головные боли, головокружения. Из анамнеза известно, что в школе при медосмотре выслушивали шум в сердце, последние 5 лет отмечалось повышение АД.

При осмотре: кожа чистая, отеков нет. Грудная клетка развита правильно, отмечается гипотрофия мышц нижних конечностей. В легких везикулярное дыхание, тоны сердца ясные, систолический шум на основании сердца и по левому краю грудины, ритм правильный, ЧСС - 76 уд/мин, АД на руках слева - 180/100 мм, справа - 190/100 мм, АД на ногах слева - 120/95 мм, справа - 120/100 мм. Живот безболезненный. Данные обследования: на рентгенограмме органов грудной клетки - узуря ребер, гипертрофия левого желудочка сердца. На ЭКГ отмечается гипертрофия левого желудочка, кровь и моча без особенностей. На УЗИ сердца клапанной патологии нет, на ФКГ – ромбовидный систолический шум на основании. Назначена аортография, при которой обнаружено сужение аорты ниже отхождения подключичной артерии слева, на глазном дне – ангиопатия сосудов сетчатки.

#### **Вопросы:**

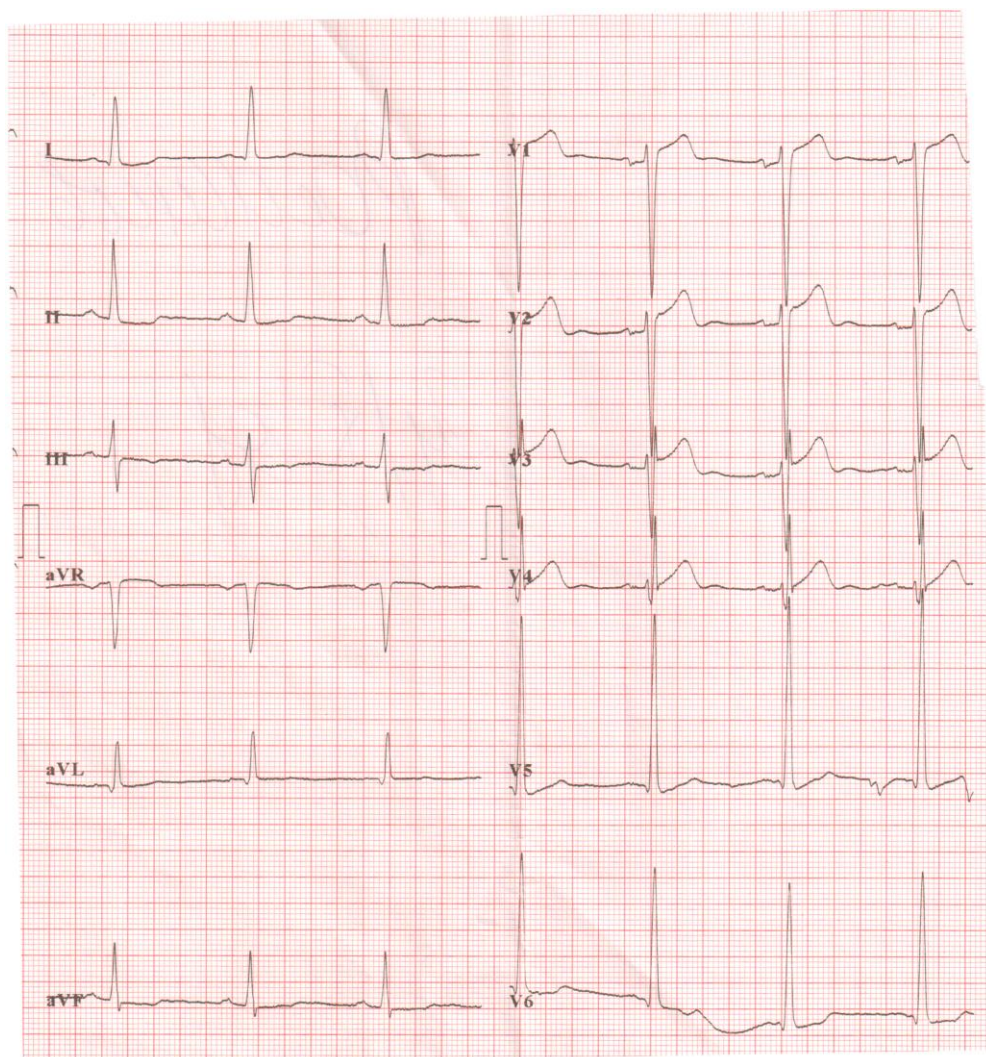
1. Ваш предполагаемый диагноз?
2. Расскажите алгоритм обследования больного с впервые выявленной артериальной гипертонией.
3. Обоснуйте диагноз у пациента.
4. С какими заболеваниями следует провести дифференциальный диагноз?
5. Какое главное обследование подтвердит диагноз?
6. Принципы лечения данного больного.
7. Нужно ли в данном случае хирургическое лечение?

### **Клиническая задача № 2**

Больной В. 32 года поступил в отделение с жалобами на эпизоды сердцебиения и повышения АД до 280/120 мм рт ст. Известно, что повышение АД, сердцебиение было периодическим, эти приступы больной стал отмечать последние 3 месяца, не обращался, принимал корвалол, аделъфан с положительным эффектом. Последнюю неделю данные приступы повторялись ежедневно, сердцебиение сохраняется и в межприступный период. Больной отметил, что последние 3 месяца раздражителен, возбужден, плохо спит по ночам, похудел на 5 кг. Удалось выяснить, что приступы повышения давления заканчиваются обильным мочеиспусканием и резкой слабостью.

Наследственный анамнез не отягощен. Вредные привычки отрицает. Объективно: Состояние удовлетворительное. Больной возбужден, тремор конечностей. Кожные покровы нормальной окраски, влажности. Отеков нет. Тоны сердца приглушены, акцент 2 тона на аорте, ритм правильный, ЧСС 92 в мин. АД одинаковое на обеих руках, 150/90 мм рт ст. Дыхание везикулярное, хрипов нет. Живот мягкий, б/б.

ЭКГ:



### Вопросы:

1. Расшифруйте ЭКГ. Сформулируйте и обоснуйте предварительный диагноз. Среди каких симптоматических артериальных гипертензий необходимо проводить дифференциальный диагноз.
2. Назначьте исследования, позволяющие подтвердить диагноз.
3. Почему были эффективны корвалол и адельфан при описываемых кризах
4. Назначьте лечение

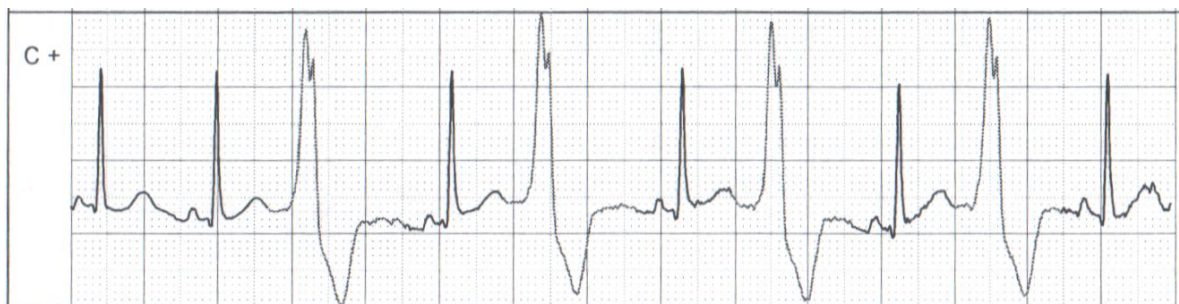### Клиническая задача № 3

Больной В. 48 лет, жалуется на перебои в работе сердца. Из анамнеза известно, что больной 2 года назад перенес инфаркт миокарда, в течение 2 лет более в груди не отмечал, признаков сердечной недостаточности не было. Больной курит, страдает ожирением, ИМТ 34.

При осмотре: Общее состояние удовлетворительное. Кожные покровы розовые, умеренно влажные. Конечности теплые. Отеков нет. Тоны сердца приглушены, ритм неправильный, дефицита пульса нет, ЧСС 84 в мин. АД 110/70 мм рт ст. Дыхание везикулярное, хрипов нет. Живот мягкий, безболезненный.

Проведено ЭКГ исследование:





### Вопросы:

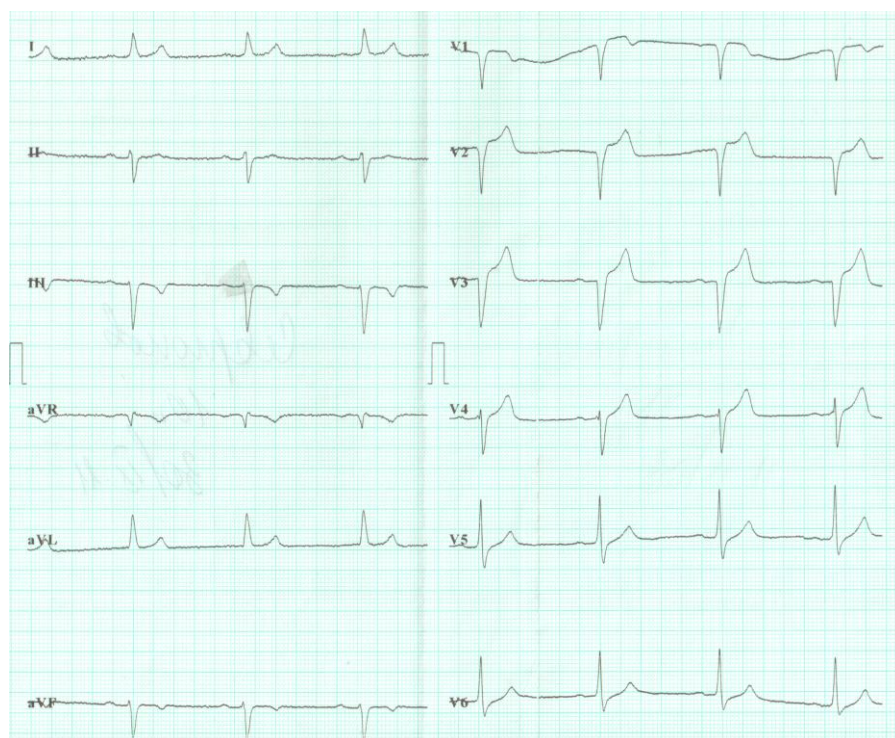
1. Какое нарушение сердечного ритма вы видите?
2. Сформулируйте предварительный диагноз
3. Составьте план обследования данного пациента
4. Назначьте лечение и определите дальнейшую тактику ведения больного

### Клиническая задача № 4

Больная В. 78 лет жалуется на одышку при ходьбе по дому, сердцебиение при малейшей нагрузке, общую утомляемость, отеки ног. Из анамнеза: около 15 лет больная страдает ИБС, артериальной гипертензией 3 степени, 12 лет назад перенесла инфаркт миокарда. Одышку, сердцебиение отмечает около 10 лет, в течение которых эти симптомы прогрессируют.

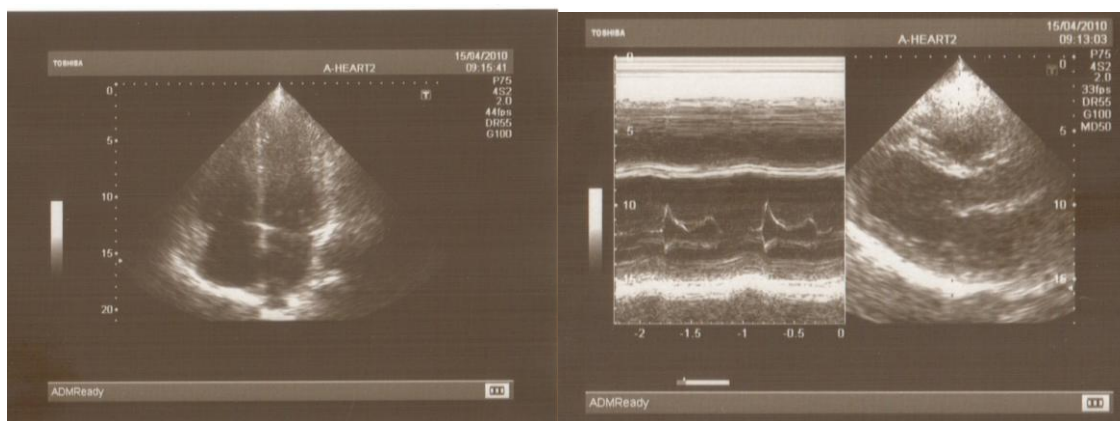
При осмотре: Общее состояние средней тяжести. Кожные покровы бледные, цианоз губ, отеки голеней и стоп. Тоны сердца приглушены, ритм правильный, ЧСС 84 в минуту, АД 160/90 мм рт.ст. Дыхание везикулярное, в нижних отделах мелкопузырчатые влажные хрипы. Живот мягкий, безболезненный, печень увеличена, до 3 см выступает из-под края реберной дуги. За 6 минут больная прошла 225 м.

Проведено ЭКГ исследование:



Проведено ЭХО-КГ исследование:





### Вопросы:

1. Расшифруйте ЭКГ, ЭХО-КГ. Сформулируйте диагноз.
2. Дайте немедикаментозные рекомендации данной пациентке
3. Назначьте адекватную терапию
4. Расскажите методику проведения теста 6-ти минутной ходьбы

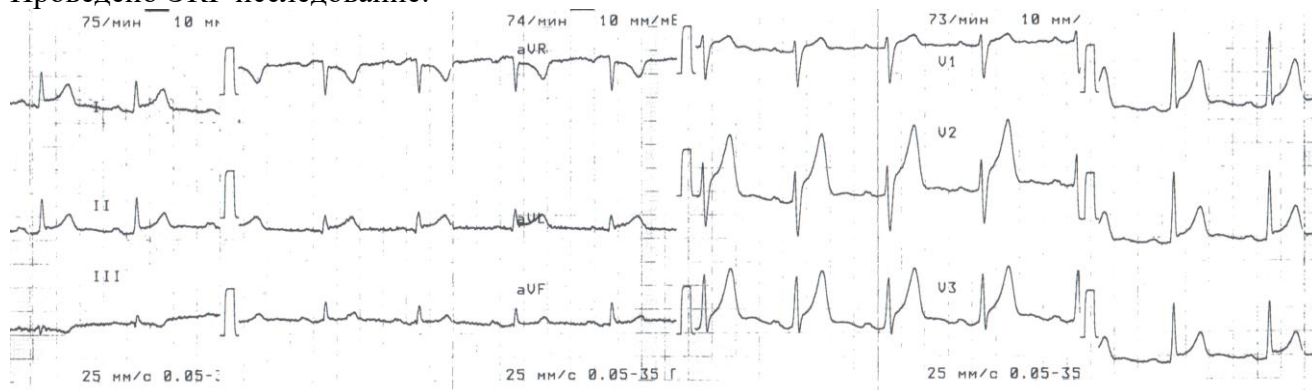
### Клиническая задача № 5

Больной К. 25 лет обратился к кардиологу в поликлинике с жалобами на постоянные, ноющие боли в левой половине грудной клетки, субфебрильную лихорадку.

Из анамнеза известно, что больной 2 недели назад перенес ОРВИ. Течение заболевания было легким, сопровождалось субфебрильной лихорадкой, небольшими катаральными явлениями, и больной продолжал посещение ВУЗа. Через 5 дней катаральные явления полностью прекратились, однако субфебрильная лихорадка сохранялась, появилась ноющая боль в области сердца, слабость. В течение последующих дней боль в груди сохранялась.

При осмотре: Кожные покровы бледные, влажные. Отеков нет, конечности теплые. Границы относительной сердечной тупости в пределах нормы. Тоны сердца приглушены, ритм правильный, единичная экстрасистолия, по нижней границе сердца выслушивается шум трения перикарда. Дыхание везикулярное, хрипов нет. Живот мягкий, безболезненный, печень не увеличена.

Проведено ЭКГ исследование:



### Вопросы:

1. Расшифруйте ЭКГ. Сформулируйте предварительный диагноз.
2. Как можно отличить шум трения перикарда от шума трения плевры?
3. Проведите дифференциальный диагноз перикардита и ИБС у данного пациента. Какие дополнительные исследования необходимы?

4. Какая динамика ЭКГ характерна для данной патологии?
5. Назначьте лечение и определите тактику ведения данного пациента

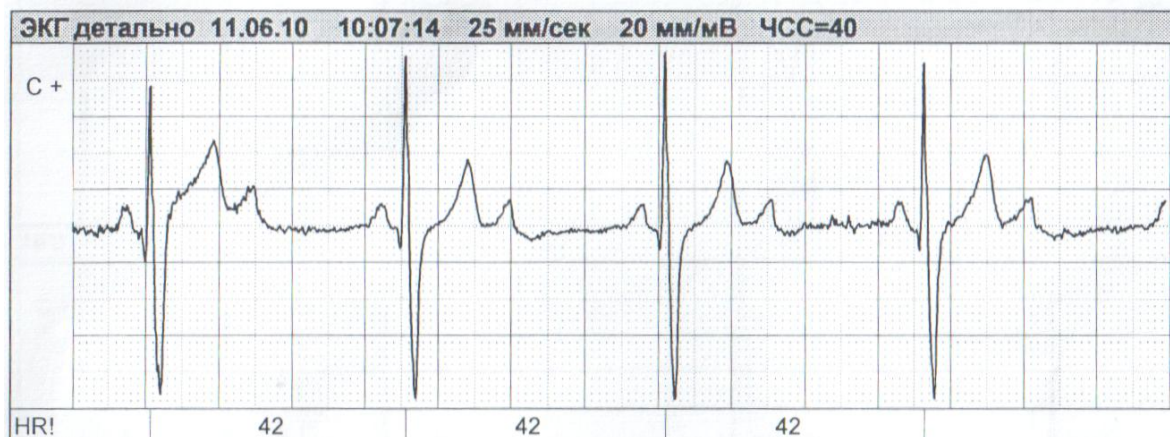
**Перечень контрольных заданий и (или) вопросов для оценки сформированности компетенции ОПК-7 (контролируемый индикатор достижения компетенции ОПК-7.3)**

**Клиническая задача № 1**

Больная А. 76 лет доставлена машиной СМП. Жалобы на общую слабость. Из анамнеза известно: около 10 лет страдает ИБС, стенокардией напряжения ФК 2, постоянно принимает рекомендованные препараты: бета-адреноблокаторы, аспирин, статины. Около полугода больная стала отмечать головокружения, возникающие внезапно, сопровождающиеся потемнением в глазах, звоном в ушах. Сегодня на улице потеряла сознание, и бригадой СМП была доставлена в приемное отделение.

При осмотре: кожные покровы бледно-розовые, на веках ксантомы. Конечности холодные, пульсация на артериях стоп ослаблена. Тоны сердца приглушены, ритм правильный, ЧСС 44 в минуту, АД 130/80 мм рт.ст. Дыхание везикулярное, хрипов нет. Живот мягкий, безболезненный во всех отделах.

В приемном отделении проведено ЭКГ исследование:



Вопросы:

1. Расшифруйте представленный фрагмент ЭКГ. Сформулируйте предварительный диагноз
2. Какие возможные причины могли вызвать развитие обморока
3. Составьте план обследования данной пациентки
4. Определите тактику ведения больной

**Клиническая задача № 2**

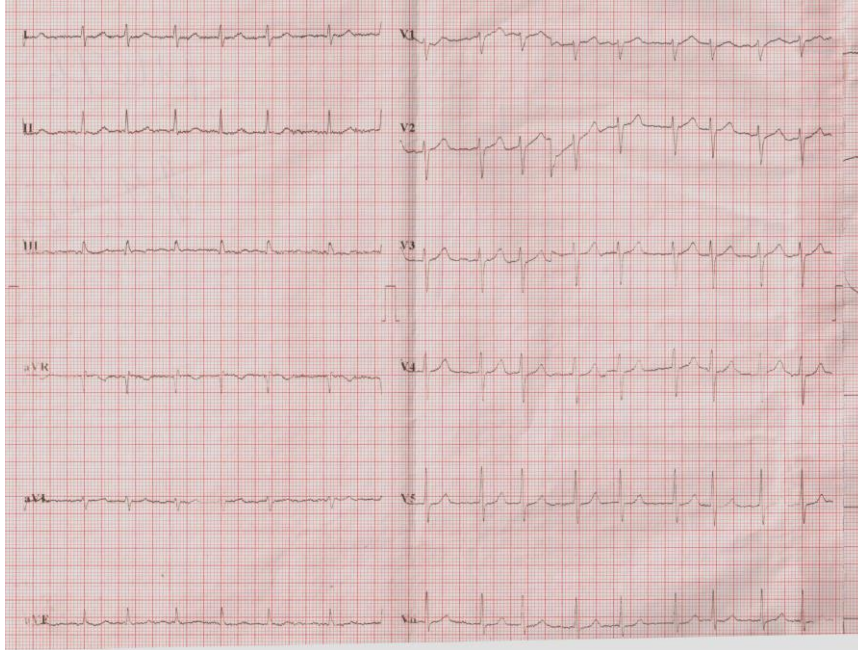
Больная К. 56 лет поступила с жалобами на одышку при небольшой физической нагрузке, сердцебиение, перебои в работе сердца, увеличение в размерах живота, отеки нижних конечностей.

Из анамнеза: в детские годы страдала частыми ангинами, периодически лечилась антибактериальными средствами. Около 20 лет врачи замечали наличие систолического шума на верхушке, говорили, что у больной пролапс митрального клапана, на обследование не направляли. Последние 5 лет больная отмечает одышку при физических нагрузках, периодически отеки нижних конечностей. Последний месяц состояние больной ухудшилось: одышка нарастала, стала возникать при малейшей нагрузке, отеки стали постоянными. В течение последней недели увеличился в объеме живот, появились боли в правом подреберье, значительно снизилась толерантность к физическим нагрузкам, одышка беспокоит в покое.

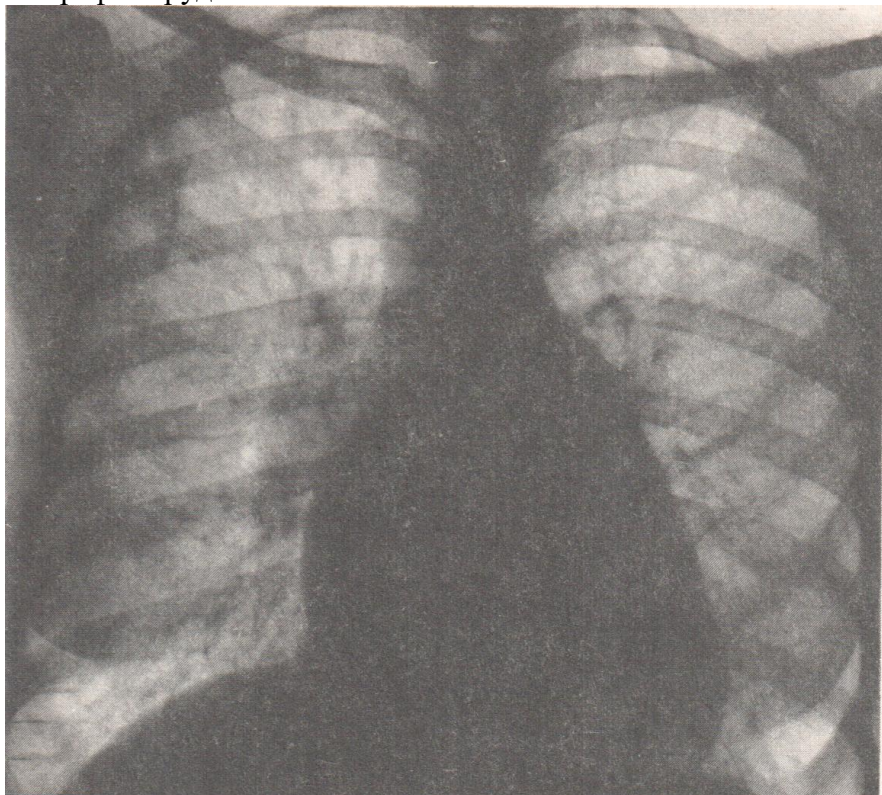


Объективно: Состояние тяжелое. Ортопное. Кожные покровы бледные. Отеки ног, передней брюшной стенки, молочных желез. Размеры сердца перкуторно расширены влево и вверх. Тоны сердца глухие, систолический шум на верхушке, ритм неправильный, ЧСС 102 в мин, дефицит пульса 25 в мин., АД 90/60 мм рт ст. В легких дыхание жесткое, ослабленное в нижних отделах обоих легких, здесь же мелкопузырчатые влажные хрипы. Живот увеличен за счет асцита, печень +5 см из-под края реберной дуги

#### ЭКГ:



#### Рг-графия грудной клетки:

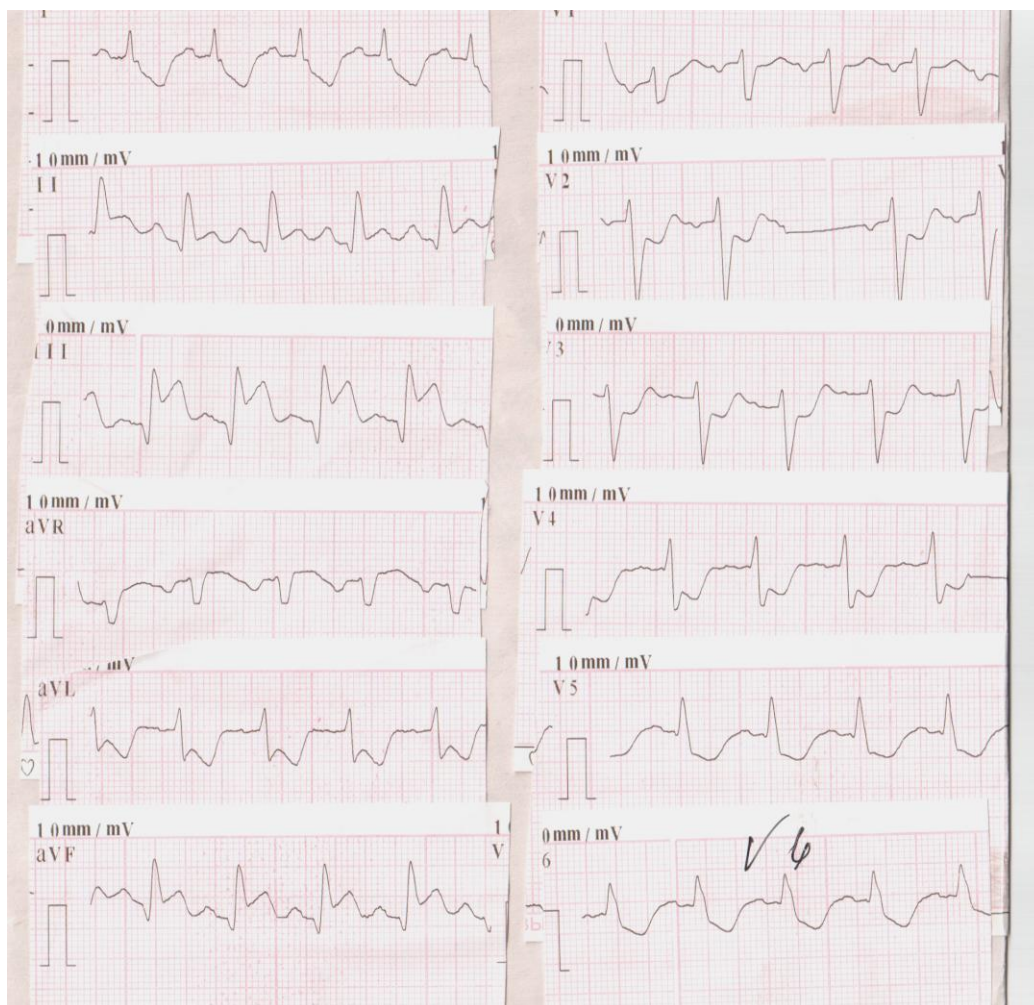


#### Вопросы:

1. Сформулируйте предварительный диагноз.
2. Какие методы обследования необходимо назначить?
3. Назначьте адекватное лечение. Какое хирургическое лечение можно применить у данной пациентки и есть ли показания к нему?

### Клиническая задача № 3

Больной В. 40 лет жалуется на интенсивные боли в верхних отделах живота, тошноту, слабость, холодный пот. Заболел внезапно на работе после нервного напряжения. Из анамнеза: больной работает в офисе, работа связана с нервным напряжением, курит по 2 пачки в день, алкоголь употребляет умеренно. Больной страдает язвенной болезнью желудка, месяц назад лечился в хирургическом отделении по поводу желудочного кровотечения. При осмотре: состояние тяжелое, кожные покровы бледные, покрыты холодным потом. Тоны сердца глухие, ЧСС 92 в минуту, ритм правильный, АД 110/70 мм рт.ст. Дыхание везикулярное, хрипов нет. Живот мягкий, болезненный в эпигастрии, не напряжен. Проведено ЭКГ исследование:



#### Вопросы:

1. Необходимо ли было проводить ЭКГ исследование, зная отягощенный язвенный анамнез пациента?
2. С какими еще заболеваниями необходимо проводить дифференциальный диагноз в данной клинической ситуации?
3. Сформулируйте диагноз, используя данные ЭКГ
4. Назначьте адекватное лечение

### Клиническая задача № 4

Больной В. 56 лет жалуется на давящие боли за грудиной, возникающие при нервно-эмоциональном напряжении, купирующиеся после приема нитроглицерина. Из анамнеза:

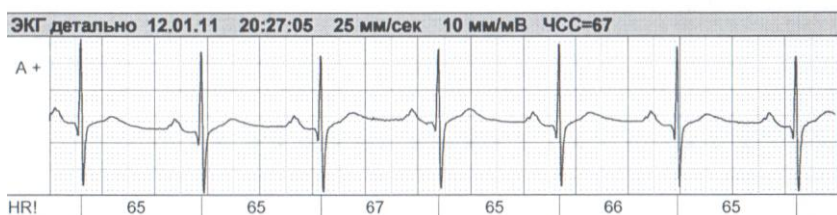
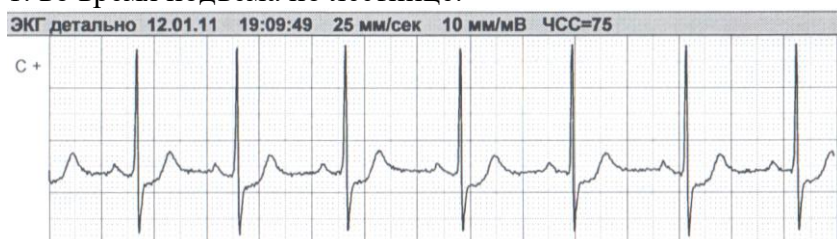

больной страдает артериальной гипертензией с максимальным повышением АД до 180/100 мм рт ст, регулярной гипотензивной терапии не получает. Боли в груди отмечает уже в течение 1 года. Работает директором фирмы, работа в офисе, домой добирается на автомобиле. Отягощена наследственность по сердечно-сосудистым заболеваниям: мать умерла от инсульта в возрасте 68 лет. Курит, Алголь не употребляет.

При осмотре: Кожные покровы розовые, отеков нет. ИМТ 36. Объем талии 124 см. Тоны сердца приглушены, ритм правильный, ЧСС 76 в минуту, АД 150/90 мм рт ст. Дыхание везикулярное, хрипов нет. Живот мягкий, б/б.

Проведено ЭКГ исследование: ишемических изменений не выявлено. При проведении холтеровского мониторирования были выявлены следующие изменения:

1. во время подъема по лестнице:



2. в покое

Вопросы:

1. Перечислите факторы риска ИБС, имеющиеся у данного больного
2. Сформулируйте диагноз
3. Расшифруйте данные холтеровского мониторирования ЭКГ. Определите план обследования пациента.
4. Дайте рекомендации немедикаментозного характера
5. Назначьте лечение.

### Клиническая задача № 5

30-летняя женщина утром, по дороге с дачи на работу, попала под проливной дождь. Днем появилась слабость, озноб. Дважды принимала аспирин, после чего возникала рвота. Ночью появился сильный жар, озноб. Утром следующего дня: слабость, плохое самочувствие, температура тела 39,7 градуса, появился сухой кашель, сопровождающийся болями в левой половине грудной клетки. Аналогичные боли возникают при глубоком вдохе.

При осмотре: состояние средней степени тяжести. Кожные покровы бледные, лицо гиперемировано.

Органы дыхания: число дыханий - 22 в 1 минуту, дыхание поверхностное, в нижних отделах левой половины грудной клетки притупление перкуторного звука и бронхиальное дыхание.

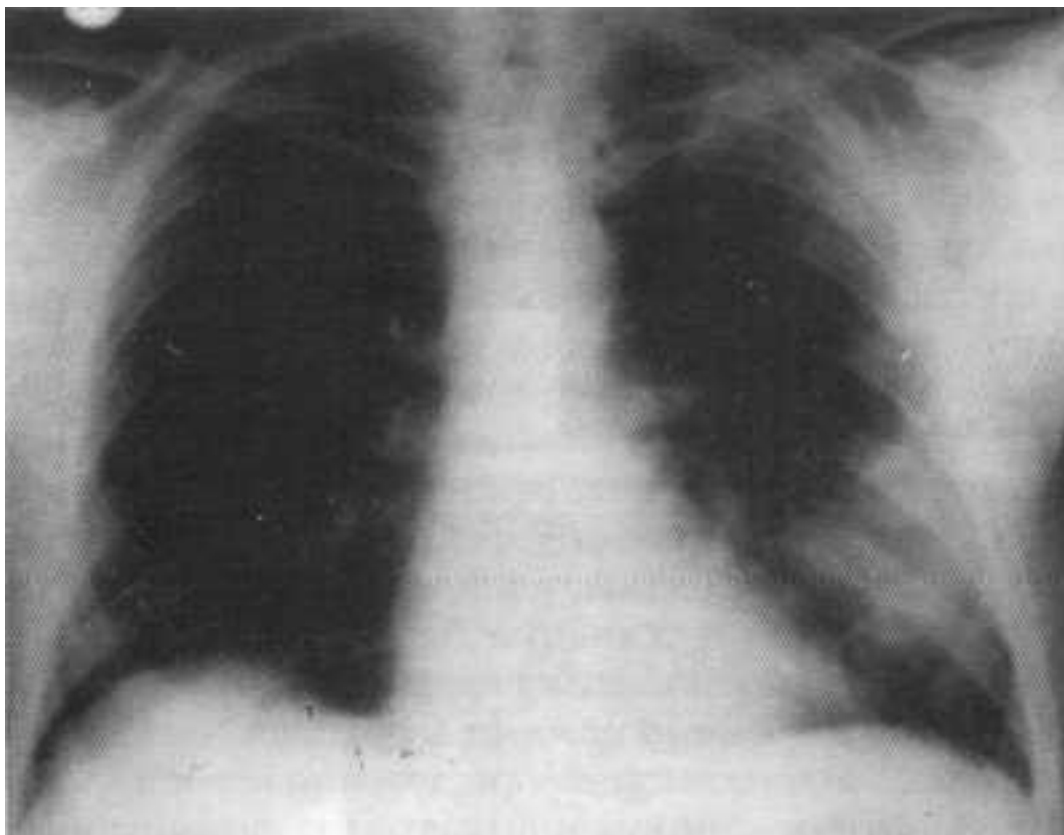
Сердечно-сосудистая система: границы относительной сердечной тупости в пределах нормы. Тоны сердца приглушены, ритм правильный, ps-100 уд. в мин, АД 100/60мм.рт.ст.

Живот мягкий, безболезненный. Отеков нет.

Больная госпитализирована.

Данные обследования: общий анализ крови - Нb-128г/л, эр.-4,12\*10<sup>12</sup>/л, лейкоциты-15\*10<sup>9</sup>/л, п/я-8%, с/я-47%, э-2%, м-10%, л-33%, СОЭ-58мм/ч, СРБ-61,5; фибриноген-5,9г/л.

Рентгенологическое обследование:



Вопросы:

1. Опишите рентгенограмму.
2. Ваш предположительный диагноз?
3. Какие дополнительные обследования необходимо провести для уточнения диагноза?
4. С чем необходимо дифференцировать данное заболевание?
5. Тактика лечения?

## 12 семестр

### **Перечень контрольных заданий и (или) вопросов для оценки сформированности компетенции ОПК-4 (контролируемый индикатор достижения компетенции ОПК-4.1)**

- 1) Выявление эрозий в антральном отделе желудка при фиброгастродуоденоскопии характерно для
  - А) хеликобактерной инфекции
  - Б) аутоиммунного гастрита
  - В) гранулематозного гастрита
  - Г) болезни Менетрие
- 2) Методом диагностики, позволяющим верифицировать диагноз цирроза печени, является
  - А) биопсия
  - Б) УЗИ органов брюшной полости
  - В) биохимическое исследование крови
  - Г) компьютерная томография брюшной полости

- 3) Инфицирование слизистой оболочки желудка хеликобактерной инфекцией сопровождается
- А) развитием антрального гастрита
  - Б) снижением секреции гастрина
  - В) ахлоргидрией
  - Г) недостаточностью кардии
- 4) Ведущим симптомом для диагностики неспецифического язвенного колита является
- А) диарея
  - Б) запор
  - В) наличие крови и слизи в каловых массах
  - Г) метеоризм
- 5) Урчание при пальпации восходящей и поперечно-ободочной кишки свидетельствует, что
- А) в толстом кишечнике имеется жидкое содержимое и скапливаются газы
  - Б) в брюшной полости имеется свободная жидкость
  - В) имеется стеноз привратника
  - Г) патологии нет
- 6) Стеноз почечной артерии диагностируется при помощи
- А) дуплексной доплероультрасонографии почек
  - Б) КТ почек
  - В) МРТ почек
  - Г) ультразвукового исследования почек
- 7) Определяющим критерием для диагностики нефротического синдрома является
- А) суточная протеинурия более 3,5 г
  - Б) сывороточный альбумин выше 90 г/л
  - В) гиперхолестеринемия
  - Г) отеки
- 8) К клиническим проявлениям *facies nefritica* относят
- А) отеки лица
  - Б) акроцианоз
  - В) геморрагическая сыпь на лице
  - Г) набухание шейных вен
- 9) Методом ранней диагностики диабетической нефропатии является
- А) исследование суточной микроальбуминурии
  - Б) изотопная рентгенография почек
  - В) УЗИ почек
  - Г) динамическая скintiграфия почек
- 10) Основным методом диагностики хронического пиелонефрита является выявление
- А) бактериурии
  - Б) антител к базальной мембране клубочков
  - В) гематурии
  - Г) протеинурии

**Перечень контрольных заданий и (или) вопросов для оценки сформированности компетенции ОПК-4 (контролируемый индикатор достижения компетенции ОПК-4.2)**

- 1) Следует проводить дифференциальную диагностику между стенокардией и

- А) ГЭРБ
  - Б) атрофическим гастритом
  - В) язвенной болезнью желудка
  - Г) хроническим колитом
- 2) Ранним симптомом рака желудка является
- А) немотивированная потеря аппетита
  - Б) нарушение функции кишечника
  - В) метеоризм
  - Г) анемия
- 3) Наиболее информативным методом ранней диагностики дискинезии желчевыводящих путей является
- А) биохимическое исследование желчи
  - Б) ультразвуковая диагностика
  - В) внутривенная холецистография
  - Г) лапароскопия
- 4) Для болевого синдрома при болезни Крона является характерным
- А) локализация в правой подвздошной области
  - Б) отсутствие закономерной его связи с приемом пищи
  - В) локализация в левой подвздошной области
  - Г) локализация в эпигастральной области
- 5) Антимитохондриальные антитела характерны для
- А) первичного билиарного цирроза
  - Б) алкогольного цирроза
  - В) болезни Вильсона-Коновалова
  - Г) острого гепатита
- 6) Для больных гипертонической болезнью в общем анализе мочи является характерным
- А) снижение удельного веса
  - Б) лейкоцитурия
  - В) микрогематурия
  - Г) повышение удельного веса
- 7) Главным признаком нефротического синдрома является
- А) протеинурия
  - Б) лейкоцитурия
  - В) гематурия
  - Г) цилиндрурия
- 8) Для определения скорости клубочковой фильтрации при хроническом гломерулонефрите используют пробу
- А) Реберга-Тареева
  - Б) по Нечипоренко
  - В) Зимницкого
  - Г) Аддиса-Каковского
- 9) Профилактику пиелонефрита следует начинать с
- А) рождения ребенка
  - Б) 18 лет



- В) подросткового возраста
- Г) 7 летнего возраста

- 10) Наиболее быстрое прогрессирование гломерулонефрита наблюдается при
- А) смешанном нефрите
  - Б) наличии макрогематурии
  - В) нефротическом синдроме
  - Г) артериальной гипертонии

**Перечень контрольных заданий и (или) вопросов для оценки сформированности компетенции ОПК-4 (контролируемый индикатор достижения компетенции ОПК-4.3)**

- 1) У больного с язвенной болезнью 12-перстной кишки после 2-летней ремиссии возник рецидив заболевания, подтверждённый гастродуоденоскопией. Больному необходимо оказать помощь в связи с сильными болями и рвотой кислым содержимым. Какой из перечисленных препаратов вы предпочтёте, наряду с диетой и режимом?
- А) церукал
  - Б) промедол
  - В) атропин
  - Г) анальгин
- 2) Когда следует принимать холинолитики при язвенной болезни 12-перстной кишки?
- А) через 30 мин после еды
  - Б) через 1-2 часа после еды
  - В) за 30 мин до еды
  - Г) только на ночь
  - Д) во время приема пищи
- 3) Каков характер болей при язвенной болезни 12-перстной кишки?
- А) тупая, давящая боль в эпигастрии, усиливающаяся при приеме пищи
  - Б) схваткообразные ноющие боли в правом подреберье с иррадиацией в правое плечо при приеме жирной пищи
  - В) постоянная тупая боль, не связанная с приемом пищи
  - Г) боли в эпигастрии, возникающие натощак и через 2-3 часа после еды
  - Д) боли через 30 мин после еды
- 4) Какой из признаков не характерен для обострения язвенной болезни 12-перстной кишки?
- А) боли натощак
  - Б) боли через 30 мин после еды
  - В) боли через 2,5 часа после еды
  - Г) боли справа в эпигастрии
  - Д) изжога, кислая отрыжка
- 5) Для препарата Ранитидин подберите его характеристику:
- А) блокатор H<sub>2</sub>-гистаминорецепторов
  - Б) холинолитик общего действия
  - В) холинолитик местного действия
  - Г) антацид
  - Д) миотоник
- 6) Для препарата Альмагель подберите его характеристику:
- А) блокатор H<sub>2</sub>-гистаминорецепторов

- Б) холинолитик общего действия
  - В) холинолитик местного действия
  - Г) антацид
  - Д) миотоник
- 7) У больного с многолетним течением язвенной болезни желудка появились почти постоянные боли с иррадиацией в спину. Какое осложнение можно предположить?
- А) стеноз привратника
  - Б) пенетрация
  - В) малигнизация
  - Г) перфорация
  - Д) демпинг-синдром
- 8) При каком заболевании наблюдается снижение секреторно-кислотообразующей функции желудка?
- А) хронический антрум-гастрит
  - Б) хронический атрофический гастрит
  - В) хронический гипертрофический гастрит
  - Г) синдром Золлингера - Эллисона
  - Д) при всех указанных формах
- 9) Какой метод наиболее надёжен для исключения малигнизации язвы желудка?
- А) рентгенологический
  - Б) эндоскопический
  - В) кал на скрытую кровь
  - Г) желудочный сок с гистамином
  - Д) эндоскопия с биопсией
- 10) У больного, страдающего язвенной болезнью желудка, в период очередного обострения появились жалобы на отрыжку "тухлым яйцом", рвоту принятой накануне пищей. Какое осложнение возникло у больного?
- А) пенетрация
  - Б) перфорация
  - В) кровотечение
  - Г) стеноз привратника
  - Д) малигнизация

**Перечень контрольных заданий и (или) вопросов для оценки сформированности компетенции ОПК-7 (контролируемый индикатор достижения компетенции ОПК-7.1)**

**Клиническая задача 1**

Женщина 24 лет жалуется на боли в поясничной области и повышение температуры тела в течение последних двух дней. В течение последней недели отмечались боли при мочеиспускании, а выраженная боль и лихорадка появились вчера. Сегодня присоединилась тошнота, но рвоты не было. Боль преимущественно локализуется в правой части поясницы, она постоянная, тупая, без иррадиации. Вчера вечером пациентка приняла 400 мг ибупрофена, чтобы заснуть, но боль сохраняется, и утром она решила обратиться к врачу. Пациентка замужем, менструации регулярные, последние – 1 неделю назад. В качестве контрацепции использует внутриматочную спираль. Выделения из половых путей отрицает. Мочеиспускание 5-7 раз в сутки, моча выделяется в обычном количестве, в последние два дня мутная, пенистая. Объективно: температура тела 38,3°C, ЧСС – 112 в минуту, АД – 120/70 мм.рт.ст., частота дыхания 15 в минуту. При пальпации правого рёберно-позвоночного угла имеется выраженная болезненность, поколачивание в области почек резко болезненно справа. Отёков нет. Физикальное обследование других отклонений от нормы не выявляет.

**Вопросы:**

1. Предположите наиболее вероятный диагноз.
2. Какие лабораторные исследования следует использовать для подтверждения диагноза?
3. Какие заболевания следует рассматривать в рамках дифференциального диагноза болей в поясничной области у молодой женщины?
4. Сформулируйте план лечения.
5. Сформулируйте прогноз.

**Клиническая задача 2**

Пациентка В. 52 лет, обратилась в поликлинику с жалобами на боли в поясничной области справа с иррадиацией в паховую область, которые возникли после физической нагрузки (накануне работала в саду), учащенное мочеиспускание, потемнение мочи, повышение температуры тела до субфебрильных цифр. Болеет в течение 2-х дней, по поводу болей в поясничной области вызывала бригаду скорой медицинской помощи. После оказанной помощи интенсивность болевого синдрома уменьшилась, рекомендовано обратиться в поликлинику. Болевой синдром в поясничной области неоднократно рецидивировал, по поводу чего лечилась антибактериальными препаратами с хорошим эффектом.

Объективно: общее состояние удовлетворительное, температура тела - 37,4°C, кожные покровы влажные, обычного цвета. Грудная клетка нормостенической формы. ЧД - 20 в минуту. Перкуторный тон лёгочный. Дыхание везикулярное, хрипов нет. Пульс на лучевых артериях симметричный, удовлетворительных свойств, 84 удара в минуту. АД - 160/100 мм рт. ст. Во всех точках выслушивается два тона, громкие, акцент II тона на аорте. Ритм правильный, ЧСС - 84 в минуту. Язык влажный, у корня обложен светло-серым налётом. Живот мягкий, отмечается болезненность в правом фланке живота, в месте проекции правой почки. Печень не пальпируется. Симптом поколачивания поясничной области положительный справа. Отёков нет. Мочеиспускание учащено, безболезненное.

При лабораторных и инструментальных исследованиях получены следующие данные.

Общий анализ крови: эритроциты -  $4,45 \times 10^{12}/л$ ; гемоглобин - 134 г/л; лейкоциты -  $5,79 \times 10^9/л$ ; эозинофилы - 2%, палочкоядерные нейтрофилы - 6%, сегментоядерные нейтрофилы - 49%, лимфоциты - 38%, моноциты - 5%, СОЭ - 26 мм/ч.

Общий анализ мочи: удельный вес - 1012; сахар - отриц., белок - 0,066 г/л, эритроциты - 100 в поле зрения; лейкоциты - 20 в поле зрения; соли мочевой кислоты.

Биохимический анализ крови: мочевины - 7,9 ммоль/л, креатинин - 105 мкмоль/л, мочевая кислота - 524 ммоль/л, холестерин - 5,6 ммоль/л, общий белок - 72 г/л.

**Вопросы:**

1. Выделите синдромы, ведущий синдром, объясните механизм их возникновения.
2. Составьте план дифференциальной диагностики.
3. Сформулируйте предварительный диагноз.
4. Составьте план дополнительных обследований.
5. Составьте план лечения.

**Клиническая задача 3**

Больная П. 40 лет, медсестра, обратилась к врачу-терапевту участковому с жалобами на периодически учащённое болезненное мочеиспускание, ноющие боли в поясничной области без иррадиации, головную боль, слабость. Считает себя больной в течение 8 лет. Боли в поясничной области связывает с физическим перенапряжением. В течение последних 3 дней ощущает периодическое «познабливание».

Объективно: состояние удовлетворительное. Незначительная пастозность и бледность лица, температура тела - 37,3°C. При перкуссии над всеми лёгочными полями ясный лёгочный звук, аускультативно - дыхание везикулярное, хрипов нет. ЧД - 16 в минуту. Границы относительной сердечной тупости в пределах нормы. Тоны сердца громкие, ритмичные. АД - 155/95 мм рт. ст., ЧСС - 84 в минуту. Язык сухой. Живот мягкий, безболезненный во всех отделах. Печень, селезёнка не пальпируются. Отмечается незначительная болезненность при поколачивании поясничной области, больше справа.

При лабораторных и инструментальных исследованиях получены следующие данные.

Общий анализ крови: эритроциты -  $3,9 \times 10^{12}/л$ , гемоглобин - 107 г/л, цветовой показатель – 0,8, лейкоциты –  $10,2 \times 10^9/л$ , эозинофилы – 2%, палочкоядерные нейтрофилы – 8%, сегментоядерные нейтрофилы – 48%, лимфоциты – 38%, моноциты - 4%, СОЭ - 25 мм/ч.

Общий анализ мочи: относительная плотность - 1010, белок - 0,04%, лейкоциты - 12-16 в поле зрения, эритроциты - 0-1 в поле зрения, бактериурия.

Моча по Нечипоренко: эритроциты -  $1,2 \times 10^6/л$ , лейкоциты –  $8,0 \times 10^6/л$ .

ЭКГ: ритм синусовый, ЧСС - 86 в мин. ЭОС - расположена полувертикально. Признаки гипертрофии левого желудочка.

Рентгенография органов грудной клетки: лёгочные поля без очаговых и инфильтративных изменений, расширение границ сердца влево.

#### **Вопросы:**

1. Выделите синдромы, определите ведущий (ведущие).
2. Составьте план дифференциальной диагностики.
3. Сформулируйте предварительный диагноз и обоснуйте его.
4. Составьте план дополнительного обследования для уточнения диагноза.
5. Составьте программу лечения.

#### **Клиническая задача 4**

Пациент 45 лет, по профессии программист, обратился к участковому врачу с жалобами на боли в эпигастральной области, преимущественно натощак и в ночное время, заставляющие его просыпаться, а также на почти постоянную изжогу, чувство тяжести и распирания в эпигастральной области после приёма пищи, изжогу, отрыжку кислым, тошноту.

Из анамнеза известно, что пациент много курит, злоупотребляет кофе, питается нерегулярно. Часто бывают обострения хронического фарингита. Болен около трех лет. Не обследовался, лечился самостоятельно (принимал фитотерапию).

При осмотре: состояние удовлетворительное. ИМТ 32,0 кг/м<sup>2</sup>. Кожные покровы чистые, обычной окраски. Температура тела нормальная. Зев – миндалины, задняя стенка глотки не гиперемизированы. В лёгких дыхание везикулярное, хрипов нет. Тоны сердца приглушены, ритмичные, ЧСС – 70 уд.в мин., АД – 120/80 мм рт.ст. Живот участвует в акте дыхания, при пальпации мягкий, болезненный в эпигастральной области, напряжения мышц живота нет, симптом поколачивания по поясничной области отрицательный.

ЭФГДС: пищевод свободно проходим, утолщены продольные складки, очаговая гиперемия слизистой дистального отдела пищевода, кардия смыкается не полностью. В желудке натощак содержится небольшое количество светлой секреторной жидкости и слизи. Складки слизистой оболочки желудка утолщены, извиты. Луковица 12-перстной кишки деформирована, на задней стенке выявляется дефект слизистой до 0,5 см в диаметре. Края дефекта имеют чёткие границы, гиперемизированы, отёчны. Дно дефекта покрыто фибринозными наложениями белого цвета. Постбульбарные отделы без патологии. Уреазный тест на наличие *H. pylori* – положительный.

#### **Вопросы:**

1. Предположите наиболее вероятный диагноз.
2. Обоснуйте поставленный Вами диагноз.
3. Составьте и обоснуйте план дополнительного обследования пациента.
4. Какое лечение Вы бы рекомендовали пациенту в составе комбинированной терапии. Обоснуйте свой выбор.
5. Необходимо ли взять пациента на диспансерный учет? Что нужно назначить пациенту в качестве профилактической терапии «по требованию» при появлении симптомов, характерных для обострения язвенной болезни?

#### **Клиническая задача 5**

Больной С. 69 лет, пенсионер, обратился в поликлинику к терапевту с жалобами на тупые, ноющие малоинтенсивные боли и ощущение тяжести в подложечной области через 15-20

минут после еды, тошноту, изжогу. Болевые ощущения усиливаются при погрешностях в питании. Периодически беспокоят одышка, давящие боли за грудиной, возникающие при умеренных физических нагрузках (подъем на 2-й этаж), купируются приемом нитрамина и при прекращении нагрузки.

Из анамнеза: боли в подложечной области беспокоят последние 4-5 недель, несколько уменьшаются после приема нитроглицерина, альмагеля. Около недели назад пациент отметил эпизод появления черного стула в течение 2-х суток. В возрасте 49 лет диагностировали язвенную болезнь ДПК, лечился в стационаре, в последующем обострений заболевания никогда не фиксировалось. Последние 10 лет к врачам по этому поводу пациент не обращался. Больной страдает ИБС; 1,5 года назад перенес инфаркт миокарда, 10 месяцев назад проведена операция стентирования коронарных артерий (установлено 2 стента). Пациент получает медикаментозное лечение по поводу ИБС, в том числе, тромбоасс и клопидогрел, последние 5 месяцев прекратил прием крестора.

При осмотре: состояние удовлетворительное, ИМТ – 27 кг/м<sup>2</sup>, кожный покров и видимые слизистые бледно-розовой окраски. Голени пастозны. Дыхание везикулярное во всех отделах, хрипов нет. ЧД – 18 в 1 мин. Сердце – тоны приглушены, акцент 2 тона на аорте, ритм правильный. ЧСС – 92 в 1 мин. АД – 130/85 мм рт.ст. Живот участвует в дыхании, при пальпации мягкий, определяется умеренная болезненность в эпигастрии по средней линии тела и в пилоро-дуоденальной зоне, остальные отделы живота безболезненны. Пузырные симптомы отрицательные. Размеры печени и селезенки по Курлову: 11х9х8 см и 6.4 см соответственно. Край печени плотно-эластической консистенции определяется на 2 см ниже реберной дуги, безболезненный. Пальпация отделов толстой кишки безболезненна. Симптом поколачивания в поясничной области отрицательный.

В анализах: эритроциты 3,11.10<sup>12</sup>/л, Hb 103 г/л, MCH - 22пг, MCHC– 300 г/л, лейкоциты 5,6.10<sup>9</sup>/л. СОЭ 8 мм/час. Общий холестерин 7,8 ммоль/л, триглицериды 2,6 ммоль/л.

ЭКГ: ритм синусовый, 72 в 1 мин; R<sub>I</sub>> R<sub>II</sub>> R<sub>III</sub>, в I, aVL, v1-4 отведениях зубец Q > 1/3 зубца R, зубец T отрицательный.

Вопросы:

1. Предположите наиболее вероятный диагноз.
2. Обоснуйте поставленный Вами диагноз.
3. Какие дополнительные методы исследования Вы назначили бы данному пациенту?
4. Определите план ведения пациента с использованием медикаментозных и немедикаментозных методов лечения.
5. Укажите препараты из группы ИПП, которые Вы выбрали бы в данном случае. Обоснуйте Ваш выбор. Укажите дозы препаратов. Выберите схему эрадикационной терапии.

### **Перечень контрольных заданий и (или) вопросов для оценки сформированности компетенции ОПК-7 (контролируемый индикатор достижения компетенции ОПК-7.2)**

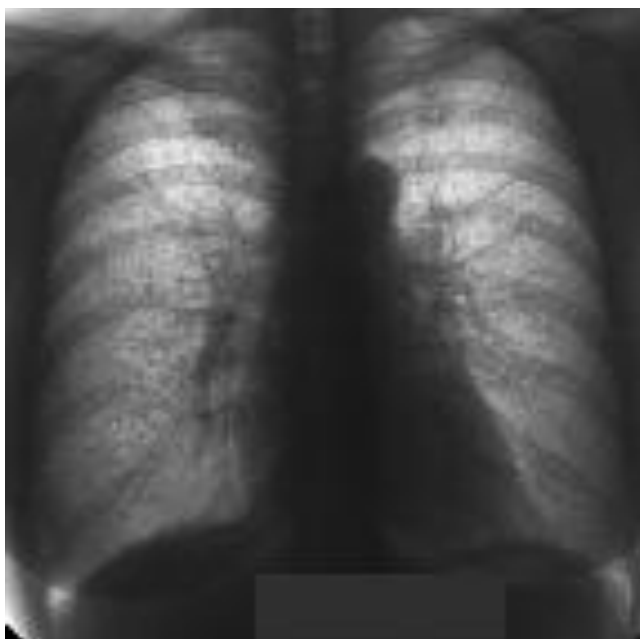
#### **Клиническая задача 1**

Пациент К., 35 лет, поступил с жалобами на одышку при нагрузке, боли в суставах, слабость, повышение Т тела до 38-39, появление участка гиперемии в области голени. Болен в течение недели, когда заметил появление «пятна» на коже голени, в последующем появились боли в суставах, одышка, повысилась Т тела. Объективно: Состояние средней степени тяжести. Т тела 38. Кожные покровы обычной окраски, на коже правой голени узловатая эритема. Коленные и локтевые суставы болезненны, признаков воспаления нет.

Органы дыхания: перкуторно легочный звук, аускультативно: дыхание жесткое, хрипы не выслушиваются. ЧД 18 в мин. Тоны сердца ясные, ритм правильный, ps-88 в мин. АД 120/80 мм.рт.ст. Живот мягкий, б/б. Отеков нет.

В анализе крови: Hb-130г/л, эр.-5,1\*10<sup>12</sup>/л, лейкоц.-12\*10<sup>9</sup>/л, п/я-8%, с/я-57%, л-26%, м-7%, э-3%, СОЭ-20мм/ч; СРБ-19мг/л, фибриноген-7,5г/л.

Рентгенограмма:



### Вопросы:

1. Интерпретация рентгенологических данных, предполагаемый диагноз.
2. Какое дообследование необходимо провести для уточнения диагноза?
3. Тактика ведения больных с саркоидозом.
4. Дифференциальная диагностика.

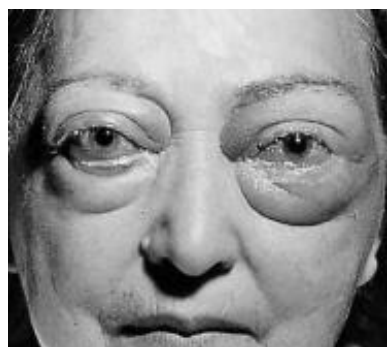### Клиническая задача 2

Больная Б, 48 лет.

*Жалобы* на раздражительность, сердцебиение, перебои, частые сжимающие боли в области сердца, одышку, усиливающуюся при ходьбе, отеки на ногах, плохую переносимость жары, повышенную потливость, мышечную слабость, похудание, нарушение сна.

*Анамнез.* Перебои в области сердца стала отмечать в течение последних 2-х лет. В течение года появились отеки на ногах, к врачу не обращалась. Менопауза с 46 лет, с частыми приливами. За 2 года похудела на 7 кг при повышенном аппетите. Три недели назад была госпитализирована в кардиологическое отделение по поводу пароксизмальной мерцательной аритмии. Проводимое лечение в кардиологическом отделении было без эффекта.

*Объективно:* больная суетлива, многословна, склонна к плаксивости, пониженного питания. Отмечается умеренный 2-х сторонний экзофтальм. Кожные покровы бархатистые, теплые с усиленной пигментацией в местах трения одеждой, на ногах массивные отеки, оставляющие при надавливании ямки. Щитовидная железа II степени, средней плотности, безболезненна, подвижная при пальпации; мелкий тремор вытянутых кистей рук. Пульс - 100 уд в 1 мин, аритмичный, слабого наполнения и напряжения. Левая граница относительной сердечной тупости на 1 см кнаружи от левой среднеключичной линии. Тоны приглушены. ЧСС - 115 в 1 мин., АД 140/70 мм.рт.ст. Печень выступает из под края реберной дуги на 2 см, слегка болезненная при пальпации. При фиксации взгляда на медленно перемещаемом предмете вверх между верхним веком и верхней границей радужной оболочки появляется полоска склеры. Редкое мигание. Широкое раскрытие глазных щелей. Гиперпигментация верхних век. Слабость конвергенции.



### Результаты обследования:

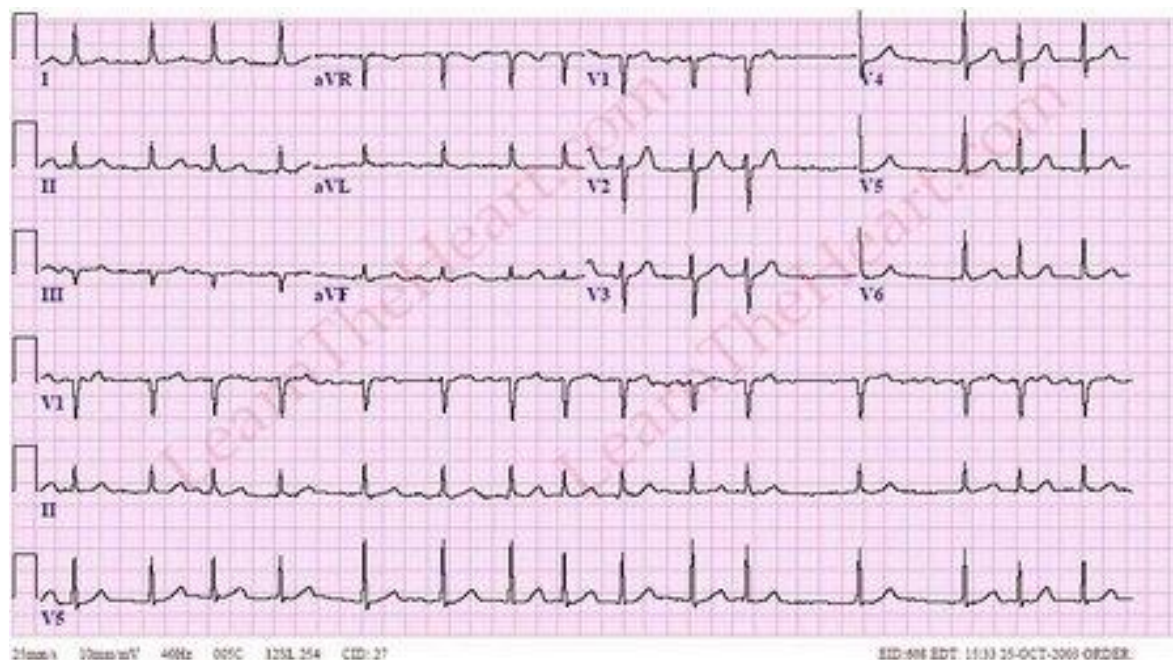
Клинический анализ крови: Нв 145 г/л, Эр  $4,1 \cdot 10^{12}$ , Нт 43%, Лей  $7,8 \cdot 10^9$ , п\я 3%, с\я 54%, м 1%, э 2%, б – 0%, лимф 40%, СОЭ 18 мм/ч

Биохимические исследования: холестерин – 3,6 ммоль/л, ЛВП 0,92 ммоль/л, ЛНП 2,84 ммоль/л, ТГ 1,2 ммоль/л, АЛТ – 47 ЕД/л, АСТ 49 ЕД/л,

Гормональные исследования: ТТГ -0,01 мМЕ/л (0,4-4,0), ТЗ-7,6 нмоль/мл (0,56-1,88), Т<sub>4</sub> св – 42,4 пмоль/мл (9,0-22,0), Ат к ТПО – 251,9 МЕ/мл

УЗИ щитовидной железы: объем щитовидной железы 23 см<sup>3</sup>, усиление кровотока в щитовидной железе.

ЭКГ:



### Вопросы:

1. Расшифруйте ЭКГ
2. Выделите критерии диагноза заболевания.
3. Сформулируйте развернутый клинический диагноз.
4. Определите схему лечения.

### Клиническая задача 3

Больная Л. 29 лет.

*Жалобы* на головные боли, преимущественно в теменной и затылочной областях, одышку при ходьбе, периодические боли в области сердца сжимающего характера, нарастание массы тела, изменение внешности, выраженную слабость.

*Анамнез.* Считает себя больной 5 лет, когда, нарушился менструальный цикл, появились головные боли, тогда же выявлена артериальная гипертензия. В последующем возникли сухость во рту, жажда, учащенное мочеиспускание.

*Объективно:* Повышенного питания с преимущественным отложением жира в верхней половине грудной клетки, живота. Отеки голеней и стоп. Лицо багрового цвета. Усилен рост волос над верхней губой, в подбородочной области и на боковых поверхностях лица. Кожа сухая с мраморным оттенком. В подмышечных областях и на боковых поверхностях живота широкие полосы багрово-красного цвета (стрии). Левая граница относительной сердечной тупости на 1 см кнаружи от левой среднеключичной линии. Пульс до 90 в 1 мин., ритмичный, удовлетворительного наполнения и напряжения. Тоны приглушены, акцент 2-го тона над аортой. АД 170 и 100 мм.рт.ст. Живот мягкий, безболезненный при пальпации.

**Результаты обследования:**

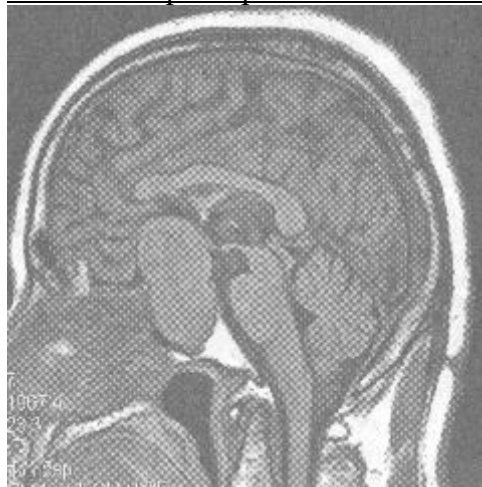Клинический анализ крови:

Нб 165 г/л, Эр  $5,3 \cdot 10^{12}$ , Нт 45%, Лей  $12,8 \cdot 10^9$ , п\я 5%, с\я 70%, м 1%, б 0%, э 0%, лимф 24%, СОЭ 22 мм/ч

Гормональные исследования: Кортизол крови: утро 642 нмоль/л (171-536), вечер 592,8 нмоль/л, АКТГ 12,54 пмоль/л (1,6-13,9), метанефрин своб. в моче 17,9 мкг/сут (0-60), норметанефрин св. в моче 48,9 мкг/сут (0-120); метанефрин крови 28 пг/мл (0-90), норметанефрин крови 28 пг/мл (0-180), Проба с дексаметазоном 2 мг: св. кортизол мочи 39 (10-15), св. кортизон мочи 50,8 (20-50), индекс св. кортизон/св. кортизол мочи 1,3 (2-3). Кортизол крови (после пробы) менее 27 нмоль/л.

Рентгенография костей черепа: изменение формы и увеличение размеров турецкого седла, локальный или тотальный остеопороз спинки седла, двухконтурность дна, выпрямление передних и задних клиновидных отростков.

МРТ с контрастированием головного мозга- микроаденома гипофиза.



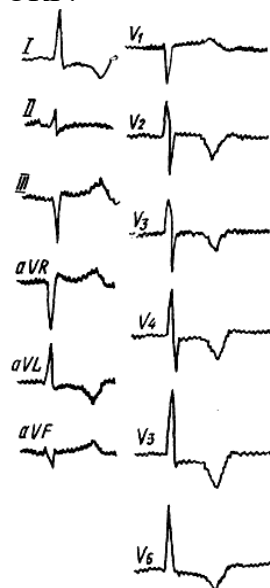
УЗИ надпочечников - гиперплазия обоих надпочечников

Биохимические исследования

повышение концентрации фибриногена, снижение фибринолитической активности крови с одновременной гипергепаринемией,

холестерин 6,7 ммоль/л, хлориды 115 ммоль/л, калий 3,4 ммоль/л, неорганический фосфор 0,79 ммоль/л, Сахар крови натощак 6,3 ммоль/л, через 2 часа после нагрузки 75г глюкозы 7,9 ммоль/л

ЭКГ:





Общий анализ мочи: кол-во 50мл, цвет соломенный, прозрачн, уд. вес 1008, Белок 0,68%, глюкоза 7 ммоль/л эритроциты 4-5-5, цилиндры 2-3-3,

### Вопросы:

1. Расшифруйте ЭКГ
2. Выделите критерии диагноза заболевания.
3. Сформулируйте развернутый клинический диагноз.
4. Определите схему и принципы лечения.

### Клиническая задача 4

Больная К, 50 лет.

*Жалобы* на потемнение кожных покровов, выраженную слабость, раздражительность, тошноту, рвоту, поносы, чувство тяжести в эпигастральной области, усиливающиеся после еды, снижение аппетита, похудела за последний месяц на 10 кг.

*Анамнез.* В течение последних дней на фоне стресса состояние ухудшилось: усилились пигментация, слабость, исчез аппетит, появился понос, Из перенесенных заболеваний: вирусный гепатит, частые ОРВИ. В 30 летнем возрасте был длительный контакт с больным туберкулезом.

*Объективно:* рост 163 см, масса тела 39 кг. Кожа сухая, бронзового цвета, выраженная пигментация в местах трения одеждой, в области ладонных складок кистей рук. Пульс 90 в 1 мин., ритмичный, слабого наполнения и напряжения. Границы сердца несколько уменьшены в размерах, тоны сердца приглушены, АД 80/50 мм.рт.ст.

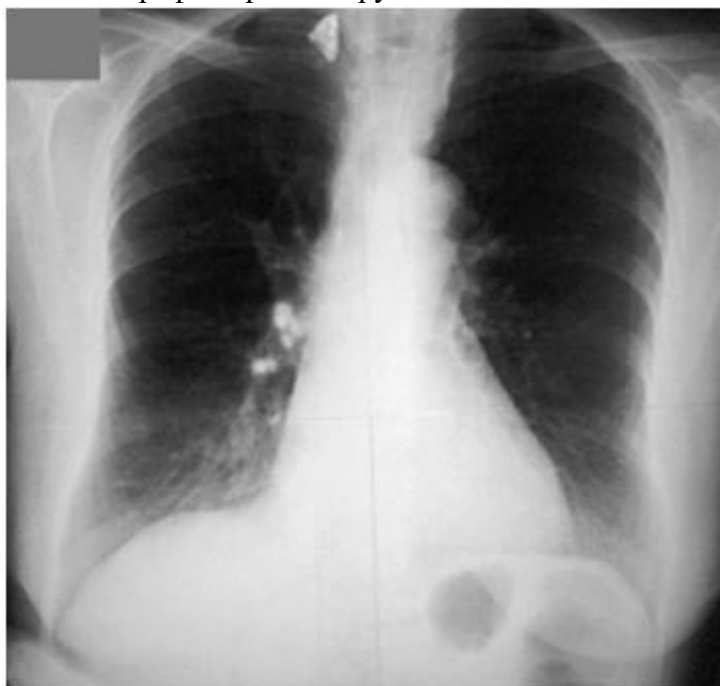*Результаты обследования:*

Клинический анализ крови: Нб 118 г/л, Эр  $4,67 \times 10^{12}/л$ , цп 0,76, Лей  $4,67 \times 10^9/л$ , п\я1 %, с\я 68%, лф 24%, мн 5%, эоз 2 %. СОЭ 10 мм/ч;

Общий анализ мочи без патологии.

Биохимические исследования: общий белок 80 г/л, альбумин 40 г/л, креатинин 47 ммоль/л, мочева кислота 0,17 ммоль/л, Холестерин 3,6 ммоль/л, билирубин пр. 0 мкмоль/л, билирубин непр. 22,8, Na<sup>+</sup> 138, K<sup>+</sup> 5,9, CL<sup>-</sup> 102, Ca<sup>2+</sup> 1,08, Са общ 2.32. Глюкоза крови 2,9 ммоль/л. рН 7.33, рСО<sub>2</sub> 37, рО<sub>2</sub> 76, Na 138, K 5,0, Са ион. 1,21, лактат 1.3, ВЕ=- 6.4.

Рентгенография органов грудной клетки:



Гормональные исследования.

Кортизол - 46,56 (171-536 нмоль/л, кортизол (моча) - 2,4 (4,3-176 мкг/сут), АКТГ – 1085 (7,2-63,3 пг/мл). Суточный ритм кортизола: 6.00 - 150, 13.00 - 123, 21.00 - 96 нмоль/л (в норме от 190 нмоль/л). Отрицательная проба с синактеном. 17-ОКС мочи - 0,7 мг/сут (норма 1,7).

ЭКГ - дистрофические изменения в миокарде.

### Вопросы:

1. Опишите рентгенограмму
2. Выделите критерии диагноза заболевания.
3. Сформулируйте развернутый клинический диагноз.
4. Определите схему и принципы лечения.

### Клиническая задача 5

Больной Р. 34 лет.

*Жалобы* на сонливость, зябкость, снижение памяти, прибавку массы тела, периодически давящие боли за грудиной, отеки на лице и ногах, запоры, снижение слуха и половой функции. По поводу отеков обследовался у уролога, который диагностировал хронический простатит.

*Объективно:* рост 182 см., масса тела 94 кг. Больной выглядит значительно старше своих лет. Лицо амимично, одутловато, выраженная отечность верхних и нижних век. Кожа сухая. Щитовидная железа не увеличена. Пульс 52 в 1 мин., ритмичный, удовлетворительно-го наполнения и напряжения. Границы сердца несколько расширены. Тоны сердца приглушены. АД 120/90 мм.рт.ст. Язык увеличен в размерах.

*Результаты обследования:*

Биохимические исследования:

Общий белок 66 г/л, билирубин 22 ммоль/л, холестерин - 8,5 ммоль/л, ЛВП 0,97 ммоль/л, ЛНП 4,92 ммоль/л, ТГ 2,9 ммоль/л

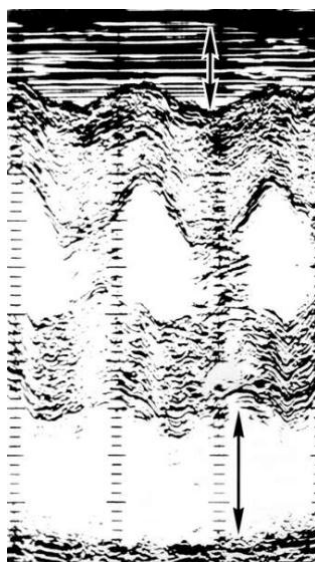
Клинический анализ крови:

НЬ 112 г/л Эр  $4,1 \cdot 10^{12}$  клеток/л Гематокрит 49 %

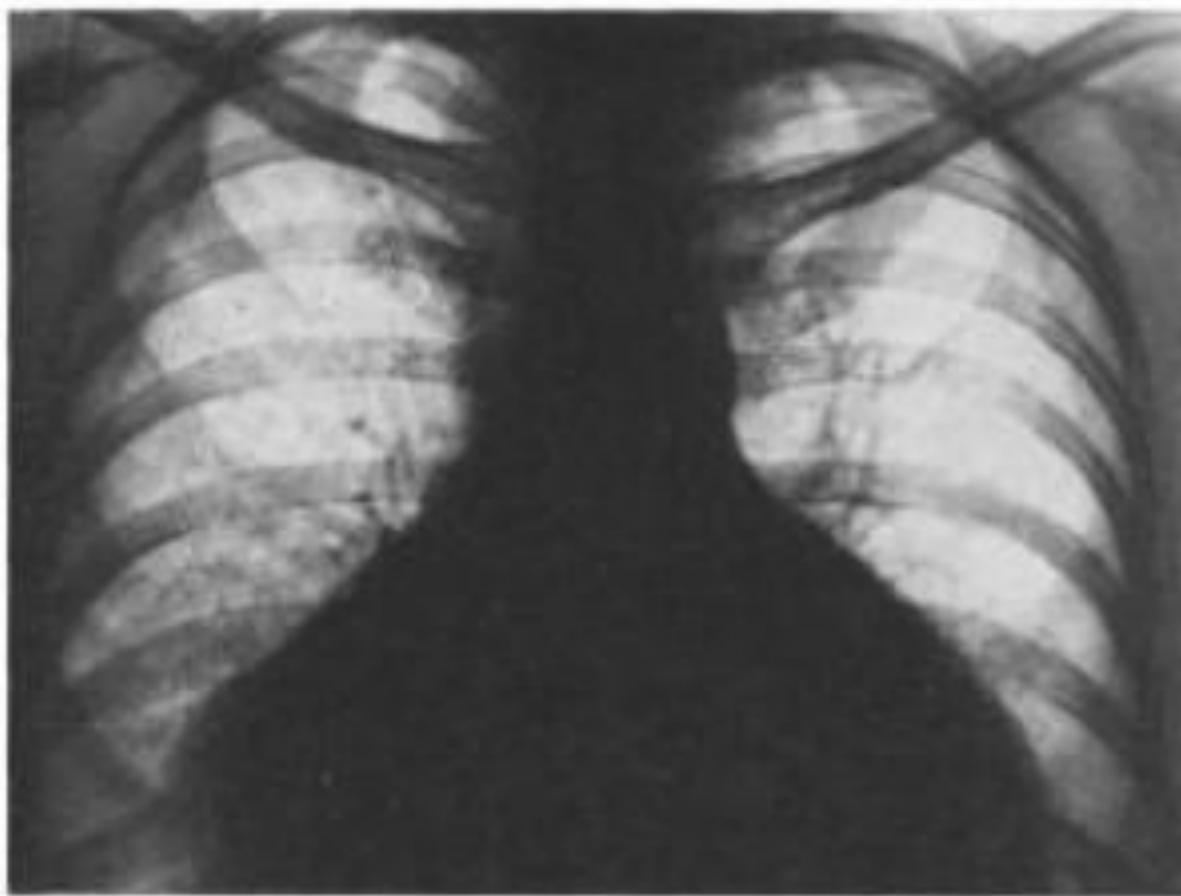
ЦП 0,85 Лейкоциты  $7,8 \cdot 10^9$  клеток/л п/я 2% с/я 55%, мн 1%, эоз 2%, баз – 0%, лф 40%, СОЭ 18 мм/ч

Гормональные исследования: Т4 свободный - 6,6 пмоль/мл (9,0-22,0) ТТГ 75 мМЕ/л (0,4 - 4,0)

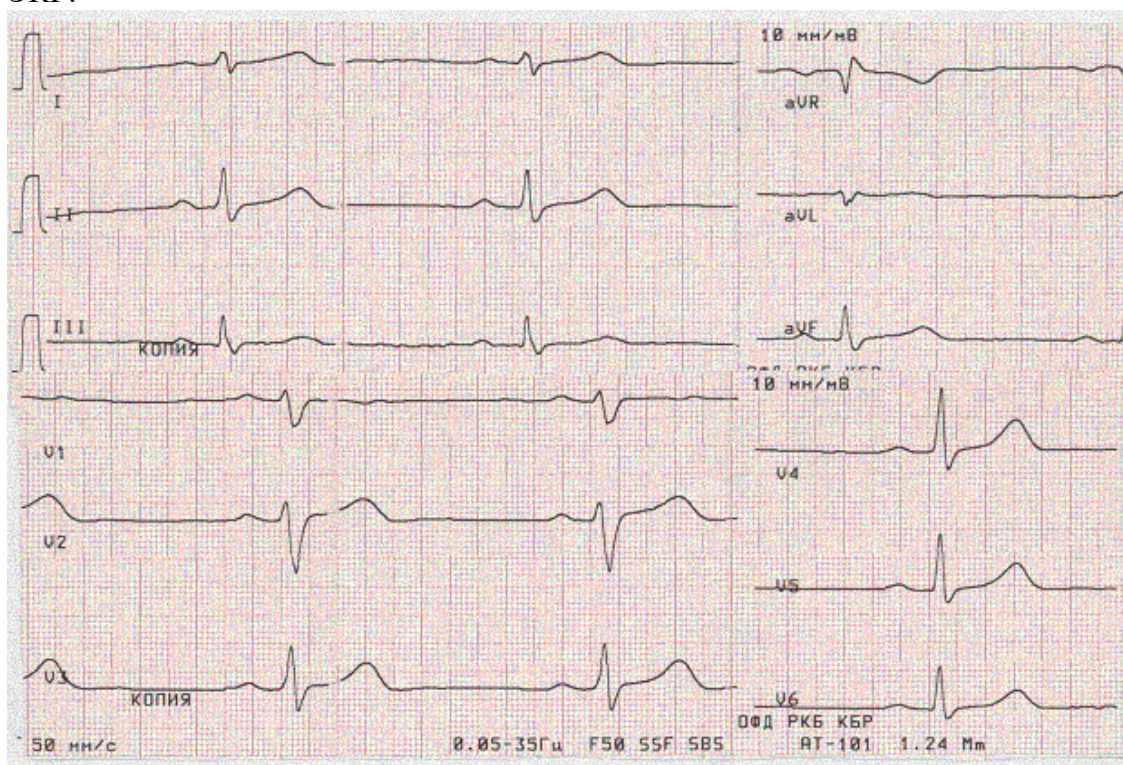
ЭХО-кардиография: в полости перикарда 100 мл жидкости.



Рентгенография органов грудной клетки:



ЭКГ:



Вопросы:

1. Опишите ЭКГ и рентгенограмму.
2. Выделите критерии диагноза заболевания,

3. Сформулируйте развернутый клинический диагноз
4. Определите схему и принципы лечения.

**Перечень контрольных заданий и (или) вопросов для оценки сформированности компетенции ОПК-7 (контролируемый индикатор достижения компетенции ОПК-7.3)**

**Клиническая задача 1**

Больной Р., 56 лет.

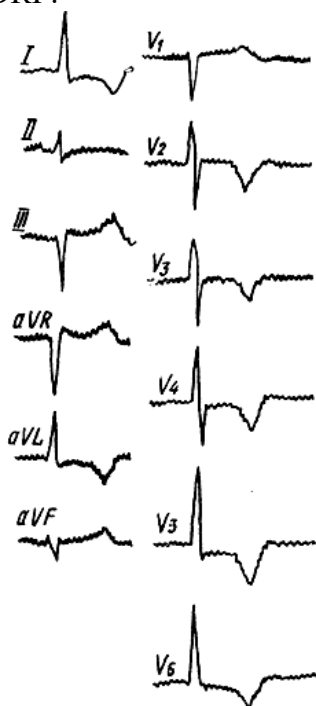
*Жалобы* на сухость во рту, жажду, обильное, учащенное мочеиспускание, боль сжимающего характера за грудиной, усиливающуюся при ходьбе, одышку, боль и судороги в икроножных мышцах.

*Анамнез.* Сахарным диабетом страдает в течение 16 лет, проводится лечение диетой и инсулином в суммарной суточной дозе 32 ед. (20 ед. Протафана и 12 ед. Актрапиды). Режим питания грубо нарушает, курит, в недалеком прошлом часто злоупотреблял алкоголем.

*Объективно:* Рост - 176 см, масса тела - 96 кг. На коже тыльной поверхности левой стопы трофическая язва. При пальпации пульс на артериях стоп ослаблен. Пульс 80 в 1 мин., ритмичный, удовлетворительного наполнения и напряжения. Левая граница относительной тупости сердца на 1 см кнаружи от левой среднеключичной линии. Тоны сердца приглушены, акцент 2-го тона над аортой. АД 160/90 мм.рт.ст. Число дыханий 18 в 1 мин. Границы легких не изменены. При аускультации - небольшое количество влажных незвучных мелкопузырчатых хрипов, преимущественно в нижних отделах легких.

*Результаты обследования:*

Уровень глюкозы в крови натощак - 12,6 ммоль/л, содержание сахара в суточной моче - 2% при суточном диурезе 2 литра. Уровень  $Hb^{1Ac}$  - 8,5%  
ЭКГ:



Дуплексное сканирование магистральных артерий пораженной конечности: снижение кровотока на 23%. Клинический анализ крови: эр -  $3,5 \times 10^{12}$  /л, цп - 0,9, лей -  $6,8 \times 10^9$  /л, п\я - 3%, с\я - 53%, лф - 24%, м - 10%, СОЭ - 7 мм/час.

Общий анализ мочи: цв - желтый, реакция кислая, уд. вес - 1028, белок - 0,99 г\л, сахар (+), эр. - 0-1 в поле зрения, лей - 1-2 в поле зрения, цил- нет.

Клубочковая фильтрация - 75 мл\час, канальцевая реабсорбция 93%.

Биохимические исследования: Общий билирубин - 18 ммоль/л. Холестерин - 9,0 ммоль/л, АСТ - 26 ед, АЛТ - 12 ед. Креатинин - 0,09 мкмоль/л. Мочевина - 8,0 ммоль/л.

Осмотр окулиста: вены извиты, четкообразны, микроаневризмы, большое количество геморрагий, свежих и старых. Симптом Salus - II.

#### Вопросы:

1. Расшифруйте ЭКГ
2. Выделите критерии диагноза заболевания.
3. Сформулируйте развернутый клинический диагноз.
4. Определите схему и принципы лечения.

### Клиническая задача 2

У больной М. 28 лет через 2 недели после перенесенной ОРВИ появилась выраженная слабость. Прогрессирование заболевания сопровождалось болью в области шеи, с иррадиацией в нижнюю челюсть и уши, усиливающиеся при глотании, ознобом, головной болью. Отмечалось повышение температуры тела до 38°C. тахикардия, повышенная потливость.

*Объективно:* щитовидная железа II степени, при пальпации резко болезненна, в отдельных участках уплотнена. Кожа над железой не изменена. Флюктуация над щитовидной железой не определяется. Подчелюстные и шейные лимфатические узлы не увеличены. Температура тела 37,6°C.

*Результаты обследования:*

Клинический анализ крови: Hb 125 г/л, Эр  $4,1 \cdot 10^{12}$  Нт 33% Лей  $10,8 \cdot 10^9$  п/я 3% с/я 50%, м 1%, э 2%, б- 0%, лф 44%, СОЭ 50 мм/час.

Биохимические исследования: увеличение содержания в крови сиаловых кислот, фибрина, серомукоида, гаптоглобина, альфа2-глобулинов (неспецифических маркеров острой воспалительной реакции), появление С-реактивного белка.

Иммунологические исследования крови: повышение содержания в крови IgM, повышение титров антител к тиреоглобулину и микросомальной фракции.

Повышены Т<sub>3</sub>, Т<sub>4</sub>, снижение поглощения <sup>131</sup>I щитовидной железой.

УЗИ щитовидной железы: незначительное равномерное снижение эхогенности, захватывающее около 1/3 доли щитовидной железы.

Тонкоигольная пункционная биопсия щитовидной железы: в пунктате определяются гигантские многоядерные клетки на фоне оксифильного вещества коллоида.

#### Вопросы:

1. Выделите критерии диагноза заболевания.
2. Сформулируйте развернутый клинический диагноз.
3. Определите схему и принципы лечения.

### Клиническая задача 3

Больной Н. 23 лет. С 11-летнего возраста страдает сахарным диабетом. В вагоне метро стал вести себя агрессивно. Окружающие отметили гиперемию его лица, потливость, дрожание рук. Через несколько минут у больного появились судороги верхних и нижних конечностей, затем больной потерял сознание. На момент прибытия бригады СМП, больной в коме, кожные покровы теплые, влажные, тонус глазных яблок сохранен, зрачки расширены, рефлексы сохранены, мышечный тонус высокий. Пульс 100 в 1 мин., ритмичный, удовлетворительного наполнения и напряжения. Топы сердца ясные. АД 160/90 мм. рт. ст. Со стороны органов дыхания и пищеварения без особенностей.

**Вопросы:**

1. Выделите критерии диагноза заболевания.
2. Сформулируйте развернутый клинический диагноз.
3. Определите схему и принципы лечения.

**Клиническая задача 4**

Больная В. 67 лет.

*Жалобы* на сухость во рту, жажду, обильное, учащенное мочеиспускание.

*Анамнез.* Вышеуказанные жалобы появились на фоне длительного лечения мочегонными препаратами и клофелином по поводу гипертонической болезни. 2 дня тому назад усилились сухость во рту, жажда, появились обильное и учащенное мочеиспускание, тошнота, неоднократная рвота и через несколько часов больная потеряла сознание. Бригадой СМП была госпитализирована в реанимационное отделение.

*Объективно:* больная в коме, выраженная сухость кожи, снижение ее тургора. Тонус глазных яблок снижен, зрачки узкие, слабо реагируют на свет. Сухожильные рефлексы снижены. Локальные и генерализованные судороги, ригидность затылочных мышц, положительный симптом Бабинского. Пульс 120 в 1 мин., ритмичный, слабого наполнения и напряжения. Левая граница относительной сердечной тупости на 1,5 см кнаружи от левой среднеключичной линии. Тоны сердца приглушены. АД 90/60 мм.рт.ст. Температура тела 38,1°C. Язык сухой. Живот мягкий. Печень выступает из-под края реберной дуги на 3 см.

*Результаты обследования*

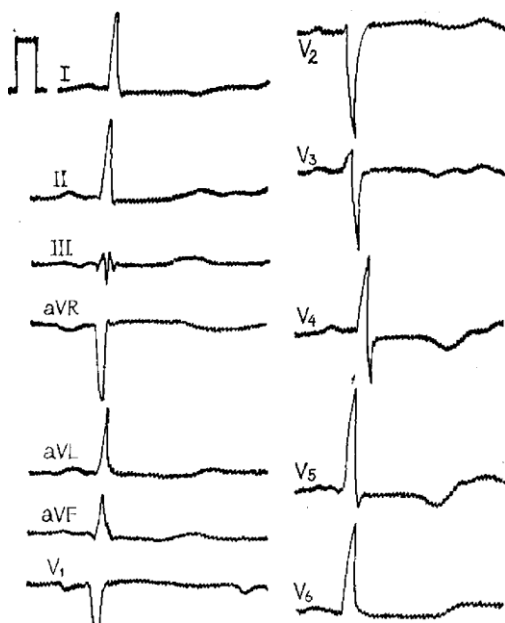
Содержание глюкозы в крови 45 ммоль/л. Ацетон в моче отсутствует. Глюкозурия - 37 ммоль/л.

Клинический анализ крови:

Нб 145 г/л, Эр  $4,1 \cdot 10^{12}$ /л, Нт 56%, Лей  $13,6 \cdot 10^9$ /л, п\я 3%, с\я 54%, м 1%, э 2%, б – 0%, лф 40%, СОЭ 18 мм/ч

Осмолярность плазмы крови 450 ммосм/л, Натрий крови 157 ммоль/л, калий плазмы 3,8 ммоль/л, холестерин 7,8 ммоль/л, креатинин 130 ммоль/л.

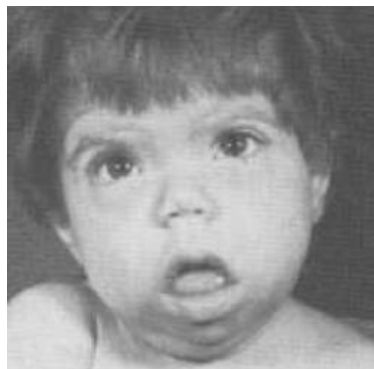ЭКГ:

**Вопросы:**

1. Расшифруйте ЭКГ
2. Выделите критерии диагноза заболевания.
3. Сформулируйте развернутый клинический диагноз.



## 4. Определите схему и принципы лечения.

**Клиническая задача 5**

Больная М, 16 лет, обратилась по поводу одышки, зябкости, сонливости, склонности к запорам, отсутствия месячных. Родилась в срок от молодых родителей. Вскоре, после прекращения кормления грудью, стала отставать в физическом и психическом развитии. Ходить начала в 2,5 года, говорить в 3 года. В школе училась весьма посредственно.

*Объективно:* состояние удовлетворительное. Рост 150 см., масса тела 58 кг. Кожа сухая, бледная, холодная. Лицо одутловатое, выраженная отечность в области верхних и нижних век, утолщение губ. Волосы редкие, ломкие. Грудные железы развиты слабо. Пульс 56 в 1 мин., ритмичный, слабого наполнения и напряжения. Границы сердца не изменены, Тоны сердца приглушены. АД 90/70 мм.рт.ст. Со стороны органов дыхания без особенностей. Язык большой, с трудом помещается в полости рта. Живот мягкий, б/болезненный при пальпации. Щитовидная железа II степени (классификация ВОЗ), плотно-эластичной консистенции, подвижная, б/болезненная.

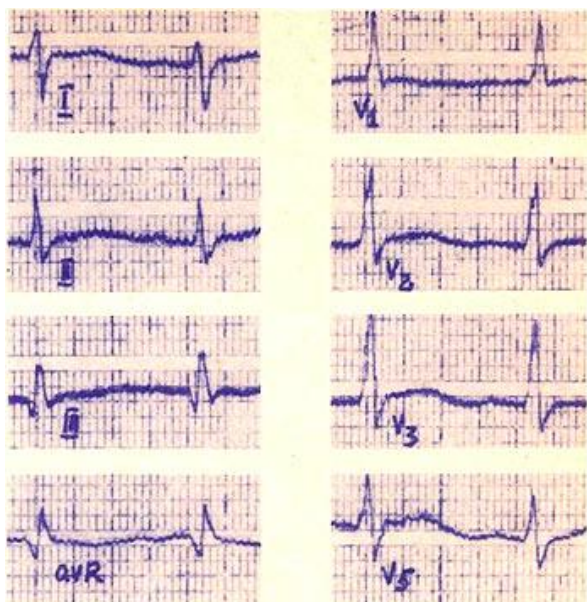
Общий анализ крови Нв-92 г/л, цп - 0,7, эр -  $3,6 \cdot 10^{12}$ , лей -  $4,5 \cdot 10^9$ , СОЭ - 25 мм/час.

Биохимический анализ крови: Общий белок 70 г/л, билирубин 19 ммоль/л, холестерин - 7,5 ммоль/л, ЛВП 0,93 ммоль/л, ЛНП 4,72 ммоль/л, ТГ 2,7 ммоль/л

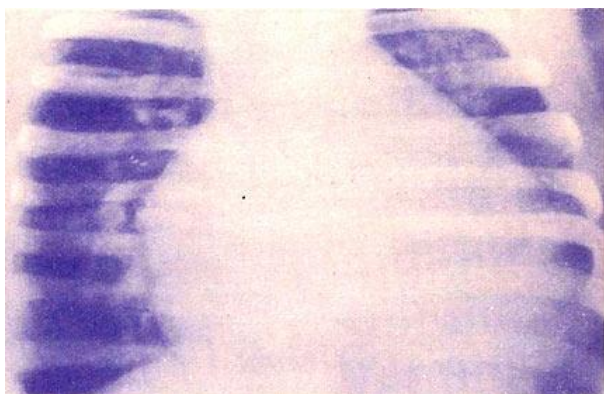
Гормональные исследования: Т4 свободный - 7,6 пмоль/мл (9,0-22,0) ТТГ - 23 мМЕ/л (0,4 - 4,0)

Общий анализ мочи: уд вес -1014, реакция - кислая, белок и сахар отсутствуют, лейкоциты 3-4 в п.зр.

ЭКГ:



Рентгенография органов грудной клетки:



ЭХО – КГ: незначительное расширение полостей, диффузная гипокинезия миокарда, снижение сократительной способности миокарда (фракция выброса 50%), жидкость в полости перикарда до 200 мл.

Захват йода щитовидной железой снижен.: через 2 часа 7% (в норме – 13%, через 4 часа – 13% (в норме 20%, через 24 часа – 22% (в норме 40%).

#### **Вопросы:**

1. Расшифруйте ЭКГ и рентгенограмму
2. Выделите критерии диагноза заболевания.
3. Сформулируйте развернутый клинический диагноз.
4. Определите схему и принципы лечения.

### **3. Оценочные средства (оценочные материалы) для проведения промежуточной аттестации обучающихся по дисциплине (модулю)**

#### **10 семестр**

#### **Перечень контрольных заданий и (или) вопросов для оценки сформированности компетенции ОПК-4 (контролируемый индикатор достижения компетенции ОПК-4.1)**

- 1) Главным отличием симптоматического эритроцитоза от эритремии является:
  - 1) степень увеличения гемоглобина
  - 2) выраженность плеторического синдрома
  - 3) снижение  $pO_2$  крови
  - 4) повышение вязкости крови
  - 5) все перечисленное
- 2) У больного 14 лет с детства появляются обширные гематомы и носовые кровотечения после травм. Поступил с жалобами на боли в коленном суставе, возникшие после урока физкультуры. Сустав увеличен в объеме, резко болезненный, объем движений значительно ограничен. Диагноз?
  - 1) тромбоцитопатия
  - 2) тромбоцитопения
  - 3) гемофилия
  - 4) тромбоваскулит
- 3) Больная 45 лет находится в стационаре по поводу идиопатической тромбоцитопенической пурпуры. На теле единичные петехиально-пятнистые кровоизлияния, других изменений не выявляется. Тромбоциты 18 тыс/мл. ранее по поводу этого заболевания никогда не лечилась. Ваша тактика?
  - 1) воздержаться от лечения, динамическое амбулаторное наблюдение



- 2) преднизолон
  - 3) спленэктомия
  - 4) цитостатики
  - 5) плазмаферез
- 4) Снижение осмотической стойкости эритроцитов характерно:
- 1) для аутоиммунной гемолитической анемии
  - 2) для наследственного сфероцитоза
  - 3) для талассемии
  - 4) для пароксизмальной ночной гемоглобинурии
  - 5) для сидероахрестической анемии
- 5) Проявлениями сидеропенического синдрома являются все признаки, кроме:
- 1) ангулярный стоматит
  - 2) глоссит
  - 3) сухость и выпадение волос
  - 4) эзофагит
  - 5) секреторная недостаточность желудка
- 6) Назовите наиболее достоверные изменения лабораторных показателей при СКВ:
- 1) повышение СОЭ;
  - 2) обнаружение ревматоидного фактора;
  - 3) обнаружение антител к нативной (т.е. целой молекуле) ДНК;
  - 4) увеличение содержания фибриногена.
- 7) Укажите иммунологические нарушения, имеющие прямое диагностическое значение при постановке диагноза СКВ:
- 1) ЗЕ-клетки в большом титре (1-2: 1000 лейкоцитов и больше);
  - 2) антинуклеарный фактор;
  - 3) антитела к нативной (т.е. целой молекуле) ДНК;
  - 4) все правильно.
- 8) Укажите какие изменения периферической крови выявляются при СКВ:
- 1) лейкоцитоз (до  $10-12 \times 10^9 /л$ );
  - 2) лейкопения (до  $1-1,2 \times 10^9 /л$ );
  - 3) лимфоцитоз;
  - 4) тромбоцитоз.
- 9) Назовите признаки, характерные для острого течения СКВ:
- 1) постепенное начало болезни, с одного синдрома;
  - 2) внезапное начало заболевания, полисиндромность;
  - 3) развернутая картина формируется в течение 2-3 лет;
  - 4) развернутая картина болезни формируется в течение 5-6 лет.
- 10) У больной СКВ заболевание протекает с высокой лихорадкой (до  $39-40^{\circ}C$ ), «бабочкой», полиартритом, экссудативным перикардитом, нефритом с нефротическим синдромом. В анализе крови отмечается: СОЭ – 60 мм/ч, фибриноген 7 г/л, обнаружены ЗЕ-клетки 10:1000 лейкоцитов, АНФ 1:320. Определите степень активности процесса:
- 1) I степень;
  - 2) II степень;
  - 3) III степень;

- 4) IV степень.

**Перечень контрольных заданий и (или) вопросов для оценки сформированности компетенции ОПК-4 (контролируемый индикатор достижения компетенции ОПК-4.2)**

- 1) Если у больного появляется черная моча, то можно думать:
  - 1) об анемии Маркиафавы-Микелли;
  - 2) о синдроме Имерслунд-Гресбека;
  - 3) об апластической анемии;
  - 4) о наследственном сфероцитозе.
- 2) Для какого заболевания особенно характерны тромботические осложнения?
  - 1) наследственный сфероцитоз;
  - 2) талассемия;
  - 3) серповидноклеточная анемия;
  - 4) дефицит Г-6-ФД.
- 3) Больная 38 лет. В течение многих лет беспокоят петехиальные высыпания на коже и слизистой полости рта. Поставлен диагноз идиопатической тромбоцитопении. Продолжительные курсы преднизолонотерапии увеличивают число тромбоцитов крови до 80-90 тыс. Однако геморрагический синдром сохраняется. Ваша тактика?
  - 1) произвести спленэктомию
  - 2) отменить преднизолон
  - 3) увеличить дозу преднизолона
  - 4) присоединить цитостатики
  - 5) произвести трансфузию донорских тромбоцитов
- 4) Больная 68 лет в течение нескольких месяцев отмечает увеличение шейных, подмышечных, паховых лимфатических узлов. Самочувствие удовлетворительное. Анализ крови: НВ - 100 г/л, Эр - 3,5 млн/мл, лейкоц. - 17,6 тыс/мл, из них 60% лимфоцитов. Вероятный диагноз?
  - 1) лимфогранулематоз
  - 2) острый лимфолейкоз
  - 3) хронический лимфолейкоз
  - 4) лимфосаркома
  - 5) инфекционный мононуклеоз
- 5) Панцитопения в периферической крови наблюдается при всех заболеваниях, кроме:
  - 1) лейкопеническая форма острого лейкоза
  - 2) пароксизмальная ночная гемоглобинурия
  - 3) В<sub>12</sub>-дефицитная анемия
  - 4) гиперспленизм
  - 5) аутоиммунная гемолитическая анемия
- 6) Назовите характерные признаки минимальной (I степень) активности СКВ:
  - 1) лихорадка до 40 °С;
  - 2) гемоглобин ниже 100 г/л;
  - 3) СОЭ – 16-20 мм/ч;
  - 4) высокие титры анти-ДНК.
- 7) При дифференциальной диагностике СКВ с ревматизмом необходимо основываться на:

- 1) наличии порока сердца (митральный стеноз, аортальный стеноз);
- 2) картину периферической крови;
- 3) связь с перенесенной инфекцией;
- 4) длительность болезни.

8) При дифференциальной диагностике СКВ и инфекционного эндокардита необходимо основываться на:

- 1) картине периферической крови;
- 2) обнаружение возбудителя в крови;
- 3) характер суставного синдрома;
- 4) особенности поражения почек.

9) Основным препаратом для лечения СКВ является:

- 1) аиндометацин;
- 2) вольтарен;
- 3) преднизолон;
- 4) гидрокортизон.

10) Назовите основной препарат для лечения СКВ хронического течения с преимущественным поражением кожи:

- 1) делагил (или плаквенил);
- 2) индометацин;
- 3) азатиоприн;
- 4) хлорбутин

**Перечень контрольных заданий и (или) вопросов для оценки сформированности компетенции ОПК-4 (контролируемый индикатор достижения компетенции ОПК-4.3)**

1. Для подтверждения или исключения диагноза порока сердца наиболее информативным является

- А) эхокардиография
- Б) ЭКГ
- В) рентгенография грудной клетки
- Г) исследование крови на титры антистрептококковых антител

2. Срок формирования митральных пороков после эпизода острой ревматической лихорадки составляет

- А) 6–12 месяцев
- Б) 1–2 недели
- В) 2–4 месяца
- Г) 3–5 лет

3. «Большими» критериями острой ревматической лихорадки являются

- А) ревмокардит, полиартрит, малая хорея, кольцевидная эритема
- Б) вальвулит, артралгии, гематурия, лихорадка
- В) миокардит, полиартрит, узловатая эритема, тофусы
- Г) лихорадка, узелки Ослера, острая клапанная регургитация

4. Рентгенологическими признаками остеоартроза являются

- А) сужение суставной щели, субхондральный остеосклероз, остеофиты, кистовидные просветления в эпифизах
- Б) сужение суставной щели, субхондральный остеопороз, эрозии, узурсы

- В) кисты в эпифизах
  - Г) сужение суставной щели и хондрокальциноз
5. Для пирофосфатной артропатии на рентгенограмме можно выявить
- А) хондрокальциноз
  - Б) остеопороз
  - В) субкортикальные кисты
  - Г) эрозивное разрушение суставных поверхностей
6. К причинам развития первичного деформирующего артроза относят
- А) функциональную перегрузку с микротравматизацией
  - Б) эндокринные нарушения
  - В) повторные кровоизлияния в сустав
  - Г) асептический некроз
7. Ревматоидные узелки наиболее часто локализуются
- А) в области локтевого сустава
  - Б) на пальцах кисти
  - В) в области затылка
  - Г) на стопе
8. Для клинической картины артроза является характерным
- А) появление механических болей
  - Б) повышение кожной температуры над суставами
  - В) появление припухлости суставов
  - Г) гиперпигментация кожи над пораженными суставами.
9. При осмотре больного ревматоидным артритом можно обнаружить
- А) пальцы в виде «шей лебедя»
  - Б) узелки Бушара
  - В) хруст в суставах
  - Г) покраснение в области суставов
10. При ревматоидном артрите чаще всего обнаруживается
- А) полиартрит
  - Б) олигоартрит
  - В) артралгия
  - Г) моноартрит

**Перечень контрольных заданий и (или) вопросов для оценки сформированности компетенции ОПК-7 (контролируемый индикатор достижения компетенции ОПК-7.1)**

**Клиническая задача 1**

Больной К., 50 лет, поступил с жалобами на увеличение лимфатических узлов шеи.

*Объективно:* кожные покровы обычной окраски. Пальпируются увеличенные шейные, подчелюстные, подмышечные и паховые лимфатические узлы величиной от 2 до 3 см в диаметре, тестовато-эластичной консистенции, подвижные, не спаянные между собой и с окружающими тканями, безболезненные. Со стороны органов грудной клетки без особенностей. Печень не увеличена. Отчетливо пальпируется нижний полюс селезенки (длинник 16 см).

*Анализ крови:* Нб – 133 г/л., эр.  $4,9 \times 10^{12}/л$ , цветовой показатель 0,9, лейкоц. –  $51,0 \times 10^9/л$ , э. – 0,5 %, п. – 1 %, с. – 24,5 %, мон. – 2 %, лимф. – 72 %, тромбоциты –  $210,0 \times 10^9/л$ , СОЭ – 17 мм/ч. Среди лимфоцитов периферической крови преобладают малые узкоцитоплазматические формы

(почти голые ядра), обнаруживаются в значительном количестве тельца Гумпрехта. Пролимфоциты составляют 1,5 %.

*Миелограмма:* костный мозг богат клеточными элементами. Недифференцированных бластных клеток – 2,4 %, гранулоцитов – 36,5 %, эритронормобластов – 7,4 %, лимф. – 53,8 % (лимфобласты – 2,5 %, пролимфоциты – 4,2 %, остальные – зрелые формы), мегакариоциты в достаточном количестве, многие с нормальной отшнуровкой.

**Задание:**

- 1) Какое заболевание имеется у пациента?
- 2) Что является субстратом опухоли при данном заболевании?
- 3) Какие клинические синдромы встречаются при данном заболевании?
- 4) Назовите диагностические критерии данного заболевания.
- 5) С какими заболеваниями необходимо провести дифференциальную диагностику?
- 6) Какие осложнения характерны для данного заболевания?
- 7) Что входит в понятие «лимфопролиферативный синдром»?

Назовите показания для проведения химиотерапевтического лечения. Нуждается ли больной в проведении химиотерапии?

## Клиническая задача 2

Больная Н, 49 лет, жалуется на схваткообразные, режущие боли в животе, частый жидкий стул до 14 раз в сутки с примесью крови, слизи, повышение  $t$ , боли в крупных суставах, похудание, слабость, головокружение.

*Анамнез заболевания:* больна в течение 8 лет. По поводу данного заболевания ежедневно принимала: преднизолон 5 мг, сульфасалазин 4 г. Отмечает обострение заболевания 3-4 раза/год. Настоящее ухудшение в течение 1 недели, связывает с погрешностями в диете.

*Объективно:* состояние при поступлении тяжелое.  $T - 38^{\circ}C$ . Пониженного питания, вес 55 кг при росте 165 см. Отмечается бледность кожи и слизистых. На передней поверхности голеней имеется крупные с красно-фиолетовым оттенком высыпания, выступающие над поверхностью кожи, резко болезненные. Костно-суставная система без патологии, объем движений в суставах в полном объеме. Тоны сердца приглушены, тахикардия. Пульс 105 в мин. АД 95/55 мм рт. ст. Дыхание везикулярное, хрипов нет. Язык влажный, густо обложен желтоватым налетом. При пальпации живота отмечается выраженная болезненность в левой подвздошной и околопупочной областях. Симптомы раздражения брюшины отрицательны. Печень не выступает из-под края реберной дуги, пальпация слегка болезненная. Сигмовидная кишка резко спазмирована, урчащая. Поколачивание по поясничной области безболезненно. Дизурических расстройств нет. Стул желто-коричневого цвета, окрашен кровью, примесь слизи.

*Общий анализ крови:*  $Hb - 80$  г/л, эритроциты –  $2,9 \times 10^{12}/л$ , ЦП – 0,9, лейкоциты –  $8,7 \times 10^9$  палочкоядерные – 4 %, сегментоядерные – 61 %, моноциты – 10 %, лимфоциты – 25 %. СОЭ – 46 мм/ч. Тромбоциты – 440 тыс. в 1 мкл.

*Биохимия крови:* общий белок – 57 г/л, альбумины – 45 %, глюкоза – 3,8 ммоль/л; билирубин – 15,56 мкмоль/л; фибриноген – 7,5 г/л; мочевины 6,6 ммоль/л, АСТ – 0,36; ПТИ – 100 %. Железо сыворотки крови – 10 мкмоль/л. Серомукоид 0,65 ЕД;  $\alpha$ -амилаза 25 МЕ/л; тимоловая проба 4,5 ЕД.

*Общий анализ мочи:* без патологии.

*Анализ кала:* на шигеллы, сальмонеллы, йерсинии – отрицательны.

*Копрологическое исследование:* красновато-коричневого цвета, непереваренные мышечные волокна, внеклеточный крахмал – большое количество. Нейтральный жир – небольшое количество. Эритроциты – большое количество. Скопление лейкоцитов в слизи.

*Ректороманоскопия:* тубус введен на 16 см от анального отверстия. На этом расстоянии отмечается выраженное сужение прямой кишки (до 1 см). Слизистая гиперемирована, отечна, на стенках многочисленные язвы, некоторые покрыты фибрином, на стенках гной,

контактная кровоточивость. Выявляются 2 кровоточащих полипа в прямой кишке, взята биопсия.

*ФГС:* без патологии.

#### **Задание:**

- 1) Сформулируйте диагноз заболевания.
- 2) Перечислите характерные признаки данного заболевания.
- 3) Какие внекишечные проявления характерны для данного заболевания?
- 4) Какие осложнения возможны при данном заболевании?
- 5) Перечислите мероприятия консервативной терапии данного заболевания?
- 6) Какие рекомендации Вы дадите больной после выписки из стационара?

#### **Клиническая задача 3**

Женщина 59 лет обратилась на приём с жалобами на боли механического и стартового характера в коленных суставах (больше справа), которые уменьшаются при использовании топических и пероральных НПВП.

Из анамнеза известно, что данные симптомы беспокоят пациентку в течение 5 лет и постепенно прогрессируют. Ранее за медицинской помощью пациентка не обращалась, по совету знакомых использовала эластичный наколенник при ходьбе, обезболивающие препараты – 1-2 раза в неделю. Отмечает усиление болевого синдрома в течение 2 недель, после чрезмерной физической нагрузки (работа на дачном участке). Из-за усиления болевого синдрома увеличила частоту приема обезболивающих средств. В настоящее время, находясь на пенсии, продолжает работать продавцом в магазине. Пять лет назад была диагностирована язвенная болезнь ДПК. Больная получила соответствующее лечение и в настоящее время жалобы характерные для этой патологии отсутствуют.

При осмотре: состояние относительно удовлетворительное. ИМТ – 35 кг/м<sup>2</sup>. Окружность талии – 104 см, окружность бедер – 110 см. Кожные покровы чистые, обычной окраски. При осмотре костно-мышечной системы определяется незначительная экссудация в правом коленном суставе, варусная деформация коленных суставов, hallux valgus с обеих сторон. При пальпации суставов болезненность в проекции щели правого коленного сустава. Сгибание в коленных суставах справа до 100-110 градусов, слева до 120-130 градусов, боль при максимальном сгибании справа, крепитация с обеих сторон. В легких дыхание везикулярное, хрипов нет. Тоны сердца приглушены, ритмичные. ЧСС – 70 уд. в мин., АД – 135/85 мм рт.ст. Живот мягкий, при пальпации безболезненный во всех отделах. Печень и селезенка не увеличены. Дизурии нет. Симптом поколачивания по поясничной области отрицательный.

На рентгенограмме коленных суставов: незначительное сужение суставной щели, субхондральный склероз, мелкие краевые остеофиты. На рентгенограмме стоп – вальгусная деформация 1 плюснефаланговых суставов с обеих сторон, значительное сужение суставной щели и крупные остеофиты в 1 плюснефаланговых суставах с обеих сторон.

#### **Вопросы:**

1. Предположите наиболее вероятный диагноз.
2. Обоснуйте поставленный Вами диагноз.
3. Какие дополнительные методы обследования Вы бы назначили данному пациенту?
4. Определите план ведения пациентки с использованием медикаментозных и немедикаментозных методов и профилактических мероприятий.
5. Пациентка повторно обратилась на консультацию через 5 лет. За это время отмечает прогрессирование суставного синдрома, ежедневную потребность в приеме НПВ, недостаточный эффект от приема обезболивающих. На рентгенограмме коленных суставов – значительное сужение суставной щели, справа – до контакта костных поверхностей, крупные остеофиты. Какова Ваша дальнейшая лечебная тактика? Обоснуйте Ваш выбор.

#### **Клиническая задача 4**

Женщина 42 лет, менеджер, обратилась на приём с жалобами на боль и припухание в области II-IV проксимальных межфаланговых суставов, II-III пьстно-фаланговых суставов, лучезапястных, коленных суставах; утреннюю скованность в указанных суставах до середины дня; снижение ве-

са на 4 кг за последние 2 месяца, слабость. При дополнительном расспросе отмечает, что стала хуже переносить физическую нагрузку: при подъёме на 3-4 этаж появляется одышка, сердцебиение. Указывает, что из-за болей и скованности в суставах стала хуже справляться с профессиональными обязанностями.

Больной себя считает в течение полугода, когда впервые появились и постепенно прогрессировали указанные симптомы. К врачам не обращалась, старалась больше отдыхать, нерегулярно принимала аналгин, без существенного эффекта. Ухудшение состояния отмечает в последние два месяца, когда значительно усилились боли в суставах, появилась скованность, похудание, затем - слабость и сердцебиение. По совету соседки принимала аспирин, диклофенак (в последние 1,5 месяца – ежедневно), с незначительным положительным эффектом.

При осмотре: состояние удовлетворительное, положение активное, температура – 36,4°C. Кожные покровы бледные, сухие. Рост – 168 см., вес – 54 кг, ИМТ – 19,1 кг/м<sup>2</sup>. При осмотре костно-мышечной системы II-IV проксимальные межфаланговые, II-III пястно-фаланговые суставы, лучезапястные, коленные суставы отечные, болезненные при пальпации, движения в них ограничены. Определяется баллотирование надколенников, западение межкостных промежутков на обеих кистях. Число болезненных суставов (ЧБС) - 12, число припухших суставов (ЧПС) - 10. В лёгких везикулярное дыхание, хрипов нет. ЧД – 16 в минуту. Тоны сердца ясные, ритм правильный, ЧСС – 104 в минуту. АД – 120/80 мм.рт.ст. Язык не обложен, влажный. Живот обычных размеров и формы, участвует в дыхании, безболезненный при пальпации. Печень - 9(0)×8×7 см. Селезёнка не увеличена. Поколачивание по поясничной области безболезненное. Стул оформленный 1 раз в сутки, без патологических примесей. Мочеиспускание 4-5 раз в сутки, дизурии нет.

Общий анализ крови: эритроциты -  $3,3 \times 10^{12}/л$ , гемоглобин – 95 г/л, МСН – 24 пг, MCV – 75 фл, лейкоциты -  $7,9 \times 10^9/л$ , базофилы – 0%, эозинофилы – 2%, сегментоядерные нейтрофилы – 69%, лимфоциты – 18%, моноциты - 11%, тромбоциты –  $392 \times 10^9/л$ , СОЭ - 35 мм/час.

Общий анализ мочи: прозрачная, удельная плотность – 1010, реакция – слабо кислая, белок и сахар – отсутствуют, эпителий плоский – 4-6 в поле зрения, лейкоциты – 3-5 в поле зрения, эритроциты, бактерии – отсутствуют.

Биохимический анализ крови: глюкоза – 4,8 ммоль/л, креатинин – 85 мкмоль /л, СКФ – 68 мл/мин, билирубин – 14,5 мкмоль/л, АСТ – 24 МЕ/л, АЛТ – 30 МЕ/л, мочевиная кислота – 224 мкмоль/л, СРП – 30,5 мг/л.

РФ – 120 МЕ/л, антинуклеарный фактор — отрицательный.

Общая самооценка здоровья пациентом – 56 мм по шкале ВАШ.

Рентгенография кистей и стоп: околосуставной остеопороз, преимущественно в II-IV проксимальных межфаланговых, II-III пястно-фаланговых суставах.

### Вопросы:

1. Предположите наиболее вероятный диагноз.
2. Обоснуйте поставленный Вами диагноз.
3. Составьте и обоснуйте план дополнительного обследования пациентки.
4. Какие препараты симптоматического действия Вы бы назначили пациентке в течение 5-7 дней до получения результатов дообследования (с указанием дозы и кратности приёма)? Обоснуйте свой выбор.
5. Пациентка дообследована: железо сыворотки – 6 мкмоль/л, ОЖСС – 58 мкмоль/л, ферритин – 115 нг/мл, витамин В12 – 450 нг/мл, фолиевая кислота – 45 нг/мл, проба Зимницкого – без патологии, суточная протеинурия – отрицательная, на ФГДС – грыжа пищеводного отверстия диафрагмы I степени, хронический гастрит; на флюорографии лёгких без патологии; осмотр гинеколога – без патологии. Определите дальнейшую тактику ведения данной пациентки. Обоснуйте свой выбор.

### Клиническая задача 5

Больная У. 24 лет, фельдшер, была направлена в стационар с жалобами на боли воспалительного ритма в суставах кистей, голеностопных суставах, наличие утренней скованности в суставах до 1 часа. Также отмечает повышение температуры тела до субфебрильных цифр по вечерам, появление сыпи на лице в области скул, общую слабость, выпадение волос.

Из анамнеза: считает себя больной в течение 2 лет, когда начала отмечать появление гиперемии кожи лица и шеи в ответ на инсоляцию. С лета настоящего года после гиперинсоляции (отдыхала на юге) и перегревания появились эритематозные высыпания на шее, руках. Через две недели после возвращения домой отметила повышение температуры тела до фебрильных цифр. По месту жительства выставлен диагноз ОРЗ, проводилась терапия антибактериальными препаратами без эффекта. При дополнительном обследовании выявлен белок в моче. Направлена в стационар. При осмотре: общее состояние средней степени тяжести. Кожные покровы: эритематозная сыпь в виде «бабочки» на коже лица, области декольте. Симметричные отёки до нижней трети голени. Слизистые чистые. Дыхание везикулярное, хрипов нет. ЧДД – 17 в минуту. Тоны сердца ясные, ритм правильный. ЧСС – 92 ударов в 1 минуту, АД - 140/80 мм рт. ст. Живот мягкий, безболезненный, печень не выступает из-под края рёберной дуги по срединно-ключичной линии. Мочеиспускание свободное, безболезненное. Стул регулярный, оформленный.

Припухлость в области II, III пястнофаланговых и II проксимальных межфаланговых суставов, в области голеностопных суставов; ограничение движений за счет болей, хват кистей - 80%; деформаций нет.

Обследование.

Общий анализ крови: эритроциты –  $3,6 \times 10^{12}/л$ , гемоглобин – 86 г/л, тромбоциты –  $100 \times 10^9/л$ , лейкоциты -  $1,6 \times 10^9/л$ , эозинофилы - 1%, палочкоядерные нейтрофилы - 8%, сегментоядерные нейтрофилы – 59%, лимфоциты – 25%, моноциты - 4%, СОЭ – 22 мм/ч.

Общий анализ мочи – мутная, цвет - желтый, плотность – 1,022, реакция - кислая, белок – 0,560 г/л, глюкоза – отрицательная, лейкоциты - 20-25 в поле зрения.

Биохимический анализ крови: креатинин – 118 мкмоль/л, мочевины - 8,8 ммоль/л, общий белок – 67 г/л, альбумины - 45%,  $\alpha_1$  – 4%,  $\alpha_2$  – 15%,  $\beta$  – 9%,  $\gamma$  - 27%, фибриноген – 6,3 г/л. Антитела к ДНК и антинуклеарный фактор – более 200 Ед/мл.

#### Вопросы:

1. Предположите наиболее вероятный диагноз.
2. Обоснуйте поставленный Вами диагноз.
3. Составьте и обоснуйте план дополнительного обследования пациента.
4. Препараты каких групп лекарственных средств Вы бы рекомендовали пациенту в составе комбинированной терапии? Обоснуйте свой выбор.
5. Через 6 месяцев регулярной терапии и соблюдения рекомендаций: эритроциты -  $4,4 \times 10^{12}/л$ , гемоглобин – 119 г/л, тромбоциты –  $210 \times 10^9/л$ , лейкоциты -  $5,1 \times 10^9/л$ , глюкоза натощак – 4,9 ммоль/л, общий холестерин – 4,9 ммоль/л, креатинин – 108 мкмоль/л, СКФ (по формуле CKD-EPI) = 60,3 мл/мин; суточная потеря белка – 0,240 г/сут. Какова Ваша дальнейшая лечебная тактика? Обоснуйте Ваш выбор.

#### Перечень контрольных заданий и (или) вопросов для оценки сформированности компетенции ОПК-7 (контролируемый индикатор достижения компетенции ОПК-7.2)

##### Клиническая задача 1

Больная Г. 19 лет, студентка ВУЗа доставлена в реанимационное отделение в тяжелом состоянии. Заторможена, сонлива, на вопросы отвечает вяло, односложно. Со слов матери, около 2-х недель назад, вернувшись из отпуска в Турции, девушка перенесла ОРВИ с температурой 38 °С. Через 20 дней после перенесенного ОРВИ появились сухость во рту, жажда до 6 л сутки, учащенное и обильное мочеиспускание, ночное мочеиспускание до 4 раз, нарастала слабость. За неделю похудела на 7 кг при нормальном аппетите. За сутки до госпитализации появились резкая слабость, сонливость, снижение остроты зрения, головные боли, одышка, тошнота, неоднократная рвота, боли, в животе неопределенной локализации.

*Объективно:* состояние больной тяжелое. Запах моченых яблок изо рта. Кожные покровы сухие, тургор кожи снижен. Дыхание шумное, частое, поверхностное, 30 в 1 мин. При аускультации - дыхание везикулярное. Пульс 108 в 1 мин., слабого наполнения и напряжения. Границы сердца не изменены. Тоны сердца приглушены. АД 100/70 мм.рт.ст. Язык су-



хой, малиновый. Живот напряжен. При пальпации преимущественная болезненность в эпигастрии и правой половине живота.

**Результаты обследования:**

Клинический анализ крови: Нв -150 г/л, эр -  $5,8 \times 10^{12}$ , Л -  $14,8 \times 10^9$ , СОЭ - 20 мм/час.

Биохимический анализ крови: общий белок - 58 г/л, мочевины 10,2 ммоль/л, креатинин - 160 мкмоль/л, холестерин - 8,0 ммоль/л, калий - 3,8 ммоль/л, уровень глюкозы в крови -22 ммоль/л.

Общий анализ мочи: белок 0,54 г/л, относительная плотность 1012, ацетон +++, сахар 7%, эр - един.. в п/зр., лейкоц. 7-8 в в п/зр.

**Вопросы:**

1. Выделите критерии диагноза заболевания.
2. Сформулируйте развернутый клинический диагноз.

Определите схему и принципы лечения.

**Клиническая задача 2**

Больная Б., 49 лет, преподаватель ВУЗа, жалуется на головные боли в затылочной области, возникающие после эмоционального перенапряжения и сопровождающиеся мельканием мушек перед глазами, ощущением сердцебиения.

С 46 лет страдает бронхиальной астмой. При аллергопробах - положительная реакция на пыльцу злаков. Постоянно принимает сальметерол, будесонид. Обострения бронхиальной астмы один раз в 2 года, в период цветения растений, и на фоне ОРВИ. В течение последних двух лет после тяжелого стресса впервые появились указанные жалобы. Анальгетики головную боль не купировали. Неделю назад впервые измерила АД во время приступа боли: АД 150/95 мм рт.ст.

Из анамнеза: мать пациентки, 71 год страдает гипертонической болезнью.

**При осмотре:** состояние относительно удовлетворительное. Индекс массы тела —  $24,3 \text{ кг/м}^2$ . Кожные покровы бледно-розовые, влажные, эластичные. Отеков нет. Перкуторный звук над легкими с коробочным оттенком. ЧД — 16 уд/мин, при аускультации легких дыхание жесткое, хрипов нет. Границы относительной сердечной тупости: правая — на 1,5 см кнаружи от правого края грудины в IV межреберье, левая — 1 см кнутри от левой среднеключичной линии в V межреберье, верхняя — верхний край III ребра. Тоны сердца ясные, ЧСС — 90 уд/мин, ритм правильный. Пульс ритмичный, без дефицита, напряженный. АД — 140/90 мм рт. ст. Живот при пальпации мягкий, безболезненный. Симптом поколачивания поясничной области отрицательный с обеих сторон. Дизурии нет. Щитовидная железа не увеличена.

**Результаты обследования:**

Общий анализ крови:

Оцениваемый параметр	Результат	Норма
Гемоглобин, г/дл	13,8	13,3-17,7
Средний объем эритроцита, фл	87	80-99
Лейкоциты, $\times 10^9/\text{л}$	5,6	3,9-10,6
Тромбоциты, $\times 10^9/\text{л}$	345	150-440
Скорость оседания эритроцитов, мм/ч	8	<10

Уровень ТТГ в норме.

Общий анализ мочи: уд.вес 1018; белка, эритроцитов, глюкозы нет

УЗИ почек: без патологии.

**Вопросы:**

1. Сформулируйте и обоснуйте диагноз.
2. Нуждается ли данная пациентка в дополнительном обследовании; госпитализации?
3. Дайте рекомендации по образу жизни больного.
4. Назначьте и обоснуйте лекарственную терапию.
5. Нуждается ли пациентка в диспансерном наблюдении? если да, составьте план диспансеризации.
6. Какова экспертная тактика?

### Клиническая задача 3

Больной М., 36 лет, менеджер крупной фирмы, обратился к врачу с жалобами на головные боли в затылочной области, сердцебиение, снижение работоспособности, концентрации внимания, ухудшение сна. Впервые головная боль и сердцебиение возникли после командировки, сопряженной с тяжелыми эмоциональными нагрузками. По совету знакомого принимал новопассит (комплекс экстрактов боярышника, хмеля, валерианы, пассифлоры) с положительным эффектом. Однако после очередной командировки две недели назад возобновились головные боли и сердцебиение, по поводу чего больной обратился к участковому терапевту.

Из анамнеза: больной курит по 10 — 15 сигарет в день. Наследственность отягощена: мать больного (58 лет) страдает артериальной гипертензией.

**При осмотре:** общее состояние относительно удовлетворительное. Нормального телосложения, ИМТ 26 кг/м<sup>2</sup>. Повышенная потливость ладоней, бледность кожных покровов, белый дермографизм, тремор пальцев. Отеков нет. ЧД - 16 уд/мин, при аускультации легких дыхание везикулярное, хрипов нет. Границы относительной сердечной тупости: правая - на 1,5 см кнаружи от правого края грудины в IV межреберье, левая на 1 см кнутри от левой среднеключичной линии в V межреберье, верхняя — верхний край III ребра. Тоны сердца ритмичные, ЧСС - 84 уд/мин, акцент II тона над аортой. Пульс ритмичный, без дефицита, напряженный. АД — 165/90 мм рт. ст. Живот при пальпации мягкий, безболезненный. Симптом поколачивания поясничной области отрицательный с обеих сторон. Щитовидная железа не увеличена.

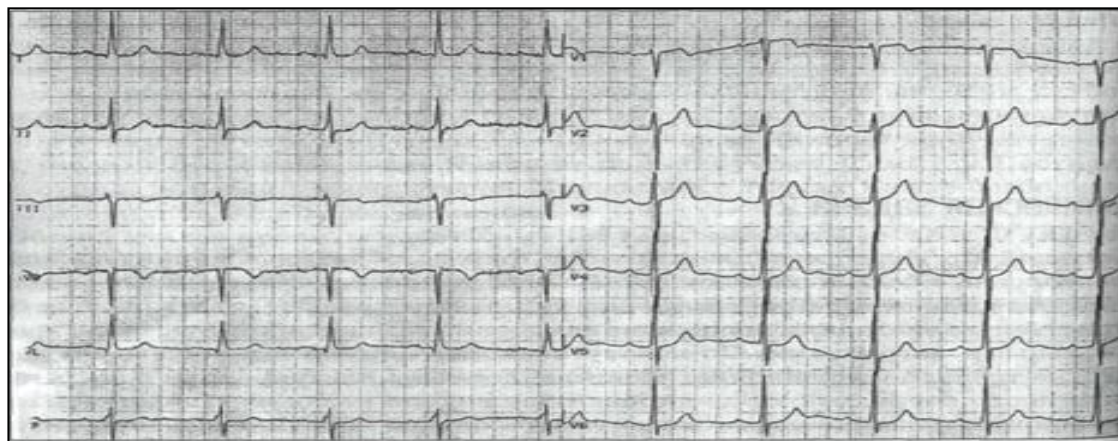
### Результаты обследования:

Общий анализ крови; общий анализ мочи: без патологии.

УЗИ почек: без патологии.

Окулист: очаговое сужение артерий сетчатки.

ЭКГ:



### Вопросы:

1. Расшифруйте ЭКГ
2. Сформулируйте и обоснуйте диагноз. Какие факторы риска поражения органов мишеней имеются у больного?
3. Дальнейшая тактика обследования и ведения данного пациента.

4. Дайте рекомендации по образу жизни больного.
5. Назначьте и обоснуйте лекарственную терапию.
6. Экспертная тактика?
7. Нуждается ли пациент в диспансерном наблюдении? Если да, то составьте план наблюдения.

#### Клиническая задача 4

Больная А., 56 лет, пенсионерка, обратилась с жалобами на головные боли в затылочной области, ухудшение зрения и памяти, плохой сон.

Впервые подобные жалобы возникли 2 года назад после психоэмоционального перенапряжения, беспокоили редко, к врачу не обращалась, по совету знакомых принимала анальгетики, ноотропил с переменным эффектом. Четыре месяца назад в связи с конфликтной ситуацией на работе была вынуждена уйти на пенсию, после чего состояние ухудшилось: усилились и участились головные боли, снизилась эффективность терапии анальгином, ноотропилом.

Из анамнеза: во время беременности (в 26 лет) токсикоз второй половины, отмечались выраженные отеки, повышение АД, после родов считала себя здоровой. Менопауза с 50 лет. Наследственность: мать больной (78 лет) страдает артериальной гипертензией, 5 лет назад перенесла инсульт.

**При осмотре:** больная эмоционально лабильна, плаксива. ИМТ  $27 \text{ кг/м}^2$ . Гиперемия кожи лица, верхней половины грудной клетки. Отеков нет. ЧД - 16 уд/мин, при аускультации легких дыхание везикулярное, хрипов нет. Границы относительной сердечной тупости: правая - на 1,5 см кнаружи от правого края грудины в IV межреберье, левая - левая среднеключичная линия в V межреберье, верхняя - верхний край III ребра. Тоны сердца ритмичные, ЧСС - 84 уд/мин, I и II тон над верхушкой ясные, акцент II тона над аортой. Пульс ритмичный, без дефицита, напряженный. АД - 160/100 мм рт. ст. Живот при пальпации мягкий, безболезненный. Симптом поколачивания поясничной области отрицательный с обеих сторон.

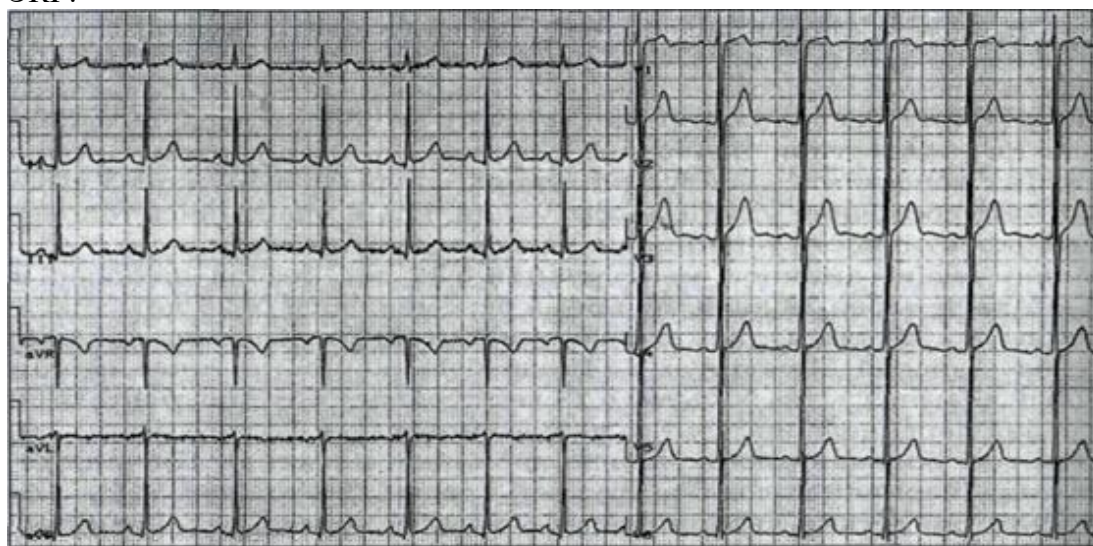#### Результаты обследования:

Общий анализ крови: без патологии.

Анализ мочи: уд. вес — 1012, белка, глюкозы нет, лейкоциты — 2—4 в поле эритроцитов нет. Анализ мочи по Нечипоренко: белка нет, лейкоциты — 3-4 в п/з; эритроцитов нет.

Заключение окулиста: диффузное сужение артериол, Салюс I—II.

ЭКГ:



#### Вопросы:

1. Расшифруйте ЭКГ
2. Сформулируйте и обоснуйте диагноз. Укажите факторы риска развития указанного заболевания.

3. Нуждается ли данная пациентка в госпитализации, дополнительном обследовании?
4. Дайте рекомендации по образу жизни больного.
5. Назначьте и обоснуйте лекарственную терапию.
6. Нуждается ли пациентка в диспансерном наблюдении? Если да, составьте план диспансеризации.

### Клиническая задача 5

Женщина 53 года, работает библиотекарем, обратилась в поликлинику по поводу болей в левой руке, возникающих при быстрой ходьбе, эмоциональных переживаниях, быстро проходящих в покое и после приема нитроглицерина, попробовать который ей посоветовала соседка, страдающая ИБС.

**Из анамнеза** известно, что больная с 42 лет страдает артериальной гипертензией с повышением АД до 190/120 мм рт. ст., нерегулярно принимает коринфар и клофелин. Указанные боли впервые возникли около года назад. Боли провоцируются физической нагрузкой (подъем по лестнице до второго этажа), купируются в покое в течение 10 мин, или в течение 3 мин после приема нитроглицерина, сопровождаются одышкой, потливостью. Кроме того, около 5 лет диагностирован Сахарный диабет 2 типа; больная принимает манинил - 3,5 мг в день, уровень гликемии не контролирует.

Наследственность отягощена: отец больной страдал гипертонической болезнью и умер от инфаркта в возрасте 64 лет, мать страдала сахарным диабетом и умерла от почечной недостаточности в возрасте 72 лет. Гинекологический анамнез: менопауза с 49 лет.

**При осмотре:** больная нормостенического телосложения, повышенного питания: рост - 160 см, вес - 70 кг, ИМТ - 30,4 кг/м<sup>2</sup>. Кожные покровы бледно розовые, теплые. Отеков нет. В легких дыхание везикулярное, хрипы не выслушиваются. ЧД 16 в мин. Область сердца не изменена. Верхушечный толчок усиленный, локализован в V межреберье по 1. Medioclavicularis sinistra. Тоны сердца приглушены, ритм правильный, на верхушке выслушивается мягкий систолический шум, проводящийся в левую подмышечную область. ЧСС - 82 уд/мин. Пульс ритмичный, удовлетворительного наполнения, напряжен. АД - 150/100 мм рт. ст. Пульсация периферических артерий снижена. Язык розовый, суховат. Живот мягкий, безболезненный. Размеры печени по Курлову — 11х9х6 см. Край печени пальпируется под краем реберной дуги, мягко-эластичной консистенции. Симптом поколачивания поясничной области отрицательный с обеих сторон. Дизурии нет.

### Результаты обследования:

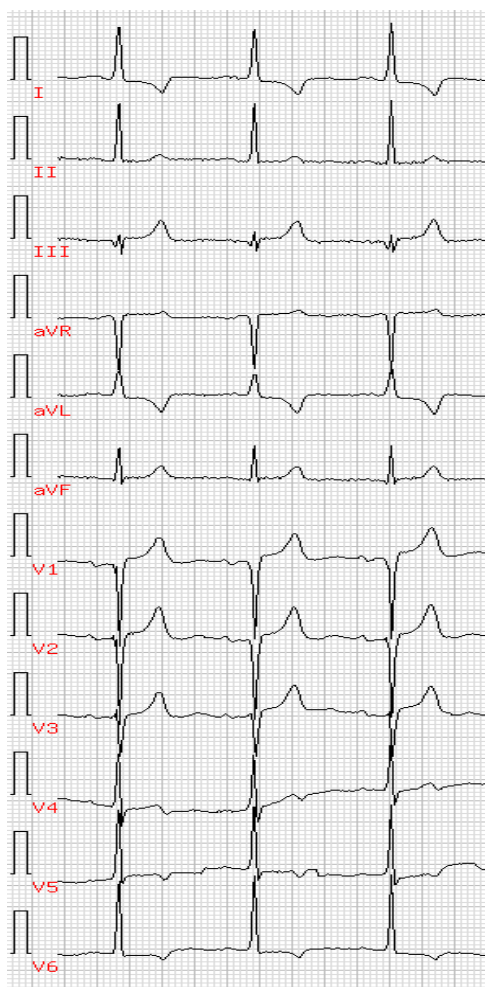
Общий анализ крови:

Оцениваемый параметр	Результат	Норма
Гемоглобин, г/дл	14,8	13,3-17,7
Средний объем эритроцита, фл	87	80-99
Лейкоциты, $\times 10^9/\text{л}$	7,6	3,9-10,6
Тромбоциты, $\times 10^9/\text{л}$	345	150-440
Скорость оседания эритроцитов, мм/ч	10	<10

Холестерин, мм/л,

Общий анализ мочи: белка, эритроцитов, глюкозы нет

ЭКГ:



### Вопросы:

1. Расшифруйте ЭКГ
2. Сформулируйте диагноз? Какие факторы риска имеются у данной больной?
3. Какие дополнительные исследования необходимо провести больной?
4. Дальнейшая тактика ведения больной? Есть ли показания к госпитализации?
5. Предполагаемая схема лечения данного пациента?
6. Экспертная тактика?
7. Подлежит ли данная пациентка диспансерному наблюдению? Приведите примерный план диспансеризации.

### Перечень контрольных заданий и (или) вопросов для оценки сформированности компетенции ОПК-7 (контролируемый индикатор достижения компетенции ОПК-7.3)

#### Клиническая задача 1

Больная С., 50 лет, экономист. Жалобы на кашель с небольшим количеством мокроты желтоватого цвета, слабость, разбитость, снижение аппетита, одышку, неприятные болезненные ощущения в правой половине грудной клетки при кашле, повышение температуры тела до 38 °С, озноб. Заболела остро, 3 дня назад, когда после переохлаждения появились указанные жалобы. Принимала аспирин, анальгин, заваривала травы. Состояние не улучшалось, обратилась к участковому терапевту.

Перенесенные заболевания: ангина, ОРВИ. Вредные привычки отрицает. Мать пациентки, страдает ИБС, гипертонической болезнью.

**При осмотре:** состояние средней тяжести, температура тела 38,0 °С. Кожные покровы бледные, чистые, влажные. Одышка: ЧД до 26 в минуту. Грудная клетка при пальпации эластичная, безболезненная. Голосовое дрожание справа в нижних отделах грудной клетки уси-

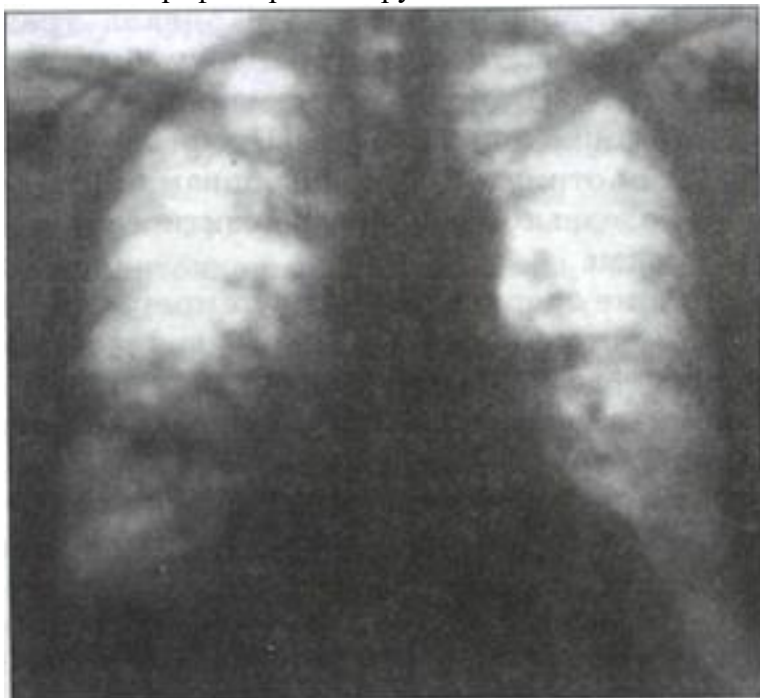
лено, слева — нормальное. При сравнительной перкуссии: справа ниже угла лопатки притупление легочного звука, в остальных участках легкого звук ясный легочный. При аускультации легких: слева дыхание везикулярное, справа над участком перкуторной тупости ослаблено, звонкие мелкопузырчатые хрипы. Область сердца и крупных сосудов не изменена. Границы относительной тупости сердца в пределах нормы. При аускультации сердца: I тон ослаблен на верхушке, акцент II тона на легочной артерии, ритм сердечных сокращений правильный, 85 уд/мин. Пульс ритмичный. АД - 120/70 мм рт. ст. Живот, активно участвует в акте дыхания; при пальпации мягкий, безболезненный.

Больная не госпитализирована.

### Результаты обследования:

Анализ крови: НЬ -140 г/л, L - 9,8 тыс./л (п - 6%, с - 68%, э - 2%, л - 20%, м - 2%), СОЭ - 20 мм/ч.

Рентгенография органов грудной полости:



### Вопросы:

1. Опишите рентгенограмму
2. Сформулируйте и обоснуйте клинический диагноз. Перечислите клинические синдромы, характерные для указанного заболевания и их проявления у данного больного.
3. Нуждается ли данная пациентка в дополнительном обследовании, госпитализации?
4. Какова схема наблюдения пациента с указанным диагнозом при амбулаторном ведении? Назначьте терапию.
5. Экспертная тактика. Перечислите критерии выздоровления.
6. Подлежит ли данный пациент последующему диспансерному наблюдению? Если да, - приведите примерный план диспансеризации.

### Клиническая задача 2

Больной П., 35 лет, жалуется на боль при дыхании в левой половине грудной клетки, кашель с небольшим количеством ржавой мокроты, выраженную слабость, озноб, повышение температуры тела до 39,5 °С. Заболел остро 2 дня назад, когда после эмоционального стресса и переохлаждения появился озноб, повысилась температура тела до 39,5 °С. Принимал парацетамол.



Перенесенные заболевания: ангина, ОРВИ. Больной работает менеджером, профессиональных вредностей не имеет. Вредные привычки отрицает.

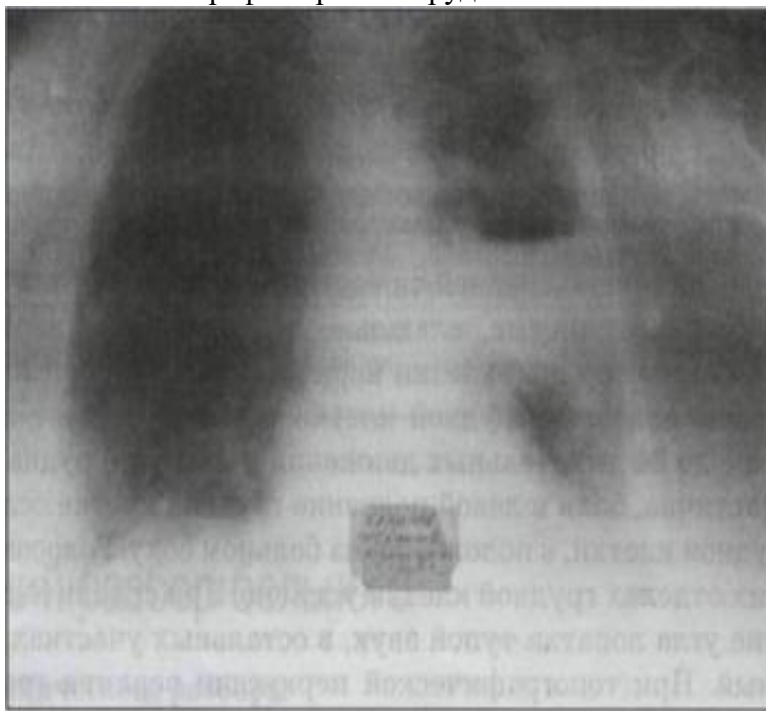**При осмотре:** температура тела 39,8 °С. Кожные покровы бледные, влажные, цианоз губ, на верхней губе — Негрех Labialis. Больной при дыхании щадит левую половину грудной клетки, которая отстает при дыхании. Одышка в покое до 24 в минуту. Грудная клетка эластична, боли в левой половине грудной клетке ослабевают при сдавлении грудной клетки, в положении на больном боку. Голосовое дрожание слева в нижних отделах грудной клетки усилено. При сравнительной перкуссии слева ниже угла лопатки тупой звук, в остальных участках звук ясный легочный. При аускультации легких слева над участком перкуторной тупости дыхание резко ослаблено, звонкая крепитация, справа дыхание везикулярное. Границы относительной тупости сердца: в пределах нормы. Аускультативно: I тон ослаблен на верхушке, акцент II тона на легочной артерии, ритм сердечных сокращений правильный, 92 уд/мин, АД — 110/70 мм рт. ст. По остальным органам и системам без патологии.

#### **Результаты обследования:**

В анализах крови: НЬ — 140 г/л, лейкоциты —  $12,8 \cdot 10^9/\text{л}$  (п - 8%, с- 68%, э- 2%, л- 20%, м- 2%), СОЭ — 22 мм/ч.

Анализ мокроты — слизисто-гнойная, вязкая, лейкоциты 20-30 в поле зрения, эритроциты 40-50 в поле зрения, альвеолярные макрофаги и эпителиальные клетки — единичные в поле зрения.

Рентгенография органов грудной клетки:



#### **Вопросы:**

1. Опишите рентгенограмму
2. Сформулируйте и обоснуйте диагноз. Перечислите основные клинические синдромы, характерные для указанного заболевания и их проявления у данного больного.
3. Тактика участкового терапевта?
4. Назначьте лечение.
5. Экспертная тактика? Критерии выздоровления?
6. Приведите примерный план диспансеризации

#### **Клиническая задача 3**

Шестидесятидевятилетний вдовец курил по 20 сигарет в день в течение 40 лет, 9 месяцев назад, когда родился первый внук, бросил. Последние двадцать лет беспокоил кашель, днем — с мокротой, 3 года назад присоединилась одышка. По утрам откашливает небольшое количество белой или желтой мокроты. В последнее время поправился. Голени стали отекать, толерантность к физической нагрузке снизилась: пациент больше не в состоянии доносить покупки из супермаркета, который находится в 180 метрах от дома. Работал заведующим складом до 65 лет, когда впервые заметил, что перестал справляться со своими обязанностями. Из-за одышки пациент не в состоянии присматривать за внуком. Анамнез не отягощен, наследственных заболеваний нет. Живет один, держит дома кошку и волнистого попугайчика.

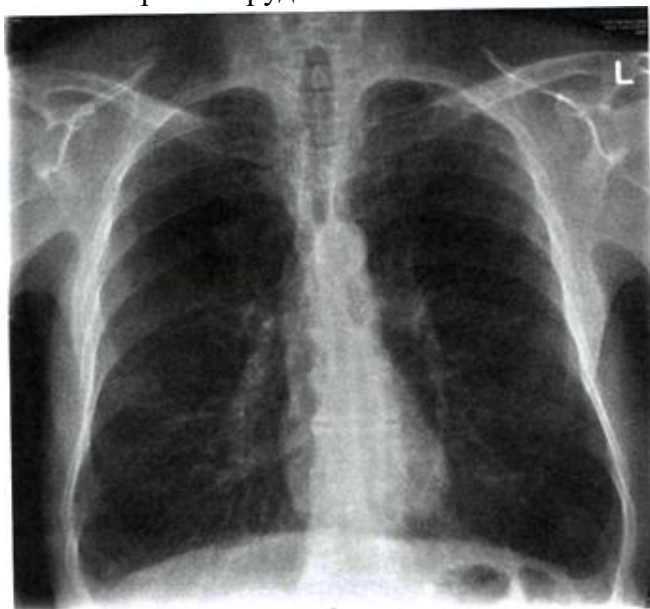
Врач общей практики назначил дозированные ингаляции сальбутамола, улучшения не было.

**Данные осмотра:** повышенного питания, рост 180 см, вес 100кг. Отмечается центральный и периферический цианоз, в области голеностопных суставов — отек с образованием ямки при надавливании. Яремное венозное давление повышено на 3 см. Экскурсия грудной клетки ограничена. Над основаниями легких в начале вдоха выслушиваются влажные хрипы, ЧД в покое 24 в минуту. Со стороны других органов и систем без патологии.

#### Результаты обследования:

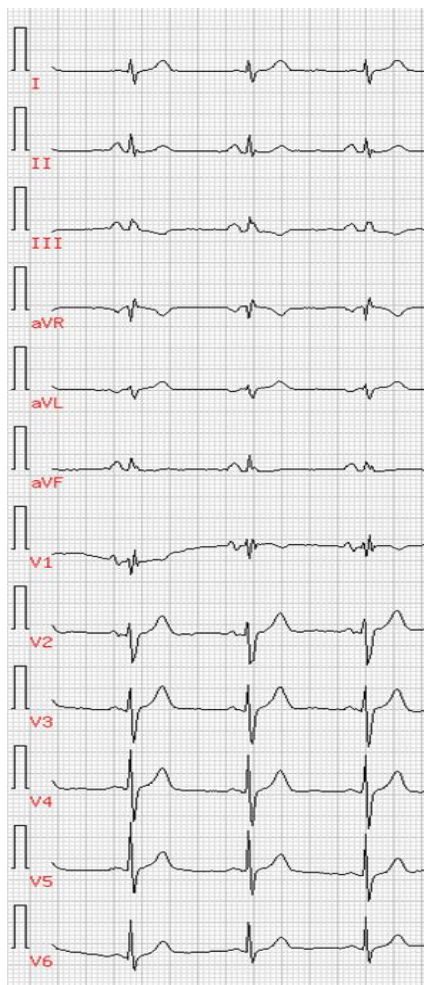
Результаты оценки функции внешнего дыхания		
Оцениваемый параметр	Результат	Норма
Объем форсированного выдоха за 1 с, л	0,55	2,8-3,6
Форсированная жизненная емкость легких, л	1,35	3,8-4,6
Индекс Тиффно, %	41	72-80
Пиковая скорость выдоха, л/мин	90	310-440

Рентгенограмма грудной клетки:



ЭКГ:





### Вопросы:

1. Дайте оценку изменениям на рентенограмме и ЭКГ
2. Поставьте и обоснуйте предварительный диагноз.
3. С какими заболеваниями необходимо проводить дифференциальный диагноз?
4. Нуждается ли пациент в обследовании?
5. Показана ли госпитализация?
6. Какое лечение необходимо назначить?

### Клиническая задача 4

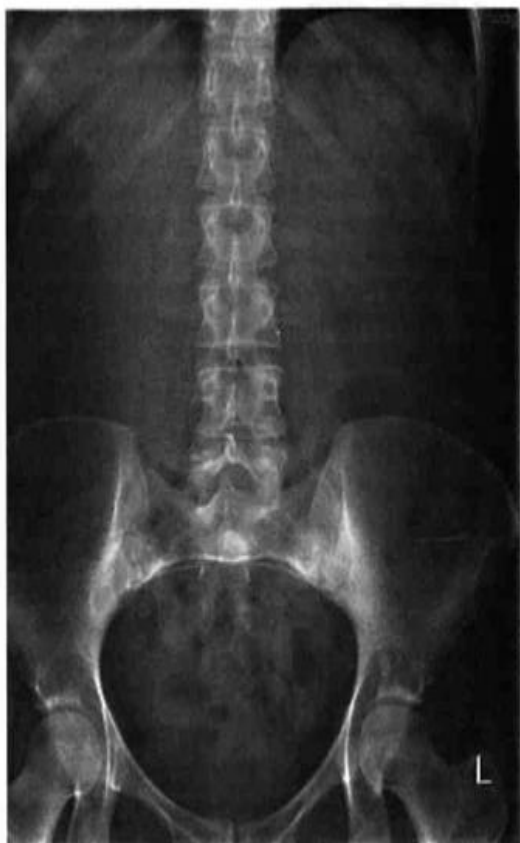Женщина 56 лет обратилась к участковому терапевту с жалобами на боли в области живота. Сутки назад у нее появилась постоянная боль в верхнем отделе живота. Постепенно боль усиливалась, начала иррадиировать в спину. Ее тошнило, приливы жара сменялись ознобами. В анамнезе: 5 лет назад была язва двенадцатиперстной кишки, которая зарубцевалась после проведения эрадикационной терапии. Курит 15 сигарет в день, с мужем каждый вечер выпивают бутылку вина.

**Данные осмотра:** пациентка выглядит слабой и обезвоженной. Весит 115 кг, рост 180 см. Температура 38,0 °С, пульс 100 уд. в минуту, артериальное давление 124/76 мм рт.ст. При обследовании сердечно-сосудистой и дыхательной систем патологии не выявлено. Живот при пальпации болезненный, напряженный в эпигастрии и в правом верхнем квадранте. Перистальтика кишечника ослаблена.

### Результаты обследования:

Обзорная рентгенограмма брюшной полости:

Лабораторные исследования:



Параметр	Результат	Норма
Гемоглобин, г/дл	14,7	11,7-15,7
Лейкоциты, $\times 10^9/\text{л}$	19,8	3,5-11,0
Тромбоциты, $\times 10^9/\text{л}$	239	150-440
Натрий, ммоль/л	137	135-145
Калий, ммоль/л	4,8	3,5-5,0
Мочевина, ммоль/л	8,6	2,5-6,7
Креатинин, мкмоль/л	116	70-120
Билирубин, мкмоль/л	19	3-17
Щелочная фосфатаза, ед/л	58	30-300
Аланинаминотрансфераза, ед/л	67	5-35
Гаммаглутамилтранспептидаза, ед/л	72	11-51
С-реактивный белок, мг/л	256	<5

### Вопросы:

1. Дайте оценку данным обследования.
2. Поставьте и обоснуйте предварительный диагноз.
3. С какими заболеваниями следует проводить дифференциальную диагностику? И какие методы обследования в связи с этим необходимы?
4. Какова лечебная тактика?

### Клиническая задача 5

У молодого человека 22 лет в течение недели сохраняется слабость и анорексия. Один раз была рвота без примеси крови. Чувствовал жар, но температуру не измерял. В течение последних 2 недель отмечались ноющие боли в коленных, локтевых и лучезапястных суставах, отеков не было. Нарушений мочеиспускания и стула не было.

Пять лет назад перенес инфекционный мононуклеоз, который был подтвержден серологически. Курит 25 сигарет в день, выпивает 20—40 алкогольных доз в неделю. В течение последних 2 лет периодически употреблял марихуану, экстази и различные таблетки и смеси в клубах, не зная их точного состава. Внутривенное введение наркотиков отрицает. Отмечает нерегулярные гомосексуальные контакты, утверждает, что всегда использовал средства защиты. Шесть месяцев назад сдавал анализ крови на ВИЧ, результат был отрицательным. В последние 2 года за пределы страны не выезжал. Не работает, проживает в квартире, где живет еще 3 человека.

**Данные осмотра:** общее состояние средней тяжести. Пониженного питания, рост 187см, вес 62 кг. Температура тела 38,6 °С, вид болезненный. Кожные покровы субэритематозные. Живот чувствительный при пальпации в правом подреберье. Патологии при обследовании суставов и других систем органов не выявлено.

### Результаты обследования:

Лабораторные исследования:

Оцениваемый параметр	Результат	Норма
----------------------	-----------	-------

Гемоглобин, г/дл	14,1	13,3-17,7
Средний объем эритроцита, фл	85	80-99
Лейкоциты, $\times 10^9/\text{л}$	11,5	3,9-10,6
Тромбоциты, $\times 10^9/\text{л}$	286	150-440
Протромбиновое время, с	17	10-14
Натрий, ммоль/л	135	135-145
Калий, ммоль/л	3,5	3,5-5,0
Мочевина, ммоль/л	3,2	2,5-6,7
Креатинин, мкмоль/л	64	70-120
Билирубин, мкмоль/л	50	3-17
Аланинаминотрансфераза, ЕД/л	570	5-35
Щелочная фосфатаза, ЕД/л	376	30-300
Глюкоза натощак, ммоль/л	4,1	4,0-6,0

**Вопросы:**

1. Каков наиболее вероятный диагноз? Дайте оценку лабораторным изменениям. С какими заболеваниями следует проводить дифференциальную диагностику?
2. Нуждается ли пациент в обследовании?
3. Какое лечение необходимо назначить?

**11 семестр****Перечень контрольных заданий и (или) вопросов для оценки сформированности компетенции ОПК-4 (контролируемый индикатор достижения компетенции ОПК-4.1)**

- 1) Ослабление верхушечного толчка можно наблюдать при
  - А) эмфиземе легких
  - Б) артериальной гипертензии
  - В) недостаточности митрального клапана
  - Г) стенозе аортального клапана
- 2) Усиление верхушечного толчка можно наблюдать при
  - А) стенозе устья аорты
  - Б) эмфиземе легких
  - В) ожирении
  - Г) аневризме аорты
- 3) Точка боткина-эрба, располагающаяся в IV межреберье слева от грудины, служит для дополнительного выслушивания \_\_\_\_\_ клапана
  - А) аортального
  - Б) митрального
  - В) трикуспидального клапана
  - Г) легочной артерии
- 4) Дефицит артериального пульса характерен для больных с
  - А) фибрилляцией предсердий
  - Б) артериальной гипертензией
  - В) полной блокадой левой ножки пучка Гиса
  - Г) недостаточностью аортального клапана
- 5) Несоответствие коронарного кровотока метаболическим нуждам миокарда характерно для

- А) ишемической болезни сердца
  - Б) гипертонической болезни
  - В) дилатационной кардиомиопатии
  - Г) метаболического синдром
- 6) Для бронхоэктатической болезни характерны
- А) симптом «барабанных палочек», кашель с гнойной мокротой, кровохарканье
  - Б) кашель с гнойной мокротой, сухой кашель, кровохарканье
  - В) кашель с гнойной мокротой, кровохарканье
  - Г) артралгии, кашель с гнойной мокротой, кровохарканье
- 7) Прогноз при обструктивном хроническом бронхите
- А) неблагоприятный из-за прогрессирующего, несмотря на лечение, течения заболевания
  - Б) благоприятный, на продолжительность жизни заболевание существенно не влияет
  - В) в целом благоприятный, несмотря на периодические обострения заболевания и снижение трудоспособности пациентов
  - Г) неопределенный, зависит от течения инфекционных легочных осложнений
- 8) При подозрении на пневмококковую пневмонию следует назначить
- А) пенициллины
  - Б) стрептомицин
  - В) эритромицин
  - Г) левомицетин
- 9) У лиц молодого возраста лечение пневмонии в поликлинических условиях следует начинать с
- А) макролидов нового поколения
  - Б) оральных цефалоспоринов II поколения
  - В) гентамицина
  - Г) фторхинолонов
- 10) Абсолютным противопоказанием применения пропранолола является
- А) бронхиальная астма
  - Б) инфаркт миокарда
  - В) хроническая сердечная недостаточность I ФК
  - Г) глаукома

**Перечень контрольных заданий и (или) вопросов для оценки сформированности компетенции ОПК-4 (контролируемый индикатор достижения компетенции ОПК-4.2)**

- 1) Целевым уровнем АД у больных с артериальной гипертензией и метаболическим синдромом является < \_\_\_\_\_ мм рт.ст.
- А) 130/80
  - Б) 140/90
  - В) 140/80
  - Г) 120/80
- 2) К смешанным вазодилататорам относят
- А) ингибиторы АПФ
  - Б) карведилол
  - В) моксонидин
  - Г) метилдопа

- 3) Наибольший гиполипидемический эффект может быть достигнут при приеме в одинаковых дозах
- А) розувастатина
  - Б) симвастатина
  - В) аторвастатина
  - Г) правастатина
- 4) Для клинической картины недостаточности митрального клапана характерны
- А) сердцебиение, ослабление I тона на верхушке, систолический шум, проводящийся в левую аксиллярную область
  - Б) перебои в работе сердца, трехчленный ритм на верхушке, синкопальные состояния
  - В) кровохарканье, усиленный I тон на верхушке, диастолический шум на верхушке
  - Г) сердцебиение, ослабление I тона на верхушке, систолический шум в точке Боткина–Эрба
- 5) К типичным жалобам больных с аортальным стенозом относят
- А) синкопальные состояния
  - Б) тяжесть в правом подреберье
  - В) опоясывающие боли в животе
  - Г) боли за грудиной постоянного характера
- 6) При использовании ингаляционных глюкокортикоидов в обычных дозах возможно развитие
- А) кандидоза ротоглотки, дисфонии
  - Б) язвы желудочно-кишечного тракта, стероидного диабета
  - В) кандидоза ротоглотки, язвы желудочно-кишечного тракта
  - Г) частых инфекций носоглотки, синдрома Кушинга
- 7) К препаратам базисной терапии бронхиальной астмы относят
- А) ингаляционные глюкокортикостероиды
  - Б) симпатомиметики короткого действия
  - В) седативные препараты
  - Г) пролонгированные холинолитики
- 8) Больному с легкой интермиттирующей формой бронхиальной астмы следует назначить
- А) бета-агонисты по потребности
  - Б) бета-агонисты ежедневно
  - В) эуфиллин
  - Г) беклометазон
- 9) В качестве базисного препарата для больного со средне-тяжелым течением хобл необходимо назначить
- А) тиатропиум бромид
  - Б) беклометазон
  - В) беротек
  - Г) преднизолон
- 10) Эффективность антибактериального лечения при острой пневмонии следует клинически оценивать через
- А) 2-3 дня
  - Б) 12 часов
  - В) 1 сутки

Г) 5 дней

**Перечень контрольных заданий и (или) вопросов для оценки сформированности компетенции ОПК-4 (контролируемый индикатор достижения компетенции ОПК-4.3)**

1. Тяжесть течения хронической обструктивной болезни легких устанавливают на основании  
А) ОФВ 1  
Б) ЖЕЛ  
В) МВЛ  
Г) ОФВ 1/ФЖЕЛ
2. Дополнительный прием при аускультации легких –форсированный выдох используют для  
А) выявления скрытой бронхиальной обструкции  
Б) различения сухих хрипов от влажных хрипов  
В) различения хрипов от крепитации или шума трения плевры  
Г) лучшего выслушивания патологического бронхиального дыхания
3. Спирометрический показатель \_\_\_\_\_ достоверно свидетельствует о бронхиальной обструкции  
А) индекс Тиффно  
Б) остаточный объем легких  
В) ОФВ1  
Г) жизненная емкость легких
4. Сухие свистящие хрипы над всей поверхностью легких выслушиваются при  
А) нарушении бронхиальной проходимости  
Б) наличии жидкости в полости плевры  
В) повышении воздушности легких  
Г) уплотнении легочной ткани
5. Для бронхиальной обструкции наиболее характерным является  
А) наличие свистящих хрипов на выдохе, усиливающихся при форсированном дыхании  
Б) теплый цианоз  
В) ослабленное везикулярное дыхание  
Г) «лающий» кашель
6. Наиболее простым и достаточно информативным методом ранней диагностики центрального рака легкого является  
А) цитологическое исследование мокроты  
Б) флюорография органов грудной клетки  
В) бронхоскопия  
Г) спирометрия
7. Ведущее место в диагностике центрального рака легкого занимает  
А) бронхоскопия с биопсией  
Б) клинический анализ крови  
В) рентгенография легких  
Г) цитологическое исследование мокроты
8. Дополнительный прием при аускультации легких –покашливание используют с целью  
А) отличить хрипы от крепитации или шума трения плевры  
Б) отличить шум трения плевры от крепитации и хрипов

- В) выявить скрытую бронхиальную обструкцию
- Г) отличить сухие хрипы от влажных хрипов

9. Астма физического усилия возникает

- А) после физической нагрузки
- Б) во время физической нагрузки
- В) на фоне длительного приема НПВП
- Г) с сезонной периодичностью

10. Диагноз хронического бронхита устанавливается при наличии

- А) кашля с мокротой на протяжении, по крайней мере, 3 месяцев в году в течение 2 лет и более
- Б) кашля не более 1 месяца
- В) факторов риска: курения, поллютантов
- Г) не проходящего кашля в течение двух лет

### **Перечень контрольных заданий и (или) вопросов для оценки сформированности компетенции ОПК-7 (контролируемый индикатор достижения компетенции ОПК-7.1)**

#### **Клиническая задача 1**

Пациент Н. 52 лет, водитель, обратился к врачу с жалобами на приступообразные боли за грудиной с иррадиацией в левое плечо, лопатку, возникающие во время быстрой ходьбы, интенсивной физической нагрузке, сопровождающиеся чувством страха, купирующиеся в покое. Считает себя больным в течение двух месяцев, лечился у невролога с диагнозом «межреберная невралгия». Принимал анальгин, диклофенак, физиотерапевтические процедуры – без эффекта.

Из анамнеза известно, что около 5 лет страдает артериальной гипертензией с максимальным повышением цифр АД до 175/100 мм рт.ст., постоянную антигипертензивную терапию не получает.

Наследственность: отец и старший брат перенесли инфаркт миокарда в возрасте до 55 лет.

Вредные привычки: курит в течение 20 лет по 20 сигарет в сутки; алкоголь умеренно употребляет.

Объективно: состояние относительно удовлетворительное. Рост 170 см, вес 98 кг. ИМТ – 33,91 кг/м<sup>2</sup>. Гипертеническое телосложение. Кожные покровы и видимые слизистые обычной окраски. Периферических отеков нет. В легких дыхание везикулярное, проводится во все отделы, хрипов нет. Перкуторно над поверхностью легких ясный легочный звук. ЧДД – 17 в мин. Аускультативно: на верхушке сердца ослабление I тона, над аортой - акцент II тона. Тоны сердца приглушены, ритмичные. АД – 170/100 мм рт.ст. ЧСС – 88 уд/мин. Живот мягкий, при пальпации безболезненный во всех отделах. Печень не увеличена. Симптом поколачивания по поясничной области отрицательный. Физиологические отправления в норме. В анализах: общий холестерин – 5,6 ммоль/л, ТГ – 2,4 ммоль/л, ХС-ЛПВП – 0,9 ммоль/л, ХС-ЛПНП – 3,57 ммоль/л; креатинин – 89 мкмоль/л, СКФ (по формуле СКД-ЕП) = 84 мл/мин.

На ЭКГ: ритм синусовый, правильный с ЧСС – 88 уд/мин. Гипертрофия миокарда левого желудочка.

#### **Вопросы:**

1. Предположите наиболее вероятный диагноз.
2. Обоснуйте поставленный Вами диагноз.
3. Составьте и обоснуйте план дополнительного обследования пациента.
4. Какие группы лекарственных препаратов необходимо назначить пациенту? Обоснуйте свой выбор.
5. На стресс-ЭХО-КГ выявлено ухудшение сократимости в 4 сегментах. Ваша дальнейшая тактика ведения больного?

## Клиническая задача 2

Пациент Р. 55 лет, слесарь, обратился к терапевту с жалобами на сжимающие боли за грудной с иррадиацией в межлопаточное пространство, преимущественно возникающие при быстрой ходьбе или при подъёме по лестнице более чем на один пролет в обычном темпе, купирующиеся приёмом 1 таблетки нитроглицерина сублингвально.

Из анамнеза известно, что впервые загрудинные боли возникли около двух лет назад, с тех пор выраженного прогрессирования заболевания не отмечал.

Вредные привычки: курит в течение длительного времени по 2 пачки в сутки; злоупотребляет алкоголем.

Объективно: состояние относительно удовлетворительное. Температура тела 36,6°C. Рост – 162 см, вес – 95 кг. ИМТ – 36,2 кг/м<sup>2</sup>. Гиперстеническое телосложение. Кожные покровы и видимые слизистые физиологической окраски и обычной влажности. Периферических отёков нет. В лёгких дыхание жёсткое, проводится во все отделы, хрипов нет. ЧДД 18 в мин. При перкуссии определяется смещение левой границы относительной тупости сердца влево на 0,5 см. Тоны сердца приглушены, ритм правильный. АД – 130/80 мм рт.ст. ЧСС – 87 уд/мин. Живот мягкий, при пальпации безболезненный во всех отделах, увеличен в объеме за счёт подкожно-жирового слоя. Печень не выступает из-под края рёберной дуги. Симптом поколачивания по поясничной области отрицательный. Физиологические отправления в норме.

В анализах: общий холестерин – 6,2 ммоль/л, ТГ – 2,5 ммоль/л, ХС-ЛПВП – 0,8 ммоль/л, ХС-ЛПНП – 4,2 ммоль/л.

На ЭКГ: ритм синусовый, правильный с ЧСС – 76 уд/мин. Отклонение ЭОС влево. Гипертрофия левого желудочка.

### Вопросы:

1. Предположите наиболее вероятный диагноз.
2. Обоснуйте поставленный Вами диагноз.
3. Составьте и обоснуйте план дополнительного обследования пациента.
4. Назначьте лечение и обоснуйте.
5. При проведении стресс-эхокардиографии выявлено ухудшение локальной сократимости миокарда в 4 сегментах. Ваша тактика ведения?

## Клиническая задача 3

На повторном приеме мужчина 47 лет. Две недели назад он перенёс респираторную вирусную инфекцию, по поводу которой обращался к Вам и во время осмотра у него было обнаружено повышенное АД до 164/98 мм.рт.ст. Пациент вспоминает, что ранее ему говорили о «повышенном давлении», но значений АД он не помнит, со слов, лечения рекомендовано не было. В настоящее время пациент чувствует себя хорошо, жалоб не предъявляет. Пациент не курит, алкогольные напитки употребляет «как все», то есть «по праздникам, и, может, пару бутылок пива по выходным». Регулярными физическими упражнениями не занимается, работа малоподвижная. Отец умер от инсульта в возрасте 69 лет, мать жива и, со слов пациента, здорова, в возрасте 72 лет. У него два старших брата, и он не осведомлен о наличии у них каких-либо хронических заболеваний.

При осмотре: рост 177 см, масса тела 84 кг, окружность талии 103 см, температура тела 36,7°C. Кожные покровы обычной окраски, дыхание везикулярное, хрипов нет, частота дыхания 14 в минуту. Границы относительной сердечной тупости слева – на 1 см влево от левой срединно-ключичной линии, справа – по правому краю грудины, тоны сердца ритмичные, ясные, ЧСС – 78 в минуту. АД – на левой руке 156/96 мм.рт.ст., на правой руке – 152/98 мм.рт.ст. По остальным органам и системам без отклонений от нормы.

### Вопросы:

1. Предположите наиболее вероятный диагноз.
2. Обоснуйте поставленный Вами диагноз.
3. Составьте и обоснуйте план дополнительного обследования пациента.
4. Какие нефармакологические методы лечения следует рекомендовать пациенту?



5. Препараты каких групп антигипертензивных лекарственных средств возможно рекомендовать пациенту. Обоснуйте свой выбор.

#### Клиническая задача 4

Больной С. 50 лет обратился к терапевту поликлиники с жалобами на повышение температуры до 38°C, слабость, озноб, кашель со светлой мокротой.

Анамнез: заболел остро, 3 дня назад повысилась температура до 38°C, отмечал общее недомогание, слабость, озноб. Лекарств не принимал. Вчера присоединился кашель со скудной светлой мокротой.

При осмотре: состояние больного средней тяжести. Температура тела 37,7°C. Кожные покровы обычной окраски, без высыпаний. Периферических отёков нет. Лимфоузлы не увеличены. Дыхание в лёгких везикулярное, ослаблено в нижней половине правого лёгкого, там же выслушивается крепитация, при перкуссии – притупление перкуторного звука. ЧД – 20 в мин. Границы сердца не изменены. Тоны сердца ритмичные, ясные. ЧСС=100 ударов в минуту. АД=110/70 мм рт. ст. Живот мягкий, безболезненный при пальпации. Печень, селезёнка не увеличены. Симптом поколачивания отрицательный с обеих сторон. Дизурии нет. Стул регулярный, оформленный.

#### Вопросы:

1. Поставьте предварительный диагноз, обоснуйте.
2. Назначьте обследование, обоснуйте.
3. Пациенту проведена рентгенограмма лёгких в прямой и боковой проекции – выявлены инфильтративные изменения в нижней доле правого лёгкого. Заключение: правосторонняя нижнедолевая пневмония. Назначьте лечение.
4. Несмотря на проводимую терапию состояние больного ухудшалось, мокрота стала зелёной, симптомы интоксикации усилились. Через 3 дня пациент явился на повторный приём к врачу поликлиники. Получен результат общего анализа крови: гемоглобин - 130 г/л, эритроциты – 4,2х10<sup>12</sup>/л, ЦП 0,91, ретикулоциты - 1,0%. тромбоциты – 220х10<sup>9</sup>/л, лейкоциты - 0,9х10<sup>9</sup>/л, п/я - 2%, с/я - 8%, эозинофилы – 0%, базофилы – 0%, моноциты – 4%, лимфоциты – 86%, СОЭ - 30 мм/ч. Установите окончательный диагноз, обоснуйте
5. Дальнейшая тактика лечения пациента.

#### Клиническая задача 5

Больной М. 33 лет переведён в стационар противотуберкулёзного диспансера из инфекционной больницы в тяжёлом состоянии. В течение 10 лет наблюдается в центре СПИД, в настоящее время – с диагнозом «ВИЧ-инфекция, стадия 4В вторичных заболеваний, АРВТ фаза прогрессирования». Заболел остро неделю назад – поднялась температура до 38°C, появились выраженная слабость, потливость, одышка в покое, приступообразный кашель с выделением небольшого количества слизистой мокроты.

При осмотре – кожные покровы бледные. Подкожно-жировой слой выражен слабо. Аскультативно – над всей поверхностью лёгких дыхание жёсткое, хрипов нет, ЧДД - 36 в минуту. Тоны сердца – ритмичные, ясные, АД - 90/60 мм рт. ст., ЧСС - 122 в минуту.

Рентгенологически – в обоих лёгких от верхушек до диафрагмы визуализируются множественные мелкие (до 2 мм в диаметре) однотипные очаговые тени средней интенсивности, с нечёткими размытыми контурами. Проба Манту с 2 ТЕ ППД-Л – отрицательная. В общем анализе крови: лейкоциты - 15,0х10<sup>9</sup>/л, палочкоядерные нейтрофилы - 10, сегментоядерные нейтрофилы - 76, лимфоциты – 12%, моноциты – 2%, СОЭ - 46 мм/час. В мокроте методом люминесцентной микроскопии 3-х-кратно МБТ не обнаружены.

#### Вопросы:

1. Поставьте предположительный диагноз.
2. Объясните, почему у больного отрицательная проба Манту.
3. С какими неспецифическими болезнями лёгких следует дифференцировать данное заболевание?

4. Проведите дифференциальную диагностику заболевания с пневмоцистной пневмонией.
5. Какова тактика дальнейшего ведения больного? Ответ обоснуйте.

**Перечень контрольных заданий и (или) вопросов для оценки сформированности компетенции ОПК-7 (контролируемый индикатор достижения компетенции ОПК-7.2)**

**Клиническая задача 1**

Женщина 44 года, кладовщик; жалуется на боль за грудиной. Считает себя больной в течение 10 лет. Боль часто появляется ночью, усиливается при наклонах туловища. Иногда боль появляется после приема пищи или после физической нагрузки. Боль жгучая и сжимающая. С дыхательными движениями и положением тела не связана. Муж страдает стенокардией, в один из приступов боли приняла его таблетку нитроглицерина; боль прошла быстрее, чем обычно. Кроме того, самостоятельно покупала какие-то препараты в аптеке, которые, по ее мнению, тоже помогали.

**Данные осмотра:** Рост 162 см, вес 82 кг, индекс массы тела 31,3. Со стороны сердечно-сосудистой, дыхательной и пищеварительной систем патологии не выявлено.

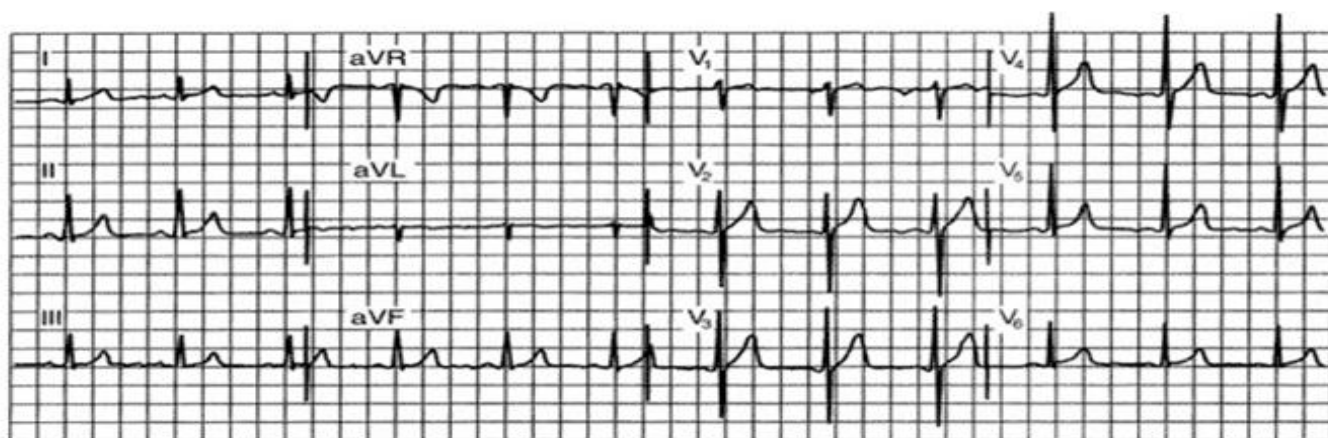**Результаты обследования:**

Общий анализ крови и биохимический анализ крови без патологии.

На рентгенограмме грудной клетки видимой патологии не обнаружено.

ВЭМ: пациентка выдержала 8 мин теста. Частота сердечных сокращений увеличилась до 130 в минуту, изменений сегмента ST на ЭКГ не было, реакция сердца и артериального давления были в пределах нормы.

ЭКГ:



**Вопросы:**

1. Наиболее вероятный диагноз? Какие факторы риска данного заболевания имеются у больной?
2. Дайте оценку ЭКГ.
3. Нуждается ли пациентка в обследовании?
4. Дальнейшая лечебная тактика.
5. Экспертная тактика.

**Клиническая задача 2**

Женщина 29 лет поступила в отделение с жалобами на внезапное появление боли в правой половине грудной клетки и одышку. Проснулась в 3 часа ночи, боль усиливалась во

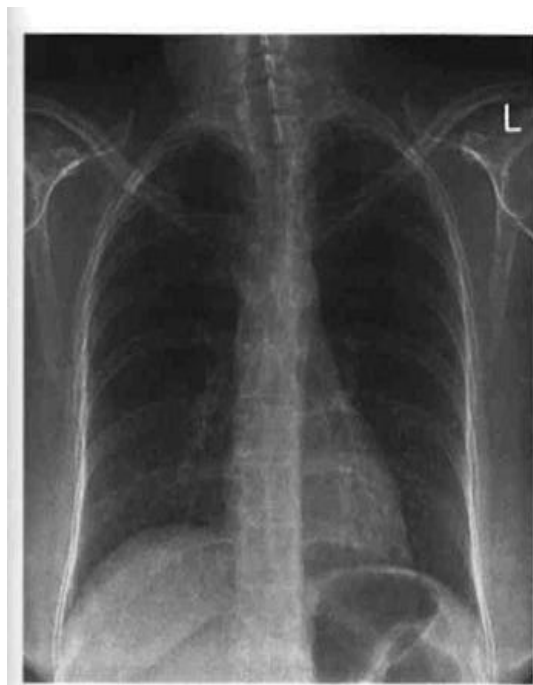время глубокого вдоха и кашля. В течение 4 ч между пробуждением и поступлением в отделение неотложной помощи одышка сохранялась. Имеется редкий непродуктивный кашель.

В анамнезе — астма, контролируемая сальбутамолом и беклометазоном. Семейный анамнез не отягощен. Работает официанткой. Неделю назад вернулась из Таиланда, где отдыхала 3 недели. На отдыхе ничем не болела. Оральные контрацептивы принимает в течение последних 4 лет, не замужем.

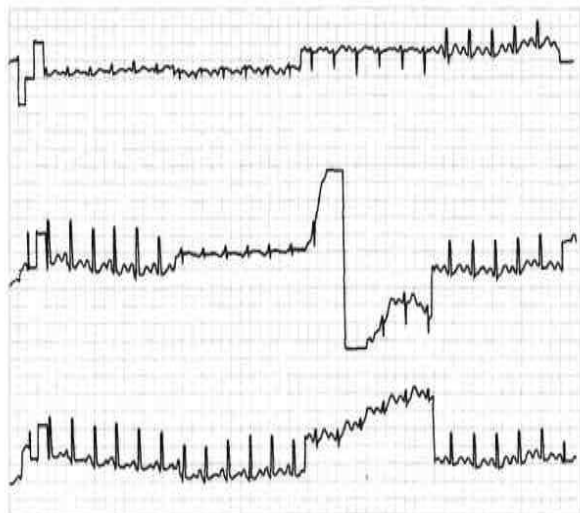**Данные осмотра:** температура 37,4 °С, частота дыханий 24 в минуту, яремное венозное давление повышено на 3 см, АД 110/64 мм рт.ст., пульс 128 уд. в минуту. Пиковая скорость выдоха 410 л/мин. Экскурсия грудной клетки ограничена из-за боли. При перкуссии патологии не выявлено. Голосовое дрожание одинаковое над симметричными участками грудной клетки. При аускультации сзади над нижними отделами правого легкого выслушивается шум трения плевры. Других дополнительных дыхательных шумов нет. Со стороны сердечно-сосудистой, пищеварительной и нервной систем патологии не выявлено.

#### Результаты обследования:

Рентгенограмма грудной клетки:



ЭКГ:



**Вопросы:**

1. Дайте оценку ЭКГ и рентгенограмме.
2. Кокой наиболее вероятный диагноз? Какие факторы риска данного заболевания имеются у больной?
3. С какими заболеваниями следует проводить дифференциальную диагностику?
4. Какими методами обследования подтвердить предполагаемый диагноз?
5. Неотложная помощь? Дальнейшая лечебная тактика.

**Клиническая задача 3**

Мужчина 45 лет обратился к врачу общей практики с жалобами на снижение аппетита в течение последних 6 мес и потерю массы тела (с 78 до 71 кг). В последние 3 мес отмечалась периодическая тошнота, особенно по утрам, в некоторых случаях тошнота сопровождалась рвотой. В течение последнего месяца стали отекать голеностопные суставы. Несмотря на снижение массы тела, недавно пациент заметил, что его брюки стали ему тесны. Боли в животе не было. Такие нарушения возникли впервые, наследственный анамнез неизвестен, так как его усыновили. Никаких лекарств не принимает. С 18 лет курит 5—6 сигарет в день, выпивает 20-40 доз алкоголя в пересчёте на 96° этанол в неделю. Работал всю жизнь шеф-поваром в исключительно фешенебельных ресторанах. В настоящее время живет один, год назад разошелся с женой, (причиной которого стало его злоупотребление алкоголем) стал пить еще больше.

**Данные осмотра:** имеются признаки полнокровия. В области голеностопных суставов — ямочные отеки. Масса тела, вероятно, уменьшилась за счет снижения массы конечностей. На коже верхней половины туловища имеется девять звездчатых гемангиом. Пульс 92 уд. в минуту, удовлетворительного наполнения. Яремное венозное давление не повышено, артериальное давление 146/84 мм рт.ст. Патологии со стороны сердечно-сосудистой и дыхательной систем не выявлено. Живот вздут. Новообразований при пальпации не выявлено, однако при перкуссии определяется мигрирующая тупость, шум плеска.

**Результаты обследования:****Лабораторные исследования:**

Оцениваемый параметр	Результат	Норма
Гемоглобин, г/дл	12,6	13,3-17,7
Средний объем эритроцита, фл	107	80-99
Лейкоциты, $\times 10^9/\text{л}$	10,2	3,9-10,6
Тромбоциты, $\times 10^9/\text{л}$	321	150-440
Натрий, ммоль/л	131	135-145
Калий, ммоль/л	4,2	3,5-5,0
Мочевина, ммоль/л	2,2	2,5-6,7
Креатинин, мкмоль/л	101	70-120
Кальций, ммоль/л	2,44	2,12-2,65
Фосфор, ммоль/л	1,2	0,8-1,45
Общий белок, г/л	48	60-80
Альбумин, г/л	26	35-50
Билирубин, мкмоль/л	25	3-17
Аланинаминотрансфераза, ед/л	276	5-35
Гаммаглутамилтрансминаза, ед/л	873	11-51
Щелочная фосфатаза, ед/л	351	30-300

Общий анализ мочи: белка, эритроцитов нет

**Вопросы:**

1. Ваш предварительный диагноз и его обоснование.
2. Дайте оценку лабораторным данным
3. Какие методы обследования необходимы?
4. Какова лечебная тактика?
5. Экспертная тактика

**Клиническая задача 4**

Женщина 27 лет поступила в отделение неотложной помощи с жалобами на боли в области поясницы. Считает себя больной в течение 2 сут, когда появились лихорадка и боли в области поясницы. Боль постепенно усиливалась. За последние 6 ч дважды была рвота. Из перенесенных заболеваний отмечает простудные. Три месяца назад был цистит, причину которого так и не удалось выяснить.

**Данные осмотра:** Кожные покровы бледные, чистые. Температура 39,5 °С. Пульс 120 уд. в минуту, АД 104/68 мм рт.ст. При обследовании сердечно-сосудистой и дыхательной систем патологии не выявлено. Живот при пальпации чувствительный во всех отделах, область поясницы болезненна. Перистальтика кишечника не изменена.

**Результаты обследования:**

Лабораторные исследования:

Оцениваемый параметр	Результат	Норма
Гемоглобин, г/дл	15,3	11,7-15,7
Лейкоциты, $\times 10^9/\text{л}$	25,2	3,5-11,0
Тромбоциты, $\times 10^9/\text{л}$	406	150-440
Натрий, ммоль/л	134	135-145
Калий, ммоль/л	4,1	3,5-5,0
Мочевина, ммоль/л	14,2	2,5-6,7
Креатинин, мкмоль/л	106	70-120
Альбумин, г/л	44	35-50
С-реактивный белок (срв), мг/л	316	<5

Общий анализ мочи: белок ++, эритроциты +++, нитриты ++, микроскопия осадка: >50 эритроцитов; >50 лейкоцитов

Рентгенограмма брюшной полости без патологии.

**Вопросы:**

1. Дайте оценку данным обследования.
2. Каков предварительный диагноз? Обоснуйте Ваше предположение.
3. С какими заболеваниями следует проводить дифференциальную диагностику?
4. Как Вы будете обследовать пациентку?
5. Дальнейшая лечебная тактика?
6. Экспертная тактика? Показана ли диспансеризация?

**Клиническая задача 5**

Мужчина 35 лет поступил в отделение неотложной помощи с жалобами на боль и припухлость в области правого коленного сустава в течение 36 ч. Травм не было, заболеваний сустава не было. Чувствует себя плохо. Заметил также, что глаза стали красными. Ранее никакими тяжелыми заболеваниями не болел. Женат, детей двое. Не курит, выпивает около 15 алкогольных доз в неделю. Бизнесмен, 3 нед назад вернулся из командировки в Таиланд.

**Данные осмотра:** температура 38,0 °С. Склеры инъектированы. На ладонях и стопах — коричневая пятнистая сыпь. При обследовании сердечно-сосудистой, дыхательной, пищеварительной и нервной систем патологии не выявлено. Правое колено отечное, горячее и болезненное при пальпации, сгибание в суставе ограничено. Остальные суставы не поражены.

### Результаты обследования:

Лабораторные исследования:

Оцениваемый параметр	Результат	Норма
Гемоглобин, г/дл	13,8	13,3-17,7
Средний объем эритроцита, фл	87	80-99
Лейкоциты, $\times 10^9/\text{л}$	13,6	3,9-10,6
Тромбоциты, $\times 10^9/\text{л}$	345	150-440
Скорость оседания эритроцитов, мм/ч	64	<10
Натрий, ммоль/л	139	135-145
Калий, ммоль/л	4,1	3,5-5,0
Мочевина, ммоль/л	5,2	2,5-6,7
Креатинин, мкмоль/л	94	70-120

Общий анализ мочи: белка, эритроцитов, глюкозы нет

Посев крови отрицательный

Рентгенограмма правого колена: отек мягких тканей вокруг сустава

### Вопросы:

1. Каков диагноз? Обоснуйте Ваше предположение.
2. С какими заболеваниями необходимо провести дифференциальную диагностику?
3. Назначьте план обследования пациента
4. Лечебная тактика?

### Перечень контрольных заданий и (или) вопросов для оценки сформированности компетенции ОПК-7 (контролируемый индикатор достижения компетенции ОПК-7.3)

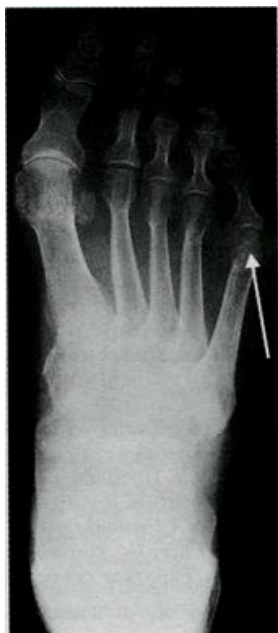#### Клиническая задача 1

Женщина 38 лет обратилась к врачу общей практики с жалобами на боли в суставах. Боли усиливались в течение нескольких месяцев. Скованность в суставах более выражена по утрам. Наиболее болезненны мелкие суставы кистей и стоп. Боль уменьшается после приема внутрь диклофенака. Чувствует себя усталой, за последние 3 мес похудела на 4 кг. Анамнез неотягощен. Замужем, детей двое, работает секретарем в юридическом учреждении. Не курит, алкоголь употребляет редко. Из препаратов принимает только диклофенак.

**Данные осмотра:** при осмотре кожные покровы бледные, имеются клинические признаки анемии. Проксимальные межфаланговые суставы и пястно-фаланговые суставы отечные, болезненные, содержат выпот. Плюснефаланговые суставы также болезненные. Других изменений при объективном обследовании не обнаружено.

### Результаты обследования:

Рентгенограмма стопы:



Лабораторные исследования:

Оцениваемый параметр	Результат	Норма
Гемоглобин, г/дл	8,9	11,7-15,7
Средний объем эритроцита, фл	87	80-99
Лейкоциты, $\cdot 10^9/\text{л}$	7,2	3,5-11,0
Тромбоциты, $\cdot 10^9/\text{л}$	438	150-440
Скорость оседания эритроцитов, мм/ч	78	<10
Натрий, ммоль/л	141	135-145
Калий, ммоль/л	3,9	3,5-5,0
Мочевина, ммоль/л	6,9	2,5-6,7
Креатинин, мкмоль/л	125	70-120
Альбумин, г/л	33	35-50
Глюкоза, ммоль/л	4,6	4,0-6,0

Общий анализ мочи: белка, эритроцитов, глюкозы нет

### Вопросы:

1. Дайте оценку данным дополнительного обследования.
2. Каков предварительный диагноз? Обоснуйте Ваше предположение.
3. С какими основными заболеваниями следует провести дифференциальную диагностику?
4. Назначьте план обследования и лечения
5. Экспертная тактика

### Клиническая задача 2

У женщины 31 года в течение 6 лет отмечаются боль и вздутие живота. Стул был неустойчивым, наблюдались периоды диареи (до четырех раз в день) и периоды запоров. Боль локализуется поочередно в подвздошных ямках, уменьшается после акта дефекации. Подобные проблемы были в 17 лет, в связи с чем ей тогда пришлось прервать учебу. Боль усиливается после употребления цитрусовых, некоторых овощей и пшеницы. Пыталась исключить

указанные продукты из рациона, на время самочувствие улучшалось, однако в целом существенных изменений в течение 6 лет не было. Год назад обследовалась в гастроэнтерологической клинике, при ректороманоскопии патологии выявлено не было. Процедуру перенесла плохо, появилась боль в животе. Беспокоится по поводу постоянной боли, повторное эндоскопическое обследование проходить отказывается.

В анамнезе — периодические приступы головной боли, которые были расценены как мигрень. В остальном — анамнез не отягощен. Не курит, алкоголь не употребляет. Работает секретарем. Бабушка по линии отца умерла от рака ободочной кишки в 64 года.

**Данные осмотра:** при обследовании сердечно-сосудистой и дыхательной систем патологии не выявлено. Живот при пальпации болезненный в левой подвздошной области по ходу толстой кишки.

### Результаты обследования:

Лабораторные исследования:

Оцениваемый параметр	Результат	Норма
Гемоглобин, г/дл	11,9	11,7-15,7
Средний объем эритроцита, фл	84	80-99
Лейкоциты, $\cdot 10^9/\text{л}$	5,3	3,5-11,0
Тромбоциты, $\cdot 10^9/\text{л}$	244	150-440
СОЭ, мм/ч	8	<10
Натрий, ммоль/л	138	135-145
Калий, ммоль/л	4,4	3,5-5,0
Мочевина, ммоль/л	4,2	2,5-6,7
Креатинин, мкмоль/л	89	70-120
Глюкоза, ммоль/л	4,6	4,0-6,0

### Вопросы:

1. Каков наиболее вероятный диагноз? Обоснуйте предварительный диагноз.
2. Какое обследование необходимо назначить?
3. Лечебная тактика участкового терапевта?

### Клиническая задача 3

Мужчина 38 лет, жалуется на боль в животе в течение 2 мес. Боль периодическая, локализуется в эпигастральной или околопупочной области. Подобный эпизод был год назад. Тогда принимал какой-то сбор, который ему порекомендовали в аптеке от расстройства пищеварения. Улучшение наступило через 10 нед. Боль обычно длится 30—60 мин, часто появляется ночью, иногда просыпается от боли. Прием пищи приносит облегчение. Некоторые продукты, особенно приправленные специями, провоцируют боль.

Курил по 10—15 сигарет в день в течение 25 лет, выпивает около 30 алкогольных доз в неделю. В настоящее время никакие препараты не принимает. Анамнез не отягощен. Работает финансовым брокером в деловом центре. В последнее время повысилась утомляемость, стал хуже работать.

**Данные осмотра:** живот при пальпации умеренно болезненный в эпигастральной области. Другой патологии не выявлено.

### Результаты обследования:

Лабораторные исследования:

Оцениваемый параметр	Результат	Норма
----------------------	-----------	-------



	тат	
Гемоглобин, г/дл	10,2	13,3-17,7
Эритроциты, $\times 10^9/\text{л}$	6,4	4,4-5,9
Средний объем эритроцита, фл	71	80-99
Лейкоциты, $\times 10^9/\text{л}$	8,9	3,9-10,6
Тромбоциты, $\times 10^9/\text{л}$	350	150-440
Железо, ммоль/л	4	14-31
Общая железосвязывающая способность сыворотки, ммоль/л	76	45-70
Ферритин, мг/л	6	20-300

В мазке крови обнаружены микроцитарные гипохромные эритроциты

### Вопросы:

1. Дайте оценку лабораторным данным.
2. Каков предварительный диагноз? Как его подтвердить?
3. Тактика врача терапевта? Назначьте терапию.
4. Экспертная тактика.
5. Диспансеризация.

### Клиническая задача 4

Больная С., 53 года, диспетчер станции скорой помощи; в течение 17 лет страдает хроническим калькулезным холециститом. В течение последних двух лет отмечает боли давящего характера за грудиной, как правило, возникают одновременно с болями в правом подреберье и иррадиируют под левую лопатку, но могут возникать и самостоятельно, чаще при эмоциональном перенапряжении, быстрой ходьбе (около 1000 м по ровной местности), сопровождаются тошнотой и купируются приемом нитроглицерина. Курит до 10 сигарет в день; наследственность отягощена (у отца ИБС, перенес ИМ). Менопауза с 47 лет.

**Объективно:** больная повышенного питания (ИМТ — 31,6 кг/м<sup>2</sup>). Дыхание везикулярное, хрипов нет; Частота дыхания — 17 в мин. Область сердца при осмотре не изменена. При перкуссии границы сердца расширены влево: + 1 см. Тоны сердца приглушены, ритмичны, систолический шум дующего тембра над верхушкой. Более грубого тембра систолический шум аортой, акцент II тона на аорте. Пульс — 80 уд/мин, ритмичный, напряжен. АД — 130/80 мм рт. ст. Живот при пальпации мягкий, безболезненный. Размеры печени по Курлову — 12 x 10 x 8 см. Желчный пузырь не пальпируется. Симптомы Ортнера, Мерфи, Мюсси отрицательные.

### Результаты обследования:

Лабораторные исследования:

Оцениваемый параметр	Результат	Норма
Гемоглобин, г/дл	14	13,3-17,7
Средний объем эритроцита, фл	87	80-99
Лейкоциты, $\times 10^9/\text{л}$	6,8	3,9-10,6
Тромбоциты, $\times 10^9/\text{л}$	345	150-440
СОЭ, мм/ч	13	<10
Глюкоза, ммоль/л	6,2	4,0-6,0
Холестерин, г/л	7,7	4,0-7,0
Аланинаминотрансфераза, ед/л	40	5-35

ЭКГ: синусовый ритм 80 уд/мин. Горизонтальное положение электрической оси сердца. Уплотнение зубца Т во всех грудных отведениях

При УЗИ и холецистографии обнаружены камни желчного пузыря. В дуоденальном содержимом много холестерина.

### Вопросы:

1. Сформулируйте диагноз? Какие факторы риска имеются у данной больной?
2. Какие дополнительные исследования необходимо провести больной?
3. Дальнейшая тактика ведения больной? Есть ли показания к госпитализации?
4. Предполагаемая схема лечения данного пациента?
5. Экспертная тактика?
6. Подлежит ли данная пациентка диспансерному наблюдению? Приведите примерный план диспансеризации.

### Клиническая задача 5

Женщина 80 лет обратилась к врачу общей практики с жалобами на боль и отечность области коленных суставов. Боль появилась два дня назад. В настоящий момент беспокоит, что колени горячие, отечные, движения в суставах резко болезненные. В анамнезе — остеоартроз тазобедренных суставов, начальная стадия. Периодически отмечается изжога и диспепсия. Полгода назад женщина проходила медицинский осмотр, было выявлено повышение артериального давления до 170/100 мм рт.ст., и уровень креатинина достигал верхней границы нормы. В течение последующих 4 мес проводился контроль артериального давления, которое было постоянно повышено, в связи с чем был назначен гипотиазид. Лучший показатель артериального давления составил 135/85 мм рт.ст. Наследственный анамнез не отягощен. Никогда не курила, употребляет около 4 алкогольных доз в неделю. Иногда при болях в тазобедренных суставах принимает парацетамол.

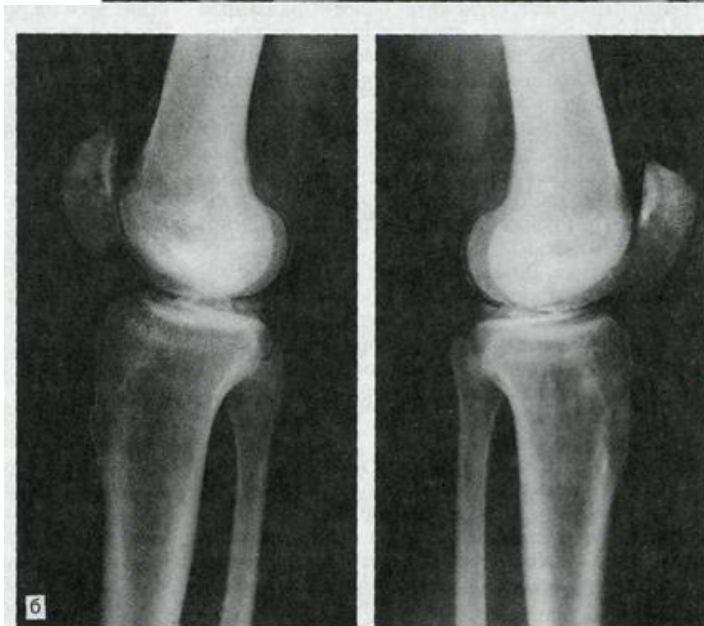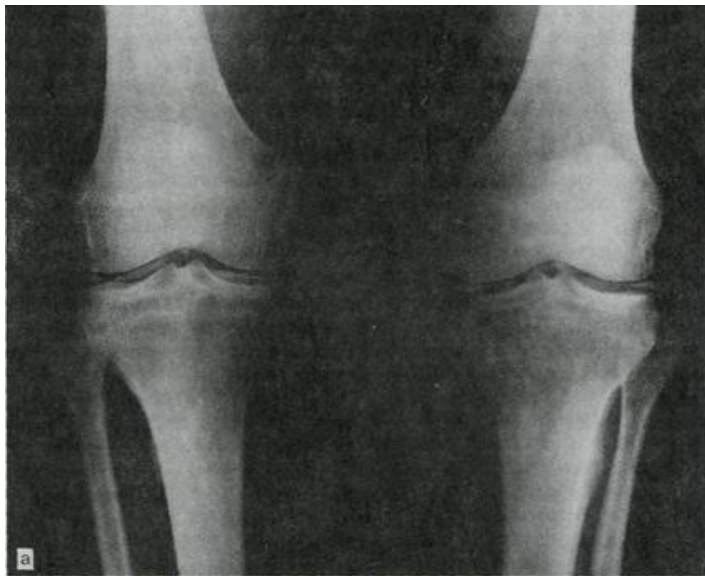
**Данные осмотра:** АД 140/80 мм рт.ст. Температура 37,5 °С, пульс 88 уд. в минуту. Имеется гипертоническая ретинопатия второй степени. Других нарушений со стороны сердечно-сосудистой или дыхательной систем не выявлено. В области дистальных межфаланговых суставов кистей — узелки Гебердена). Левое и правое колени отечные, с признаками выпота в суставную полость, надколенник «плавает». При сгибании в коленных суставах до 90° возникает боль.

### Результаты обследования:

#### Лабораторные исследования:

Оцениваемый параметр	Результат	Норма
Гемоглобин, г/дл	12,1	11,7-15,7
Лейкоциты, $\times 10^9/\text{л}$	12,4	3,5-11,0
Тромбоциты, $\times 10^9/\text{л}$	384	150-440
Скорость оседания эритроцитов, мм/ч	48	<10
Натрий, ммоль/л	136	135-145
Калий, ммоль/л	3,6	3,5-5,0
Мочевина, ммоль/л	7,3	2,5-6,7
Креатинин, мкмоль/л	116	70-120
Глюкоза, ммоль/л	10,8	4,0-6,0

#### Рентгенограммы коленных суставов:



**Вопросы:**

1. Дайте оценку данным дополнительного исследования
2. Каков предположительный диагноз?
3. Какова тактика обследования
4. Какова тактика лечения?

**12 семестр**

**Перечень контрольных заданий и (или) вопросов для оценки сформированности компетенции ОПК-4 (контролируемый индикатор достижения компетенции ОПК-4.1)**

- 1) Острый катаральный эзофагит может осложниться
  - А) микрокровоотечением (диапедезным)
  - Б) острым кровоотечением
  - В) перфорацией
  - Г) стенозами
- 2) Лабораторным признаком снижения синтетической функции печени является
  - А) гипопротромбинемия

- Б) гипертриглицеридемия
  - В) гаптоглобулинемия
  - Г) гипоферментемия
- 3) Лабораторный симптом «креаторея» характеризует
- А) повышенное содержание в кале мышечных волокон
  - Б) повышенное содержание в кале нейтрального жира
  - В) повышение содержания в кале липазы
  - Г) остатки непереваренной пищи в кале
- 4) К признакам хронического атрофического гастрита относят
- А) наличие гиперхромной анемии в общем анализе крови
  - Б) выраженный болевой синдром в эпигастральной области, возникающий в ночное время
  - В) изжогу, рвоту кислым содержимым
  - Г) появление прожилок крови в кале
- 5) Поздние, «голодные», ночные боли, локализующиеся в эпигастральной области, характерны для
- А) язвенной болезни 12-перстной кишки
  - Б) хронического гастрита
  - В) язвенной болезни желудка
  - Г) цирроза печени
- 6) Для нефротического синдрома наиболее характерно сочетание
- А) отечного синдрома, протеинурии, диспротеинемии
  - Б) артериальной гипертензии, отечного синдрома, гематурии
  - В) лихорадочного синдрома, диспротеинемии, лейкоцитурии
  - Г) артериальной гипертензии, протеинурии, лейкоцитурии
- 7) Лекарственный нефрит характеризуется преимущественным поражением
- А) интерстициальной ткани
  - Б) канальцевого аппарата
  - В) клубочкового аппарата
  - Г) мезангиальной ткани
- 8) Возбудителем пиелонефрита чаще всего является
- А) энтеробактерия
  - Б) золотистый стафилококк
  - В) синегнойная палочка
  - Г) смешанная флора
- 9) Основным этиологическим фактором развития острого гломерулонефрита считается
- А) стрептококк
  - Б) стафилококк
  - В) клебсиелла
  - Г) синегнойная палочка
- 10) Ранним лабораторным признаком амилоидоза является
- А) протеинурия
  - Б) бактериурия
  - В) лейкоцитурия
  - Г) цилиндрурия

**Перечень контрольных заданий и (или) вопросов для оценки сформированности компетенции ОПК-4 (контролируемый индикатор достижения компетенции ОПК-4.2)**

- 1) При подозрении на хронический калькулезный холецистит с целью уточнения диагноза необходимо провести
  - А) УЗИ органов брюшной полости
  - Б) дуоденальное зондирование
  - В) обзорную рентгенографию органов брюшной полости
  - Г) ЭГДС
- 2) В дифференциальной диагностике между язвенной болезнью и раком желудка наиболее важным является
  - А) эндоскопическое исследование с биопсией
  - Б) рентгенологическое исследование
  - В) исследование желудочной секреции с гистамином
  - Г) исследование кала на скрытую кровь
- 3) Основным отличием симптоматических язв от язвенной болезни является
  - А) отсутствие хронического рецидивирующего течения
  - Б) локализация язвы
  - В) величина язвы
  - Г) кровотечение
- 4) Основным методом диагностики хронического эзофагита является
  - А) эзофагоскопия
  - Б) рН-метрия
  - В) рентгенография
  - Г) цитология
- 5) Самым достоверным признаком хронической болезни почек является
  - А) азотемия
  - Б) артериальная гипертензия
  - В) большая протеинурия
  - Г) нефротический синдром
- 6) Наиболее характерным для острого гломерулонефрита считается появление в анализах мочи
  - А) протеинурии
  - Б) лейкоцитурии
  - В) гипостенурии
  - Г) бактериурии
- 7) Для нефротического синдрома характерны
  - А) гипопроteinемия и гиперлипидемия
  - Б) гиперлипидемия и гипербилирубинемия
  - В) гиперпротеинемия и диспротеинемия
  - Г) гиперфибриногенемия и гиперферментемия
- 8) Появление в моче белка бенс-джонса считается диагностически информативным для
  - А) миеломной нефропатии
  - Б) анальгетической нефропатии
  - В) хронического гломерулонефрита
  - Г) хронического пиелонефрита

9) При пиелонефрите в осадке мочи чаще встречаются

- А) гиалиновые цилиндры
- Б) эпителиальные цилиндры
- В) восковидные цилиндры
- Г) жироперерожденные цилиндры

10) Печеночно–клеточная функция при циррозе печени оценивается по шкале

- А) Чайлд–Пью
- Б) Уилсона–Коновалова
- В) Бадда–Киари
- Г) Шерешевского – Тернера

**Перечень контрольных заданий и (или) вопросов для оценки сформированности компетенции ОПК-4 (контролируемый индикатор достижения компетенции ОПК-4.3)**

1. У взрослых самой частой причиной стеноза привратника является

- А) язвенная болезнь
- Б) рак желудка
- В) гипертрофия мышц привратника
- Г) пролапс слизистой оболочки через пилорический канал

2. Достоверным клиническим признаком стеноза привратника является

- А) рвота съеденной накануне пищей
- Б) рвота желчью
- В) вздутие живота
- Г) диарея

3. Холестатический синдром является характерным проявлением

- А) первичного билиарного цирроза
- Б) хронического гепатита С
- В) аутоиммунного гепатита
- Г) болезни Вильсона

4. К гастропротекторам относится

- А) ребамипид
- Б) омепразол
- В) фамотидин
- Г) атропин

5. Эрозивно-язвенные изменения верхних отделов желудочно-кишечного тракта реже всего возникают на фоне приема

- А) целекоксиба
- Б) индометацина
- В) ацетилсалициловой кислоты
- Г) диклофенака

6. При лечении ахалазии пищевода противопоказано применять

- А) мотилиум
- Б) нитроглицерин
- В) но-шпу
- Г) коринфар

7. Какой из нижеперечисленных нестероидных противовоспалительных препаратов реже других вызывает язвенные изменения желудочно-кишечного тракта

- А) мелоксикам
- Б) индометацин
- В) вольтарен
- Г) диклофенак

8. При лечении диареи можно применять отвар

- А) ольховых шишек
- Б) ромашки
- В) мяты
- Г) цветов бессмертника

9. Зантак относится к группе препаратов

- А) блокаторы гистаминовых H<sub>2</sub>-рецепторов
- Б) блокаторы гистаминовых H<sub>1</sub>-рецепторов
- В) симпатомиметики
- Г) М-холиноблокаторы

10. Омепразол относится к группе препаратов

- А) блокаторы протонного насоса
- Б) блокаторы гистаминовых H<sub>1</sub>-рецепторов
- В) блокаторы гистаминовых H<sub>2</sub>-рецепторов
- Г) М-холиноблокаторы

### **Перечень контрольных заданий и (или) вопросов для оценки сформированности компетенции ОПК-7 (контролируемый индикатор достижения компетенции ОПК-7.1)**

#### **Клиническая задача 1**

Женщина 24 лет обратилась к врачу с жалобами на слабость, повышение температуры тела до 39,2°C, тянущие боли в поясничной области, частое, болезненное мочеиспускание в малых количествах.

Из анамнеза известно, что считает себя больной с 14 лет, когда впервые отметила появление вышеуказанных жалоб, был диагностирован острый пиелонефрит, проведено лечение.

В последующие 2 года неоднократные госпитализации с аналогичными жалобами, выставлен диагноз хронического пиелонефрита. В 16 лет больной было предложено санаторно-курортное лечение, которое дало положительные результаты.

Ухудшение состояния около 2-х недель назад, когда после переохлаждения появились озноб, повышение температуры тела до 39°C, сильные приступообразные боли в поясничной области, которые иррадиировали вниз живота, сопровождающиеся частым болезненным мочеиспусканием.

При осмотре: состояние относительно удовлетворительное. Рост 175 см. Вес 64 кг. Кожные покровы чистые, обычной окраски. Отеков нет. В лёгких дыхание везикулярное, хрипов нет. Тоны сердца приглушены, ритмичные. ЧСС – 70 уд. в мин., АД – 120/80 мм рт.ст. Живот мягкий, при пальпации безболезненный во всех отделах. Печень и селезёнка не увеличены. Симптом поколачивания по поясничной области положительный справа. Частое болезненное мочеиспускание.

В анализах: лейкоциты 8,9х10<sup>9</sup>/л, СОЭ 36 мм/час, мочевины 4,3 ммоль/л, креатинин 72,6 мкмоль/л, общий белок 46 г/л. СКФ 92 мл/мин/1,73м<sup>2</sup>.

Общий анализ мочи: удельный вес – 1009, белок – 0,5, лейкоциты – вне поле зрения, слизь, клетки плоского эпителия.

Обзорная и экскреторная урография – почки расположены обычно, теней конкрементов не выявлено. Имеется грибовидная деформация чашечек, шейки вытянуты, лоханка атонична. Контуры почек неровные, снижено накопление контраста справа. Уродинамика не нарушена. Вопросы:

1. Предположите наиболее вероятный диагноз.
2. Обоснуйте поставленный Вами диагноз.
3. Составьте и обоснуйте план дополнительного обследования пациента.
4. Проведите дифференциальный диагноз.
5. Предложите и обоснуйте тактику дальнейшего лечения.

## Клиническая задача 2

Мужчина 37 лет, шахтёр, жалуется на изжогу, тошноту, периодически рвоту, отсутствие аппетита, кожный зуд, слабость, головокружение, похудание, ночное мочеиспускание до 4-5 раз.

Вышеперечисленные симптомы беспокоят около 2 месяцев. Считает себя больным более 6 лет, когда после перенесенной ангины в анализе мочи выявлены изменения (белок, эритроциты). Амбулаторно диагностирован хронический пиелонефрит. На момент постановки диагноза пациента беспокоили периодические отёки век по утрам, повышение АД до 150/90 мм рт. ст., после чего не обследовался и не лечился. Заболевания ЖКТ отрицает. Биопсия почки не проводилась. Наследственность не отягощена.

При осмотре: состояние средней степени тяжести. Рост – 176 см. Вес - 64 кг. Кожные покровы бледные, сухие, со следами расчёсов. Пастозность голеней. ЧД - 18 в минуту. В лёгких дыхание везикулярное, хрипов нет. АД - 160/100 мм рт. ст. Границы относительной сердечной тупости: правая - на 1,5 см от правого края грудины, верхняя - нижний край 3 ребра, левая – 1,5 см снаружи от среднеключичной линии. Тоны сердца приглушены, ритмичные, ЧСС - 106 в минуту, акцент II тона над аортой; в области верхушки сердца и во II межреберье справа - мягкий систолический шум. Живот симметричный, мягкий, безболезненный во всех отделах. Край печени не пальпируется. Селезёнка не увеличена. Почки не пальпируются. Симптом поколачивания отрицательный с обеих сторон.

В анализах.

Общий анализ крови: эритроциты -  $2,1 \times 10^{12}/л$ , гемоглобин - 85 г/л, цветовой показатель – 0,8, гематокрит - 20%, лейкоциты –  $7,2 \times 10^9/л$ , эозинофилы - 1%, палочкоядерные нейтрофилы – 5%, сегментоядерные нейтрофилы – 60%, лимфоциты – 24%, моноциты - 10%, СОЭ - 15 мм/ч.

Биохимическое исследование крови: глюкоза - 4,2 ммоль/л, мочевины - 28,2 ммоль/л, креатинин - 0,59 ммоль/л, общий белок - 64 г/л,  $K^+$  - 6,2 ммоль/л,  $Na^+$  - 138 ммоль/л, P - 1,9 ммоль/л, Ca - 2,0 ммоль/л, холестерин - 4,2 ммоль/л.

Общий анализ мочи: удельный вес - 1008, белок - 0,4 г/л, лейкоциты и эритроциты - единичные в поле зрения.

В суточной моче: диурез - 2400 мл/сут., белок – 1,3 г/л. Проба Зимницкого: дневной диурез - 1060 мл, ночной - 1400 мл, колебания относительной плотности мочи - от 1006 до 1008.

УЗИ почек: правая почка 80×36 мм, паренхима - 10 мм, левая почка - 84×44 мм, паренхима - 9 мм. Паренхима обеих почек диффузно-неоднородная. Лоханки, чашечки не изменены. Конкременты, объёмные образования не выявлены. Мочевой пузырь без особенностей. Вопросы:

1. Предположите наиболее вероятный диагноз.
2. Обоснуйте поставленный Вами диагноз.
3. Составьте и обоснуйте план дополнительного обследования пациента.
4. Составьте план лечения данного пациента. Обоснуйте свой выбор.
5. Определите прогноз заболевания.

## Клиническая задача 3



Больная И. 34 лет, оператор машинного доения, поступила в терапевтическое отделение с жалобами на повышение АД до 220/120 мм рт. ст., головные боли, сердцебиение, перебои в области сердца, тошноту, сухость во рту, зуд кожных покровов.

Считает себя больной около 15 лет, когда появились отёки под глазами, при амбулаторном обследовании было выявлено наличие белка и эритроцитов в моче, по поводу чего в дальнейшем несколько лет находилась под наблюдением терапевта, диагноз не помнит. После переезда в сельскую местность (5 лет назад) в поликлинику не обращалась. В течение последнего года стала замечать головные боли, головокружение, которые больная связывала с повышением АД до 180/110 мм рт. ст. (измеряла самостоятельно; адаптирована к 140-160/90 мм рт. ст.). По совету фельдшера при повышении АД принимала Эналаприл по 20 мг/сут. с удовлетворительным эффектом; постоянной гипотензивной терапии не получала. В течение последних 6 месяцев отмечает отсутствие эффекта от приема Эналаприла, АД постоянно повышено до 180-200/100-110 мм рт. ст., эпизодически - 240/140 мм рт. ст., неоднократно вызывала бригаду скорой помощи, от госпитализации отказывалась по семейным обстоятельствам. Месяц назад появилась тошнота, склонность к поносам, а 2 недели назад присоединился зуд кожных покровов.

При осмотре: общее состояние тяжёлое. Кожные покровы бледные, сухие, со следами расчёсов, в подмышечных областях как бы припудрены белой пудрой. Одутловатость лица, пастозность стоп, голеней, передней брюшной стенки. Грудная клетка симметрична, голосовое дрожание проводится с обеих сторон. При перкуссии над всеми отделами лёгочный звук. Дыхание везикулярное, хрипов нет. АД - 220/120 мм рт. ст. Верхушечный толчок смещен на 1 см влево от левой среднеключичной линии. Тоны сердца приглушены, ритм неправильный (5-7 экстрасистол в минуту), I тон ослаблен над верхушкой, основанием мечевидного отростка, акцент II тона над аортой; слева от грудины в V межреберье выслушивается шум трения перикарда. Язык сухой, живот мягкий, безболезненный. Печень не увеличена, безболезненная. Симптом поколачивания отрицательный с обеих сторон.

Катетером получено 150 мл мочи.

В анализах.

Общий анализ крови: эритроциты -  $2,6 \times 10^{12}/л$ , НЬ - 72 г/л, цветовой показатель - 0,9; лейкоциты -  $5,7 \times 10^9/л$ , эозинофилы - 2%, палочкоядерные нейтрофилы - 3%, сегментоядерные нейтрофилы - 68%, лимфоциты - 25%, моноциты - 2%; СОЭ - 40 мм/ч.

Общий анализ мочи: цвет - жёлтый, рН нейтральная, удельный вес - 1005, белок - 3,8 г/л, лейкоциты - 2-4 в поле зрения, эритроциты - 10-12, цилиндры зернистые - 3-4 в поле зрения, восковидные - 2-3 в поле зрения.

Биохимическое исследование крови: АСТ - 0,43 ммоль/л, АЛТ - 0,45 ммоль/л, сахар - 3,8 ммоль/л, холестерин - 7,5 ммоль/л; креатинин - 1,4 ммоль/л, мочевины - 38,2 ммоль/л.

ЭКГ: ритм синусовый, 96 в минуту, электрическая ось сердца отклонена влево, единичные желудочковые экстрасистолы, гипертрофия и систолическая перегрузка миокарда левого желудочка.

УЗИ почек: правая почка -  $80 \times 36$  мм, подвижна, контуры ровные, нечёткие, толщина паренхимы - 11 мм; левая почка -  $84 \times 44$  мм, контуры ровные, нечёткие, толщина паренхимы - 9 мм. Паренхима обеих почек «неоднородна», с гиперэхогенными включениями.

Конкременты, объёмные образования не выявлены.

Вопросы:

1. Предположите наиболее вероятный диагноз.
2. Обоснуйте поставленный Вами диагноз.
3. Составьте и обоснуйте план дополнительного обследования пациента.
4. Составьте план лечения данного пациента. Обоснуйте свой выбор.
5. Дайте рекомендации по дальнейшему лечению.

#### Клиническая задача 4

Больной 35 лет обратился в поликлинику с жалобами на жидкий стул с примесью крови 5-6 раза в сутки, повышение температуры тела до  $37,5^{\circ}\text{C}$ , слабость, головокружение, боли в голеностопных, локтевых, плечевых суставах.

Заболел около 2 месяцев назад, когда повысилась температура тела, появились боли в суставах. Проводилось несколько курсов антибактериальной терапии, на фоне чего появился жидкий стул.

Объективно: кожные покровы бледные, чистые. При пальпации живот мягкий, болезненный в подвздошных областях. Печень не выступает из-под края рёберной дуги. Размеры печени по Курлову -  $10 \times 9 \times 8$  см. Селезёнка не пальпируется.

В общем анализе крови: эритроциты -  $3,2 \times 10^{12}/л$ , гемоглобин - 61 г/л, лейкоциты -  $11 \times 10^9/л$ , тромбоциты -  $350 \times 10^9/л$ , СОЭ - 30 мм/ч.

#### **Вопросы:**

1. Сформулируйте предварительный диагноз.
2. Обоснуйте поставленный Вами диагноз.
3. Составьте план дифференциального диагноза.
4. Составьте план дополнительного обследования.
5. Сформулируйте и обоснуйте план лечения.

#### **Клиническая задача 5**

Больной К. 27 лет, военнослужащий, жалуется на боли в правой подвздошной области постоянного характера (ночью нередко просыпается от болей). На этом фоне периодически возникают приступы болей по типу колики. Беспокоит выраженная слабость, снижение массы тела, диарея - стул 3-4 раза в сутки в виде жидкой кашицы, без патологических примесей, обильный. Отмечает повышение температуры до  $37,6^{\circ}C$  ежедневно, особенно к вечеру.

Анамнез заболевания: заболел 1 год назад, когда внезапно, среди полного здоровья появились интенсивные боли в правой подвздошной области, повышение температуры до  $38,0^{\circ}C$ . Доставлен в приёмное отделение, где осмотрен хирургом, диагностирован острый аппендицит. При исследовании крови выявлен лейкоцитоз, пациент взят на операцию. При ревизии обнаружены утолщенная подвздошная кишка с отёчной рыхлой стенкой, увеличенные брыжеечные лимфоузлы. Червеобразный отросток не изменён. Произведена аппендектомия. В послеоперационном периоде появилась гипертермия до  $38,5^{\circ}C$ , на фоне введения антибиотиков температура снизилась до субфебрильных цифр, однако полностью не исчезла. Боли в правой подвздошной области сохранялись, стали носить тупой постоянный характер. Пациент стал отмечать учащение стула, вначале до 2-х раз в сутки, затем 3-4, каловые массы вначале имели характер густой каши («коровий кал»), затем стали жидкими. В испражнениях периодически появлялись слизь и кровь в небольшом количестве. Постепенно нарастала слабость, за год болезни пациент потерял 6 кг массы тела.

Объективно: пониженного питания, кожа несколько суховата, тургор снижен. Периферические лимфоузлы не пальпируются. Лёгкие и сердце без патологических изменений. Пульс - 80 ударов в минуту, АД - 110/70 мм рт. ст. Язык обложен белым налётом. Живот участвует в дыхании, обычной конфигурации. При пальпации отмечает болезненность в правом нижнем квадранте, здесь же пальпируется уплотненная болезненная слепая кишка и несколько выше раздутые урчащие петли тонкой кишки. На остальном протяжении патологических изменений не выявлено. Печень по краю рёберной дуги. Селезёнка не пальпируется.

При лабораторных и инструментальных исследованиях получены следующие данные.

Общий анализ крови: гемоглобин - 117 г/л, СОЭ - 34 мм/час, эритроциты -  $3,2 \times 10^{12}/л$ , лейкоциты -  $12,6 \times 10^9/л$ , эозинофилы - 2%, палочкоядерные нейтрофилы - 10%, сегментоядерные нейтрофилы - 51%, лимфоциты - 37%.

Биохимический анализ крови: общий белок - 52 г/л, альбумины - 55%, глобулины: альфа1 - 3,7%, альфа2 - 10,0%, бета - 11,0%, гамма - 20,3%. Общий билирубин - 16,4 (прямой - 3,1; свободный - 13,3) ммоль/л, глюкоза - 5,5 ммоль/л., холестерин - 3,9 ммоль/л, калий - 3,5 ммоль/л, натрий - 142 ммоль/л, ЩФ - 310 U/L (норма до 306).

RRS: в перианальной области определяются рубцы, в одном из них свищ со скудным отделяемым. Между рубцами имеются единичные трещины. Осмотрены прямая кишка и сигмовидная, слизистая на всем протяжении без патологических изменений.

Ирригоскопия: бариевая взвесь ретроградно заполняет все отделы толстой кишки и подвздошную на протяжении 15-20 см. Имеются неравномерные сужения дистального отдела подвздошной кишки и неровные контуры, отсутствие гаустр в слепой и восходящей кишках.

**Вопросы:**

1. Сформулируйте диагноз в соответствии с классификацией.
2. Обоснуйте поставленный Вами диагноз.
3. Составьте и обоснуйте план дополнительного обследования пациента.
4. Препарат какой группы для патогенетической терапии Вы бы рекомендовали пациенту в составе комбинированной терапии? Обоснуйте свой выбор.
5. Каков прогноз при данном заболевании?

**Перечень контрольных заданий и (или) вопросов для оценки сформированности компетенции ОПК-7 (контролируемый индикатор достижения компетенции ОПК-7.2)**

**Клиническая задача 1**

Больной Ч. 58 лет, водитель, поступил с жалобами на одышку при незначительной физической нагрузке, сердцебиение, перебои в работе сердца, сжимающие боли за грудиной на фоне нервно-эмоционального напряжения, купирующиеся приемом нитроглицерина.

*Из анамнеза:* Считает себя больным около 7 лет, когда отметил повышение АД максимально до 190/110 мм рт. ст. В течение последних 5 лет беспокоят боли за грудиной. Около 5 месяцев назад появились перебои в работе сердца, одышка при ходьбе, отеки ног. Принимал фуросемид 1 раз в неделю, дигоксин, в течение последней недели одышка стала беспокоить при незначительной физической нагрузке: ходьба по дому, переодевание, прием пищи, стал отмечать сердцебиение, нарастала общая слабость.

Известно, что курил 35 лет, последние 2 года не курит. Отягощена наследственность: мать умерла от инфаркта миокарда, сестры страдают артериальной гипертензией и ИБС.

*При осмотре:* состояние тяжелое. Сознание ясное. Положение ортопное. Повышенного питания. ИМТ 40. Кожные покровы бледные, умеренно влажные, акроцианоз, цианоз губ, конечности холодные. Отеки стоп и голеней. Перкуторно над легкими – лёгочный звук. Дыхание везикулярное, ослабленное в нижних отделах. ЧДД – 24 в мин. Границы относительной сердечной тупости расширены влево на 4 см от левой средне-ключичной линии, вправо на 1 см от края грудины. Тоны сердца приглушены, ритм неправильный, ЧСС – 120 в мин, пульс 94 в мин. АД – 160/100 мм рт. ст. Живот увеличен в объеме за счет подкожно-жировой клетчатки, при пальпации безболезненный. Печень перкуторно увеличена, размеры по Курлову 15-10-8 см. Стул в норме.

*В общем анализе крови:* лейкоциты  $6.5 \times 10^9/\text{л}$ , эритроциты  $2.4 \times 10^{12}/\text{л}$ , гемоглобин 130 г/л, СОЭ 6 мм/ч.

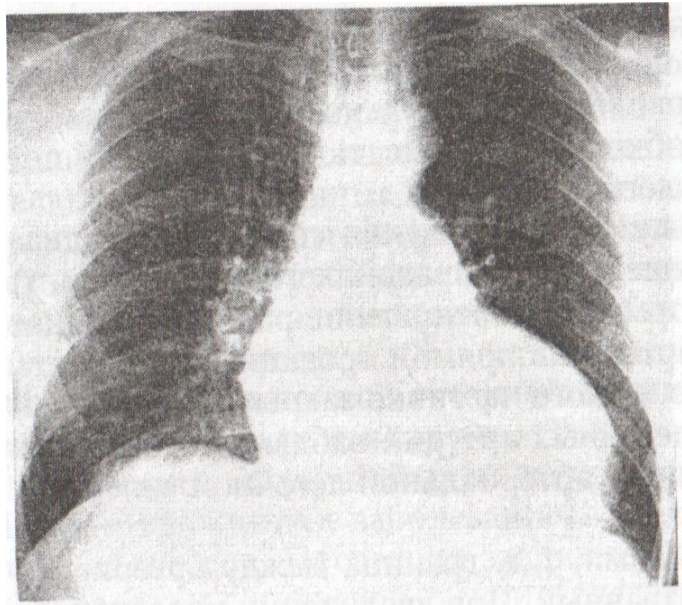
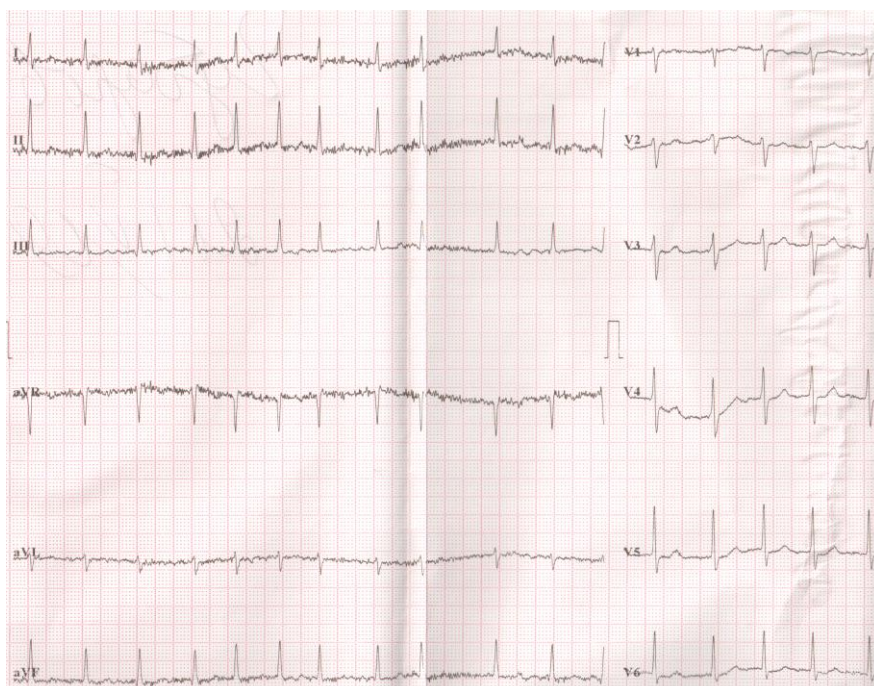
*В биохимическом анализе крови:* холестерин 8,4 ммоль/л, ЛПНП 3,1 ммоль/л, ЛПВП 0,9 ммоль/л, триглицериды 5 ммоль/л, АЛТ 42 ЕД/л, АСТ 25 ЕД/л, креатинин 134 мкмоль/л, ЛДГ 345 ЕД/л.

*Проба Реберга:* СКФ 44 мл/мин, реабсорбция 98 %.

Проведены рентгенография органов грудной клетки и ЭКГ исследование.

**Задание:**

1. Перечислите факторы риска развития сердечно-сосудистых заболеваний у данного больного.
2. Проанализируйте лабораторные данные, какой тип гиперлипидемии определяется? С чем может быть связано изменение показателей функции почек?
3. Сформулируйте развернутый клинический диагноз, учитывая данные ЭКГ и рентгенограммы.
4. Больному назначены следующие лекарственные средства: фуросемид 40 мг в/в, нитросорбит  $0.01 \times 4$  р. per os, дигоксин 0.00025 per os. Проанализируйте назначенную терапию, какие препараты необходимо добавить.
5. Какие немедикаментозные рекомендации вы можете дать данному больному?

**Рентгенограмма органов грудной клетки к клинической задаче****ЭКГ к клинической задаче**

## Клиническая задача 2

Пациент 42 года обратился в кардиологическое отделение с жалобами на одышку при ходьбе, приступы сердцебиения, сопровождающиеся чувством нехватки воздуха.

*Из анамнеза заболевания:* Считает себя больным около 6 месяцев, когда снизилась толерантность к физическим нагрузкам, и появились эпизоды сердцебиения, которые купировались самостоятельно. Отметил связь этих приступов с приемом алкоголя. Настоящее ухудшение также возникло на фоне алкогольного эксцесса.

*Из анамнеза жизни:* больной около 10 лет злоупотребляет алкоголем, курит более 1 пачки в день. Из перенесенных заболеваний отмечает язвенную болезнь желудка, хронический панкреатит. Наследственный анамнез не отягощен.

*При осмотре:* общее состояние средней степени тяжести. Кожные покровы бледно-розовые, цианоз губ, гиперемия лица, зоны декольте, выявлена контрактура Дюпюитрена. Наблюдается атрофия мышц верхних и нижних конечностей. Пульсация на артериях нижних конечностей сохранена. Отеки голеней и стоп. Границы относительной сердечной тупости смещены влево на 2 см от средне-ключичной линии, вправо на 1 см от правого края грудины. Тоны сердца приглушены, ритм неправильный, ЧСС 144 в мин, пульс 104 в мин, АД 110/60 мм рт. ст. Дыхание везикулярное с жестким оттенком, проводится во все отделы, хрипов нет, ЧДД 24 в мин. Живот мягкий б/б, печень + 5 см из-под края реберной дуги, размеры печени по Курлову 18-15-10 см, при пальпации край плотный, болезненный. После проведенного лечения кордароном восстановился синусовый ритм.

*В общем анализе крови:* лейкоциты  $8,4 \times 10^9/\text{л}$ , эритроциты  $2,0 \times 10^{12}/\text{л}$ , гемоглобин 100 г/л, СОЭ 15 мм/ч.

*В биохимическом анализе крови:* холестерин 2,4 ммоль/л, триглицериды 2,5 ммоль/л, ЛПНП 1,8 ммоль/л, ЛПВП 1,8 ммоль/л, АЛТ 98 ЕД/л, АСТ 65 ЕД/л, ЛДГ 875 ЕД/л, общий белок 61 г/л, железо 5 мкмоль/л.

*При УЗИ органов брюшной полости:* диффузные изменения печени, поджелудочной железы, гепатомегалия.

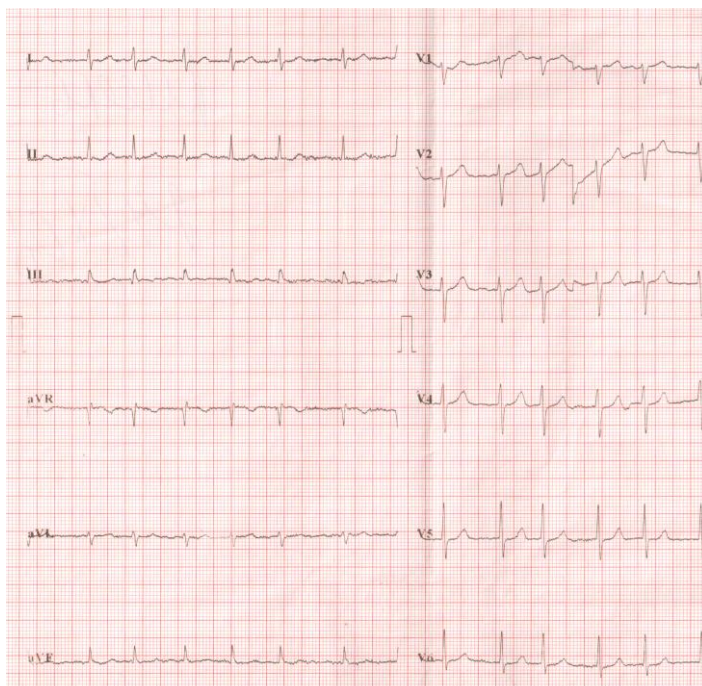
Проведено ЭКГ исследование.

### Задание:

1. Расшифруйте ЭКГ, проанализируйте данные лабораторного исследования.
2. Объясните генез анемии у данного пациента.
3. С чем связано повышение АЛТ, АСТ, ЛДГ?
4. Учитывая данные анамнеза, физикального осмотра и дополнительных методов исследования, сформулируйте развернутый диагноз.
5. Проведите дифференциальный диагноз между атеросклеротической болезнью сердца и дилатационной кардиомиопатией. Назначьте дополнительное обследование.

### ЭКГ к клинической задаче





### Клиническая задача 3

Больная Н, 64 лет, поступила в инфекционный стационар в ноябре месяце в сопровождении дочери с жалобами высокую лихорадку, кашель, боли за грудиной, приступы удушья, слабость, ночную потливость.

*Анамнез заболевания.* Заболела около месяца назад с озноба, повышения температуры, общей слабости, болей в мышцах, суставах, кашля, ощущения саднения за грудиной. Затем появились приступы удушья. Принимала ампициллин, сумамед, жаропонижающие средства. Однако состояние продолжало ухудшаться, температура за день до поступления повысилась до 39,8 °С, на конечностях появилась сыпь, усилился кашель.

*Из эпид. анамнеза.* Живет одна, в сельской местности, где летом отмечались случаи заболевания туляремией. Содержит в хозяйстве коз, самостоятельно заготавливает и реализует корма (в основном, хранящееся с лета сено). В сарае много грызунов.

*Из анамнеза жизни.* Из перенесенных заболеваний отмечает детские инфекции, пневмонию в возрасте 26 лет. Вредные привычки отрицает. Росла и развивалась соответственно возрасту. Аллергоанамнез без особенностей. Наследственность неотягощена.

*При осмотре.* Состояние тяжелое, заторможена. Лицо одутловатое, кожа лица и верхней половины туловища гиперемированы, носогубный треугольник бледный, инъекция сосудов склер и конъюнктив. На кистях и стопах пятнисто-папулезная сыпь, сгруппированная в виде носков и перчаток, единичные элементы с геморрагическим компонентом (рисунок к клинической задаче № 11). Отдельные аналогичные элементы сыпи на туловище. Отмечается притупление перкуторного звука в нижнем отделе грудной клетки, там же дыхание ослаблено. Кашель частый со скудным отхождением слизисто-гнойной мокроты. ЧДД 32 дых/мин. АД 100/60 мм рт. ст., тоны сердца значительно приглушены, пульс 92 в мин слабого наполнения. Печень перкуторно выступает из-под края реберной дуги, безболезненна, пальпируется нижний полюс селезенки.

*Анализ крови.* л –  $3,0 \times 10^9$  /л, п/я – 5%, с/я – 42%, лимф. – 42 %, мон.- 11%, СОЭ – 24 мм/час.

*Серологические исследования.* РНГА с тулярийным антигеном – 1:400.

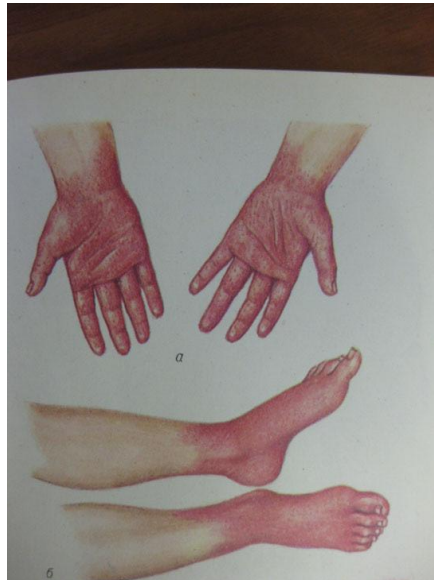
Проведена рентгенография органов грудной клетки.

### Задание:

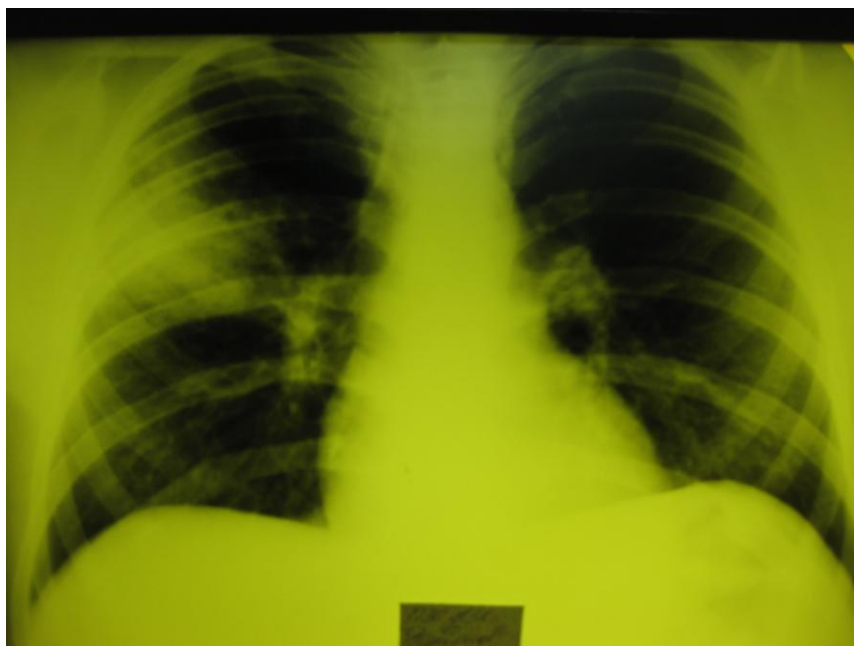
1. Сформулируйте диагноз.

2. Укажите, что послужило основанием для обследования больной на туляремию.
3. Укажите типичные для туляремии признаки поражения органов дыхания.
4. Определите область дифференциальной диагностики.

**Рисунок пятнисто-папулезной сыпи к клинической задаче**



**Рентгенограмма органов грудной клетки к клинической задаче**



**Клиническая задача 4**

Больной П., 19 лет, чабан, санавиацией доставлен в областную инфекционную больницу из высокогорного поселкового медицинского пункта.

*Из анамнеза болезни.* Поступил на 5-й день болезни с жалобами на сильную головную боль, повторные ознобы, боль в правой ноге. Заболевание началось с потрясающего озноба, последующего жара, головной боли, боли в глазных яблоках, сухости во рту, жа-

жды. В последующие дни возникли боли в правом паху, ноге, нарастали слабость, головокружение, временами терял сознание. Получал пенициллин, анальгин, сульфокамфокаин. Накануне появились боли в грудной клетке при дыхании, кашель, одышка.

*Объективно.* Положение в постели пассивное: лежит с закрытыми глазами, стонет, на вопросы отвечает односложно, нехотя, временами впадает в бредовое состояние. Кожные покровы бледные, умеренный акроцианоз, конъюнктивит, склерит, лицо выражает страдание. Губы сухие, запекшиеся. Язык густо обложен меловым налетом. Пульс слабого наполнения, 140 уд/мин, АД 60/40 мм рт. ст., одышка 28 дыханий в 1 мин. Над всей поверхностью легких выслушиваются множественные сухие хрипы, очаговые физикальные изменения не отмечены. Кашель со скудным количеством мокроты с примесью крови. Правая нога в отведенном положении, по внутренней поверхности правого бедра определяется инфильтрат протяженностью около 10 см. При пальпации инфильтрат по периферии плотный, спаян с окружающими тканями, в центре инфильтрата – геморрагическое пропитывание, флюктуация, вскрывшаяся булла. В правой паховой области определяются увеличенные в размере до 4 – 6 см, спаянные между собой и кожей лимфоузлы, плотные, болезненные. Кожа над ними гипермирована.

*Анализ крови:* лейкоциты – 28000, миелоциты – 2, юные – 9, п/я – 37, с/я – 25, лимф. – 18, мон. – 6, токсическая зернистость нейтрофилов.

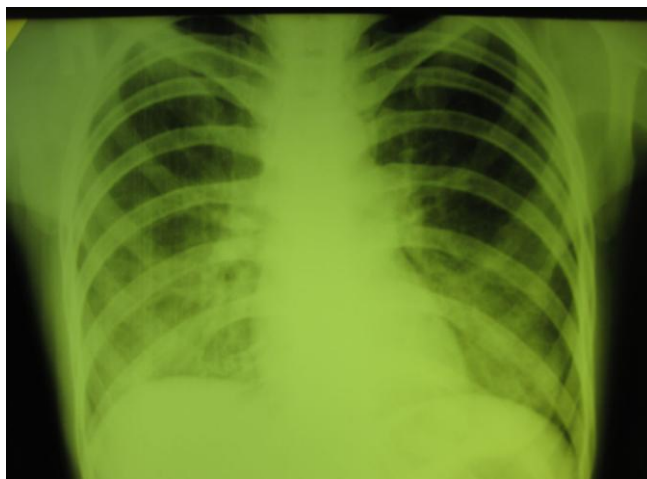
*Мазок мокроты:* При окраске метиленовым синим обнаружены биполярно окрашенные палочки.

Проведена рентгенография органов грудной клетки.

### Задание:

1. Укажите, на основании каких данных можно думать об особо опасной инфекции в приведенной ситуации.
2. Определите круг дифференциально-диагностического поиска. Сформулируйте предположительный диагноз.
3. Укажите необходимые для этиологической диагностики методы и предполагаемые сроки получения результатов.
4. Определите лечебную тактику. Укажите правила выписки больного из стационара.

### Рентгенограмма органов грудной клетки к клинической задаче



### Клиническая задача 5

Больной К., наблюдается врачом поликлиники в течение 7 дней с диагнозом «Грипп». Вызвал врача повторно в связи с ухудшением состояния, усилением головной боли.

*Из анамнеза.* Заболел 15.07: появился озноб, температура тела повысилась до 39,0 °С, отмечал сильную боль в мышцах, особенно в мышцах ног при ходьбе. Принимал различные препараты, в том числе тетрациклин (2-3 таблетки), температура снизилась до 37,8 °С, ре-



шил, что выздоравливает. Однако, 22.08 состояние ухудшилось: температура тела вновь с ознобом повысилась до 39,5 °С, усилилась головная боль, появилась рвота, сохранились выраженные боли в мышцах ног; из-за чего не мог ходить.

*Объективно.* Болезненность при пальпации мышц (особенно икроножных), увеличение печени, отчетливый менингеальный синдром.

*Из эпид. анамнеза.* За 10 дней до заболевания рыбачил на озере, купался, пил сырую воду.

#### **Задание:**

1. Сформулируйте и обоснуйте диагноз.
2. Определите область дифференциально-диагностического поиска.
3. Наметьте план обследования больного.
4. Составьте план лечебных мероприятий.

### **Перечень контрольных заданий и (или) вопросов для оценки сформированности компетенции ОПК-7 (контролируемый индикатор достижения компетенции ОПК-7.3)**

#### **Клиническая задача 1**

Больной К., 68 лет, доставлен в больницу бригадой «Скорой помощи».

*Жалобы.* На головную боль, общую слабость, одышку, нехватку воздуха, сухой кашель.

*Из анамнеза болезни.* Со слов родственников известно, что заболел 4 дня назад, утром, когда заметил в области левого угла нижней челюсти появление красного пятна, к вечеру трансформировавшегося в зудящий пузырек с темной жидкостью. Пузырек был «выдавлен» больным, на его месте образовалась язва с дном грязно-серого цвета, с выраженным отеком подкожной клетчатки вокруг нее, распространившимся в течение последующих суток на шею и грудную клетку.

*Из эпид. анамнеза.* Больной имеет подсобное хозяйство, неделю назад снимал шкуру с умершей свиньи.

*При осмотре.* Больной занимает положение ортопноэ, возбужден, мечется, пытается встать. В области левого угла нижней челюсти язва с геморрагическим пропитыванием дна, размером 1×1 см, окруженная мелкими пузырьками с серозным содержимым. Отек на лице, грудной клетке – больше выражен слева и спускается до паховой области. Подчелюстные и паховые лимфоузлы увеличены, безболезненные. Дыхание затруднено, свистящее, ЧД 40 в 1 мин. В легких дыхание ослаблено, рассеянные сухие хрипы. Тоны сердца глухие, пульс нитевидный 120 ударов в мин., АД 80/60 мм рт. ст. Живот участвует в дыхании. Печень на 2 см выступает из-под края реберной дуги, пальпируется селезенка. Определяется ригидность затылочных мышц. Сознание спутано.

*Анализ крови.* Нb – 157 г/л, эр. –  $5,1 \times 10^9$ , л – 16500, п/я – 11 %, с/я – 49 %, э – 2 %, лимф. – 30 %, м – 8 %, СОЭ – 28 мм/час.

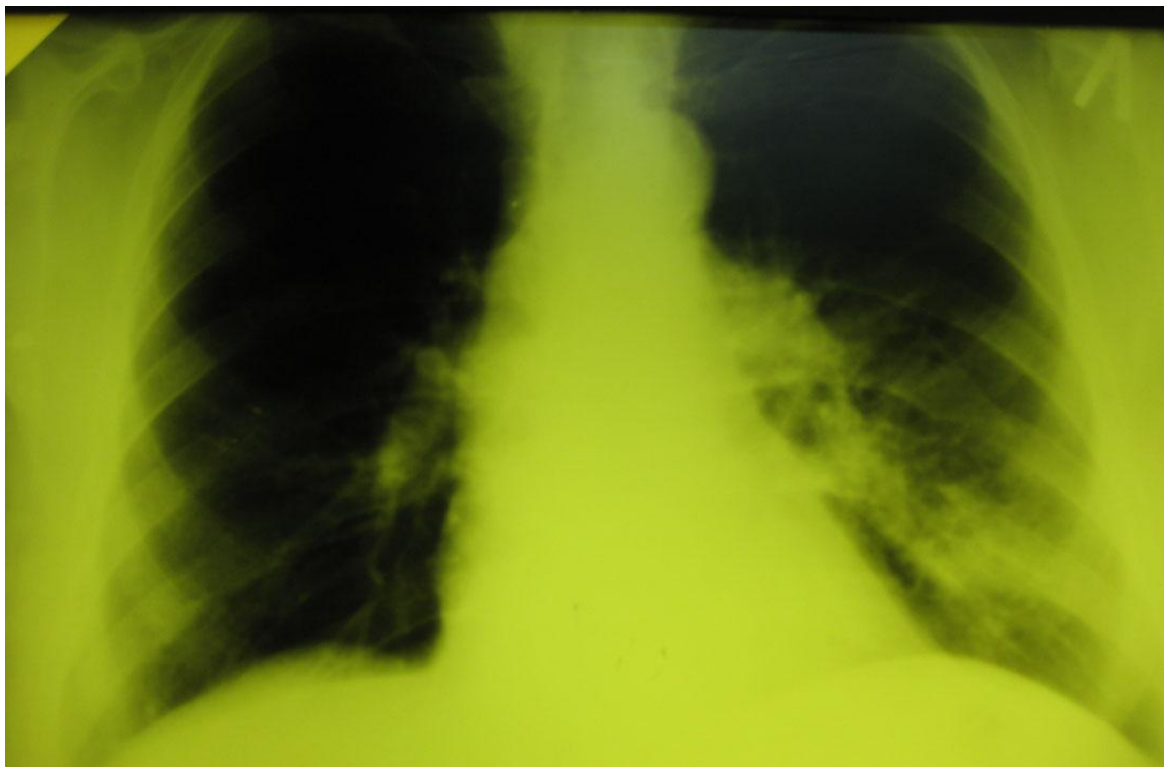
*Анализ мочи.* Без особенностей.

Проведена рентгенография органов грудной клетки.

#### **Задание:**

1. Сформулируйте и обоснуйте предположительный клинический диагноз.
2. Обоснуйте тяжесть состояния больного.
3. Определите тактику ведения больного.

### **Рентгенограмма органов грудной клетки к клинической задаче**



### Клиническая задача 2

Пациентка Е., 37 лет.

*Анамнез болезни.* Заболела остро с повышения температуры до 40 °С, головных болей, ломоты в теле, слабости. Принимала жаропонижающие препараты без особого эффекта. На 2-й день лихорадки появились жжение во рту, слюнотечение, боль в ротовой полости при приеме пищи и глотании. В тот же день стали беспокоить режущие боли при мочеиспускании, а через сутки больная заметила везикулезные высыпания на коже кистей, преимущественно в области околоногтевых валиков.

*Эпид. анамнез.* Пациентка 5 дней назад приехала из Казахстана, где в течение 2-х недель находилась в сельской местности у сестры, помогала по хозяйству на ферме. В последние дни перед отъездом при дойке коровы заметила у нее на морде и вымени «пузырьки». Отмечались случаи падежа скота (телят) в селе.

#### Задание:

1. О каком заболевании следует думать в данном случае?
2. Какие клинико-эпидемиологические данные помогают в постановке диагноза?
3. Какие дополнительные клинические симптомы можно выявить?
4. Какие лабораторные исследования целесообразно провести в данном случае для подтверждения диагноза?

### Клиническая задача 3

*Больной В., 38 лет, рабочий, страдает хроническим алкоголизмом.*

*Из эпид. анамнеза.* 3 дня назад пил пиво на улице из одного стакана с незнакомыми людьми.

Обратился в медпункт по месту работы на 3-й день болезни с жалобами на слабость, боль в горле, познабливание.

*Осмотр врача медпункта.* Температура – 38,8 °С. Отмечена гиперемия лица. Выявлена гиперемия слизистой глотки и налеты. Поставлен диагноз «лакунарная ангина», назначено лечение пенициллином на дому. Состояние не улучшилось, нарастала слабость, стало трудно дышать, принимать пищу. Появились бледность кожных покровов, неприятные ощущения за грудиной, периодические боли в области сердца. Налеты в горле не исчезли, на 8-й день болезни вызвал врача из поликлиники.

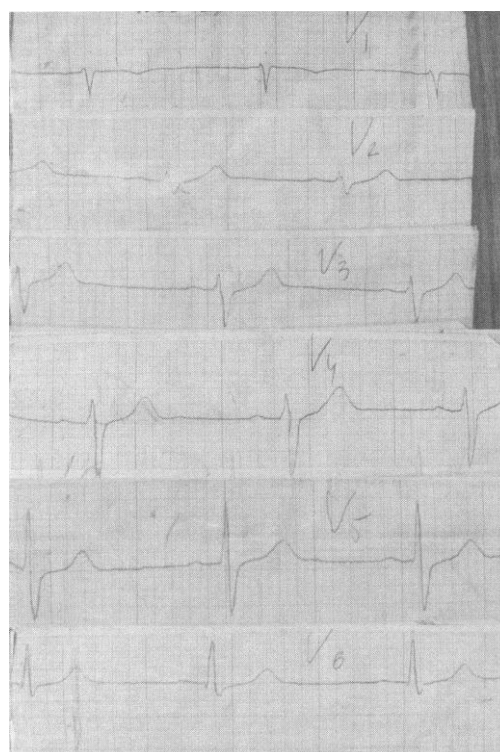
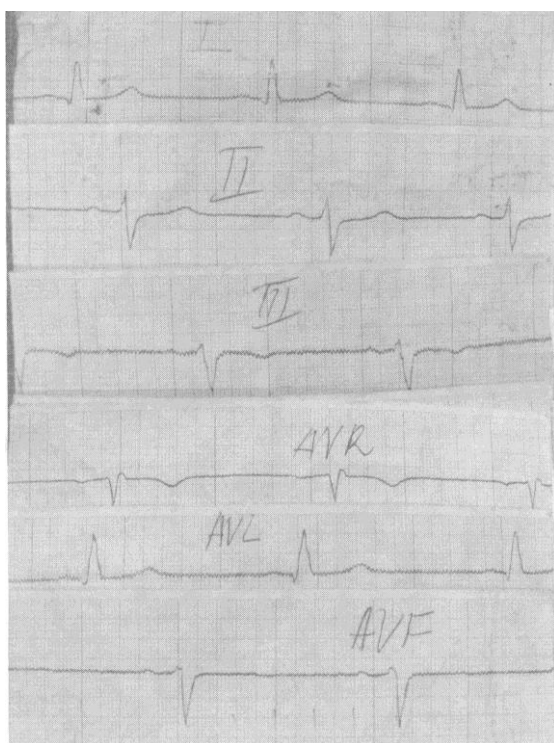
*Осмотр врача поликлиники.* В области зева налеты грязно-серого цвета, плотные, заходящие за пределы миндалины, а также отек слизистой и отек шеи, достигающий справа до ключицы. На губе язвочка, покрытая грязным налетом. Пульс – 120 в мин., границы сердца расширены влево на 1,5-2 см. АД – 90/60 мм рт. ст. Печень выступает из-под края ребер на 3 см. Срочно вызвана медсестра. Сделана ЭКГ.

*Проведено ЭКГ исследование.*

### Задание:

1. Поставьте диагноз.
2. Оцените характер изменений со стороны сердца.
3. Определите тактику ведения.
4. Что должен был сделать врач медпункта?

### ЭКГ к клинической задаче



### Клиническая задача 4

Больной Д., 44 года, поступил в инфекционное отделение.

*Жалобы при поступлении:* на головную боль, ломоту во всем теле, озноб, потливость, общую слабость. Болен 6 дней.

*Из анамнеза болезни.* Заболевание началось с недомогания, умеренной разлитой головной боли. К вечеру появилась ломота во всем теле, познабливание, повысилась температура до 37,7 °С. На протяжении пяти дней болезни все вышеуказанные явления, температура оставалась постоянно повышенной – 37,5 – 38 °С. Лечился дома, участковый терапевт, наблюдавший больного в 1-й и 6-й дни болезни поставил диагноз «Грипп». Госпитализирован в связи с отсутствием клинического эффекта от лечения. Заболевание связывает с переохлаждением.

*Из эпид. анамнеза.* Больной проживает в городе, в отдельной квартире со всеми удобствами. По профессии – военнослужащий. За месяц до начала заболевания возвратился из Афганистана, где находился в длительной командировке. За границей жил в расположении воинской части, среди военнослужащих отмечались случаи малярии. В районе расположения воинской части встречались также случаи бруцеллеза и брюшного тифа. С целью профилактики малярии принимал делагил, но нерегулярно.

*Перенесенные заболевания.* В детстве корь, ветряная оспа, в возрасте 20-ти лет – брюшной тиф.

*При осмотре.* Небольшая гиперемия лица, инъекция сосудов склер, потливость кожных покровов. Дыхание ритмичное средней глубины. ЧДД 20 дых. движ./мин. Патологических данных при обследовании со стороны легких не выявлено. Тоны сердца приглушены, ритмичные. Пульс ритмичный, удовлетворительного наполнения, 80 уд/мин. (при t 37 °С) АД = 100/65 мм рт. ст. Язык сухой, умеренно обложен белым налетом, печень выступает из-под нижнего края реберной дуги на 1,5 см, мягкая, безболезненная, селезенка не пальпируется. С точное количество мочи снижено. Симптом Пастернацкого отрицательный.

*Анализ крови.* Hb – 117 г/л, эр. –  $3,2 \times 10^9$ /л, л – 11000, п/я – 9 %, с/я – 60 %, лимф. – 22 %, м – 9 %.

*В анализе мочи* белок 0,06%, лейкоциты – 3 – 5 в поле зрения, цилиндры.

### **Задание:**

1. Согласны ли Вы с диагнозом грипп?
2. Ваш диагноз.
3. Какие исследования необходимо провести для уточнения диагноза?
4. Какие препараты лучше всего использовать для лечения больного?

### **Клиническая задача 5**

Больная К., 56 лет поступила в инфекционное отделение 16.10. на 6-й день болезни.

*Жалобы* на общую слабость, отсутствие аппетита, тошноту, упорную головную боль, головокружение, бессонницу, сухой кашель.

*Анамнез болезни.* Заболевание началось остро с 10.10., когда появилось познабливание, повысилась температура тела, появилась общая слабость, головная боль, пропал аппетит. На 3-й день болезни усилилась головная боль, беспокоила бессонница, температура тела повысилась до 38,8 °С. Принимала аспирин, анальгин, улучшения самочувствия не наступало. На 5-й день болезни появился сухой кашель, был вызван на дом врач, который отметил на сгибательных поверхностях рук и боковых поверхностях грудной клетки элементы сыпи в виде «красных точек».

*Эпид. анамнез.* Живет в городе, в отдельной квартире. Не работает. Контакт с инфекционными больными отрицает, гигиенические навыки соблюдает, санитарные условия быта хорошие. За 2 недели до поступления в стационар находилась в сельской местности, часто употребляла в пищу некипяченое молоко, молочные и мясные продукты домашнего приготовления. Ухудшение самочувствия наступило через 10 дней после возвращения домой.

*Из анамнеза жизни.* Из перенесенных заболеваний отмечает грипп, пневмонию, в 27-летнем возрасте перенесла «сыпной тиф», из сопутствующих заболеваний – хронический гастрит.

*При осмотре.* Гиперемия кожи лица и шеи, инъекция сосудов склер, гиперемия конъюнктив, обильная розеолезно-петехиальная сыпь на сгибательных поверхностях обеих рук, боковых поверхностях туловища и верхней половине груди, температура тела при поступлении 38,3 °С. Отмечено наличие кровоизлияний на конъюнктивах (симптом Киари-Авцына), точечные петехии на слизистой оболочки мягкого неба и языке (симптом Розенберга), положительный симптом «щипка». Дыхание через нос свободное. ЧДД 16 в мин., перкуторно легочный звук не изменен. При аускультации дыхание жесткое, хрипы не выслушиваются. АД 100/60 мм рт. ст., пульс ритмичный, удовлетворительного наполнения – 108 уд. в мин. Тоны сердца глухие, шумы не выслушиваются. Перкуторно – умеренное расширение границ сердца. Язык сухой, обложен коричневым налетом, пальпация живота безболезненная, печень увеличена на 3 см из-под реберного края. Селезенка увеличена. Выделение суточной мочи снижено. Симптом Пастернацкого отрицательный.

**Задание:**

1. Ваш диагноз?
2. Какие исследования необходимо провести для подтверждения диагноза?
3. С какими заболеваниями необходимо проводить дифференциальную диагностику?
4. Назовите наиболее частые осложнения заболевания.