

МИНОБРНАУКИ РОССИИ

Федеральное государственное бюджетное
образовательное учреждение высшего образования
«Тульский государственный университет»

Медицинский институт
Кафедра «Хирургические болезни»

Утверждено на заседании кафедры
«Хирургические болезни»
«_25» января 2022г., протокол № 6__

Заведующий кафедрой

_____ В.А. Марийко

МЕТОДИЧЕСКИЕ УКАЗАНИЯ
по проведению практических (семинарских) занятий
«Оториноларингология»

основной профессиональной образовательной программы
высшего образования – программы специалитета

по специальности
31.05.01 Лечебное дело

с направленностью (профилем)
Лечебное дело

Форма обучения: *очная*

Идентификационный номер образовательной программы: 310501-01-22

Тула 2022 год

Разработчик(и) методических указаний

Разработчик(и) методических указаний

Вандышева Л.В., к.м.н., доцент кафедры ХБ



(подпись)

СОДЕРЖАНИЕ

Занятие № 1	4
Занятие № 2	12
Занятие № 3	20
Занятие № 4	36
Занятие № 5	46
Занятие № 6	55
Занятие № 7	62
Занятие № 8	69
Занятие № 9	126
Занятие № 10	154
Занятие № 11	165
Занятие № 12	187
Занятие № 13	195
Занятие № 14	201
Занятие № 15	205
Занятие № 16	210
Схема истории болезни по оториноларингологии	217
Список литературы	224

Занятие № 1.

Слуховой анализатор.

1. Мотивация:

Слух-одно из биологических дистантных ощущений, называемое также акустическим восприятием. Обеспечивается слуховой сенсорной системой. Человек воспринимает звук с помощью органов слуха; это специальная функция слухового аппарата организма, возбуждаемая звуковыми колебаниями окружающей среды, например воздуха или воды. Задачей органа слуха является, в частности, звукопроводение и звуковосприятие.

Слуховой аппарат человека играет важную роль, как способ познания мира.

2. Цель занятия:

Целью занятия является – Углубить знания по клинической анатомии и физиологии наружного, среднего уха, и внутреннего уха (в том числе спирального органа), возрастных особенностях, их значении в развитии заболеваний уха и отогенных осложнений, а также топографии лицевого нерва и связи патологии лицевого нерва с заболеваниями уха. Сформировать понятия «звукопроводение» и «звуковосприятие». Освоить методы исследования наружного и среднего уха, улитки.

3. План проведения занятия.

1. Освещение цели занятия.
2. Контроль подготовки студентов (включая тестовый контроль).
3. Курация больных.
4. Знакомство с методами исследования органа слуха: осмотр, проведение камертональных проб; проведение и интерпретация аудиограммы, импедансметрии; рентгенологическое, МРТ, КТ исследование уха и височной кости.
5. Осмотр совместно с преподавателем больных, страдающих различными заболеваниями уха.

4. Содержание занятия

Студенты получают навыки осмотра больного с заболеванием уха.

Обследование височной области состоит из осмотра, проведения камертональных проб; проведения и интерпретации аудиограммы, импедансметрии; рентгенологического, МРТ, КТ исследования уха и височной кости

Приступая к обследованию оторинологического больного, необходимо иметь в лоточке набор стерильных инструментов:

- 1) шпатель (для отведения языка при обследовании корня его и глотки.);
- 2) носовое зеркало Килиана;
- 3) ушные воронки различного диаметра;
- 4) ушной зонд с нарезкой и пуговчатый;
- 5) ушной пинцет;

+воронка Зигле; баллон Политцера; набор камертонов;

А также:налобный рефлектор Симановского для осмотра больных;источник света (настольная лампа);аудиометр;прибор для проведения тимпанометрии.

После окончания опроса и осмотра височной области можно приступить к пальпации уха и заушной области, а затем другим диагностическим приемам.

1. Отоскопия

2. Продувание ушей(проба Вальсавы и при помощи баллона Политцера)

Исследование слухового анализатора

1 Исследование слуха речью и камертонами

2 Чтение аудиограмм,тимпанограмм.

Ушная раковина человека - как орган рудиментарный - не играет почти никакой роли в функции слуха.

Наружный слуховой проход является проводником звуковых колебаний, передаваемых через воздух (воздушная проводимость звука). Величина просвета, форма и длина слухового прохода для остроты слуха особенного значения не имеют, и только полная закупорка его (напр., серой) может отражаться на слуховой функции. Даже при герметической закупорке слухового прохода слух все-таки сохраняется, правда, пониженным, и это сохранение слуха объясняется проникновением звуковых вибраций через кости черепа и другие ткани непосредственно в улитку (костная или, вернее, тканевая проводимость звука). Наружный слуховой проход может служить проводником и в том случае, если источник звука (напр., камертон) поставлен на голову.

Воздушный путь доставки звуковых волн во внутреннее ухо является основным. Однако существует и другой путь проведения звуков к кортиеvu органу - костно-тканевой, когда звуковые колебания попадают на кости черепа, распространяются в них и доходят до улитки.

Колебание костей черепа можно вызвать прикосновением к нему звучащего камертона или костного телефона аудиометра. Костный путь передачи приобретает особое значение при нарушении передачи звуков через воздух.

Тогда часть звука пойдет непосредственно через кости черепа в улитку, часть же через стенки костного слухового прохода - в просвет его, а оттуда через барабанную перепонку и косточки - во внутреннее ухо (**краниотимпанальная проводимость**).

Барабанная перепонка представляет собой небольшой величины, конической формы, сильно напряженную мембрану. О величине ее напряженности можно судить по тому, что она свободно выдерживает разряжение атмосферы в слуховом проходе до 180-200 мм ртутного столба (Хилов). При постепенном же повышении воздушного давления барабанная перепонка может выдерживать до

двух атмосфер. Несмотря на такое напряжение, барабанная перепонка может производить пассивные движения при действии тех или иных физических факторов. Например, она совершает пульсаторные и дыхательные движения, причем при дыхании экскурсия барабанной перепонки может достигать до $1/3 - 1/2$ мм.

Слуховые косточки. Движения цепи слуховых косточек совершаются вокруг осевой связки, проецируемой приблизительно на уровне передней и задней складок барабанной перепонки. Если звуковая волна вдавит барабанную перепонку внутрь, то рукоятка молоточка, длинный отросток наковальни и стремячко отойдут также внутрь, а головки молоточка и наковальни - наружу. Цепь слуховых косточек играет особенно важную роль при проведении низких звуков. Мышцы среднего уха. *Musculus tensor tympani* при своем сокращении оттягивает барабанную перепонку и цепь слуховых косточек внутрь. Более тонкую функцию выполняет *m. stapedius*. Эта мышца рефлекторно сокращается даже при менее сильных звуках и, сдерживая движение стремени, тем самым уменьшает амплитуду колебаний в овальном окне и лабиринте. Из сказанного становится понятным, что при одновременном сокращении оба мускула действуют, как неравномерные антагонисты. Считают, что *m. stapedius* выступает регулятором чрезмерного смещения слуховых косточек от сокращения *m. tensor tympani* и именно в наиболее опасном месте - в овальном окне. В отношении слуховой функции сокращение *m. tensor tympani* вызывает обострение слуховой чувствительности, сокращение же *m. stapedii* - ослабление слуха; поэтому при параличе лицевого нерва, не (ушного происхождения, сопровождающемся параличом *m. stapedii*, может наблюдаться обострение слуха - *оухоскопа* (Перекалин).

Евстахиева труба. Для свободного вибрирования барабанной перепонки и лучшей подвижности слуховых косточек необходимо, чтобы в полости среднего уха было всегда нормальное атмосферное давление. Это достигается посредством периодического раскрытия просвета Евстахиевой трубы сокращением *m. m. spheno-staphylinus* и *salpingo-staphylinus*. В случае выключения этой функции Евстахиевой трубы, напр., при закрытии ее вследствие воспалительного процесса, воздух барабанной полости постепенно всасывается, и давление становится ниже атмосферного; тогда нормальное атмосферное давление в наружном слуховом проходе вдавливают барабанную перепонку внутрь и, следовательно, ограничивает звукопроводящую функцию цепи слуховых косточек, в результате чего наступает постепенное понижение слуха. Периодическое раскрытие Евстахиевой трубы происходит, по видимому, автоматически и, именно постоянное накапливание слюны в полости рта заставляет делать глотательные движения, а так как при этих движениях участвуют мышцы мягкого неба и, следовательно, мышцы трубы, то последняя при каждом глотании и раскрывается. Евстахиевой трубе свойственна и барьерная функция - удаление микробов, осуществляемое движением ресничек мерцательного эпителия в сторону носоглотки; в случае скопления жидкости в среднем ухе Евстахиева труба может служить дренажем для отвода транссудата и экссудата из среднего уха.

Проведение звука в лабиринте. Предполагают, что вибрация стремени, вызванная звуковым раздражителем, передается на пери-лимфу лабиринта; отсюда эта вибрация распространяется по scala vestibuli через геликотрему в scala tympani и доходит вплоть до мембраны круглого окна, которая тоже начинает колебаться. Проходя по scala tympani, вибрация перилимфы вызывает колебания основной мембраны улитки, вследствие чего покоящийся на ней Кортиев орган приходит в состояние раздражения. Звуковая вибрация барабанной перепонки передается не только косточкам, но и воздуху барабанной полости; тогда вполне вероятна передача этой вибрации мембране круглого окна, а через нее перилимфе.

Лицевой нерв состоит из двух частей. Наиболее крупная ветвь образована двигательными волокнами, берущими начало от ядра, расположенного в верхнем отделе ромбовидной ямки. Далее она выходит в мостомозжечковом углу и вступает во внутренний слуховой проход, откуда переходит в лицевой канал височной кости. Затем она выходит из височной кости через шилососцевидное отверстие и входит в околоушную железу, образуя в ней сплетение. От этого сплетения ветви лицевого нерва веерообразно расходятся к мышцам лица и шеи. Каждая из которых отвечает за движения век, мышц лица, губ (круговой мышцы рта – вытягивание губ, закрывание рта; круговой мышцы глаза – зажмуривание глаз; щечной мышцы – напряжение щек; затылочной, лобной – наморщивание лба; мышцу смеха – отведение угла рта; большую скуловую мышцу – поднятие угла рта), а также иннервирует затылочную, шило-подъязычную, заднее брюшко двубрюшной мышцы, подкожную мышцу шеи и мышцу стремечка, участвующую в слухе.

Эту ветвь сопровождает более тонкий – промежуточный нерв – который содержит вегетативные, вкусовые и секреторные волокна, участвующие в восприятии вкуса от передних 2/3 языка, а также секреции слезы, слюны и потоотделения.

Ветви лицевого нерва образуют соединения, ветвями тройничного, языкоглоточного, блуждающего нервов и шейного сплетения.

1. Периферический паралич лицевого нерва (поражение в полости черепа, костном канале или в месте его выхода из канала височной кости).

Характерными признаками повреждения лицевого нерва являются:

- асимметрия лица, лицо «обвисает» на стороне повреждения
- сглаживание складок лба и рта
- опущение брови
- опущение угла рта
- невозможность двигать мышцами лица и губами на стороне повреждения
- невозможность полностью закрыть глаз
- расширение глазной щели
- выворот нижнего века, различной степени тяжести

Если нерв поврежден до отхождения от него ветви, которая иннервирует слезную железу, железы слизистой оболочки носовой полости и неба, на

пораженной стороне, дополнительно к вышеперечисленным признакам, возникает

- сухость глаза
- нарушение потоотделения
- нарушения восприятия вкуса
- сухость во рту
- нарушение слуха – резкое неприятное усиление восприятия звуков

В том случае, если же повреждение происходит дальше отхождения этой ветви, возникает слезотечение, что связано с сохранной секрецией слезных желез при неполном или неправильном положении нижнего века и слезной точки.

Центральный паралич мимической мускулатуры – поражение корково-ядерного пути на противоположной параличу стороне, при этом страдает нижняя половина мышц лица, функция мышц глаза и надбровья сохраняется, что и определяет дифференциальную диагностику с периферическим поражением лицевого нерва.

Строение спирального органа.

На поперечном срезе улитковый канал имеет форму треугольника, вершиной обращенного к центральному костному стержню улитки. Улитковый канал, имеющий длину около 3,5 см, по спирали делает 2,5 завитка, слепо заканчиваясь на верхушке улитки. Канал заполнен эндолимфой. Снаружи от улиткового канала находятся перилимфатические пространства, называемые лестницами: сверху — вестибулярная (преддверная), снизу — барабанная (тимпанальная).

Вестибулярная лестница отделяется от полости среднего уха овальным окном, в котором располагается основание стремечка. Барабанная лестница отделяется от полости среднего уха посредством мембраны круглого окна.

Стенка улиткового канала, обращенная к вестибулярной лестнице, называется вестибулярной (или рейснеровой) мембраной. Она представлена соединительнотканной тонкофибриллярной пластинкой, покрытой со стороны улиткового канала однослойным плоским глиальным эпителием, а со стороны вестибулярной перилимфатической лестницы — эндотелием.

Стенка улиткового канала, примыкающая к барабанной лестнице, имеет очень сложное строение, так как на ней расположен спиральный орган — рецептор звука. Основу этой стенки улиткового канала составляет базилярная мембрана. Ее поверхность, обращенная в барабанную лестницу, покрыта тонким слоем эндотелия. Базилярная мембрана — это соединительнотканная пластинка. В виде спирали она тянется вдоль всего канала улитки. Структурными элементами базилярной мембраны являются тонкие коллагеновые волокна — слуховые струны. Общее число их достигает 24 000. При колебаниях определенных участков базилярной пластинки происходит натяжение и сжатие волосков сенсорных клеток, соответствующих данному участку базилярной пластинки.

Они располагаются между спиральной костной пластинкой, отходящей от осевого стержня улитки, и спиральной связкой, расположенной на наружной

стенке улитки. Длина слуховых струн неодинакова: у основания улитки они короче (100 мкм), а на вершине улитки — в 5 раз длиннее (500 мкм). Диаметр струн — 1-2 мкм. Коллагеновые волокна (струны) окружены гомогенным основным промежуточным веществом. Базилярная мембрана со стороны улиткового канала покрыта пограничной базальной мембраной, на которой лежит эпителиальноглиальный спиральный орган.

Спиральный орган образован рецепторными волосковыми сенсорными эпителиоцитами и опорными эпителиоцитами, имеющими высокую степень структурно-функциональной специализации. Ре-цепторные клетки подразделяются на внутренние и наружные волосковые сенсорные эпителиоциты. Внутренние сенсорные эпителиоциты имеют кувшинообразную форму. Их ядра лежат в расширенной базальной части клетки.

На поверхности суженной апикальной части клетки имеются кутикула и проходящие через нее 30-60 коротких микровыростов (слуховых волосков), расположенных в 3-4 ряда. Это стереоцилии. В отличие от киноцилий они неподвижны

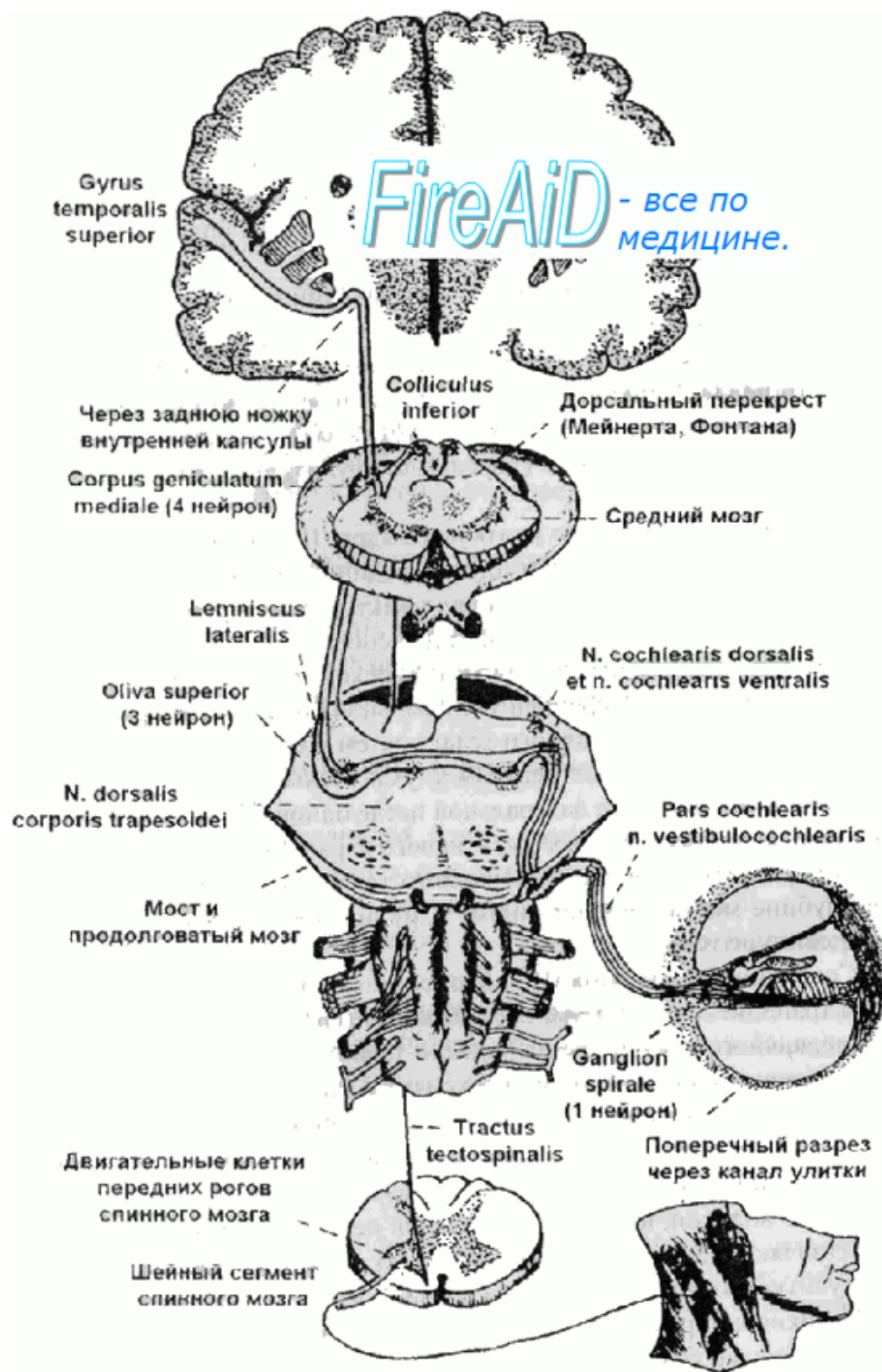


Рис. 2. Проводящие пути слухового анализатора.

Центральные отростки (аксоны) псевдоуниполярных клеток спирального узла улитки покидают внутреннее ухо через внутренний слуховой проход, собираясь

в пучок- улитковый корешок преддверно-улиткового нерва. Улитковый нерв вступает в вещество мозгового ствола в области мостомозжечкового угла, его волокна заканчиваются на клетках переднего (вентрального) и заднего (дорсального) улитковых ядер, где находятся тела II нейронов.

Аксоны клеток заднего улиткового ядра (II нейроны) выходят на поверхность ромбовидной ямки, затем идут к срединной борозде, пересекая поперек ромбовидную ямку на границе моста и продолговатого мозга. В области срединной борозды основная масса волокон мозговых полосок погружается в вещество мозга и переходит на противоположную сторону, где следует между передней (вентральной) и задней (дорсальной) частями моста в составе трапецевидного тела, а затем в составе латеральной петли направляются к подкорковым центрам слуха. Меньшая часть волокон мозговой полоски присоединяется к латеральной петле одноименной стороны.

Аксоны клеток переднего улиткового ядра (II нейроны) заканчиваются на клетках переднего ядра трапецевидного тела своей стороны (меньшая часть) или в глубине моста к аналогичному ядру противоположной стороны, образуя трапецевидное тело.

Совокупность аксонов III нейронов, тела которых лежат в области заднего ядра трапецевидного тела, составляют латеральную петлю. Образовавшийся у латерального края трапецевидного тела плотный пучок латеральной петли резко меняет направление на восходящее, следуя далее вблизи латеральной поверхности ножки мозга в ее покрышке, отклоняясь при этом все более кнаружи, так что в области перешейки ромбовидного мозга волокна латеральной петли лежат поверхностно, образуя треугольник петли.

Волокна латеральной петли заканчиваются в подкорковых слуховых центрах (медиальные коленчатые тела, нижние холмики пластинки крыши среднего мозга), где располагаются IV нейроны.

В нижних холмиках пластинки крыши среднего мозга формируется вторая часть покрышечно-спинномозгового пути, волокна которого, проходя в передних корешках спинного мозга, заканчиваются посегментно на двигательных анимальных клетках его передних рогов. Аксоны клеток медиальных коленчатых тел (IV нейроны) проходят в виде компактного пучка через заднюю часть задней ножки внутренней капсулы, а затем, веерообразно рассыпаясь, формируют слуховую лучистость и достигают коркового ядра слухового анализатора, в частности, верхней височной извилины (извилины Гешле *).

Корковое ядро слухового анализатора воспринимает слуховые раздражения преимущественно с противоположной стороны. Ввиду неполного перекреста слуховых путей одностороннее поражение латеральной петли, подкоркового слухового центра или коркового ядра слухового анализа юра может не сопровождаться резким расстройством слуха, отмечается лишь снижение слуха на оба уха.

5. Практические навыки.

Студент должен:

1. Знать методы обследования больных с заболеваниями уха и лицевого нерва.
2. Знать инструментарий для проведения осмотра уха.
3. Уметь пользоваться источником света, лобным рефлектором, ушной воронкой, камертонами.
4. Интерпретировать данные, полученные при исследовании наружного и среднего уха, слухового анализатора.

6. Контрольные вопросы

1. Клиническая анатомия наружного и среднего уха.
2. Пути проникновения инфекции из среднего уха в полость черепа.
3. Анатомо-функциональная связь носа, носоглотки и среднего уха. Физиология наружного и среднего уха.
4. Клиническая анатомия кохлеарного аппарата, топографические взаимоотношения кохлеарного аппарата с полостью черепа и средним ухом.
5. Физиология кохлеарного аппарата.
6. Какие методы исследования слуха, особенности исследования слуха у детей вы знаете?
7. Методика камертонального исследования: костная и воздушная проводимость, опыты Ринне, Вебера, Швабаха.
8. Этапы звукопроводения.
9. Этапы звуковосприятия.
10. Признаки неврита лицевого нерва центрального и периферического генеза, варианты клинического проявления в зависимости от уровня поражения (по отношению к каменистому нерву).

Занятие № 2

Вестибулярный анализатор.

1. Мотивация:

Вестибулярный анализатор (статокинетический) — нейродинамическая система, осуществляющая восприятие и анализ информации о положении и движении тела в пространстве. Вестибулярный анализатор состоит из рецепторов, проводящих путей (афферентных и эфферентных), промежуточных центров и коркового отдела. Поступающие в ц. н. с. импульсы от вестибуло- и проприорецепторов обуславливают возникновение вестибуло-моторных (тонических), вестибуло-сенсорных и вестибуло-вегетативных рефлексов.

Задачей вестибулярного анализатора является: определять ориентацию и осуществлять установку тела человека.

Слуховой аппарат человека играет важную роль, как способ познания мира.

2. Цель занятия:

Целью занятия является – углубить знания студентов по анатомии и физиологии вестибулярного анализатора, обращая особое внимание на его связь с ЦНС. Освоить пробы и реакции вестибулярного анализатора, методики

исследования,наиболеераспространенные патологические изменения вестибулярного анализатора.

3. План проведения занятия.

1. Освещение цели занятия.
2. Контроль подготовки студентов (включая тестовый контроль).
3. Курация больных.
4. Знакомство с методами исследования вестибулярного анализатора: осмотр, проведение камертональных проб; проведение и интерпретация аудиограммы, импедансметрии; рентгенологическое,МРТ,КТ исследование внутреннего уха и височной кости,проведение вращательной пробы,калорической пробы.
5. Осмотр совместно с преподавателем больных, страдающих различными заболеваниями вестибулярного аппарата.

4. Содержание занятия

Студенты получают навыки осмотра больного с патологией вестибулярного аппарата.

Обследование вестибулярного аппарата состоит из осмотра, проведения камертональных проб; проведения и интерпретации аудиограммы,импедансметрии; рентгенологического,МРТ,КТ исследования уха и височной кости,проведение вращательной пробы,калорической пробы.

Приступая к обследованию больного, необходимо иметь в лоточке набор стерильных инструментов:

- 1) шпатель (для отведения языка при обследовании корня его и глотки,);
- 2) носовое зеркало Килиана;
- 3) ушные воронки различного диаметра;
- 4) ушной зонд с нарезкой и пуговчатый;
- 5) ушной пинцет;
- 6) воронка Зигле;
- 7) баллон Политцера;
- 8) набор камертонов;

А также: налобный рефлектор Симановского для осмотра больных; источник света (настольная лампа); аудиометр; прибор для проведения тимпанометрии.

После окончания опроса и осмотра височной области можно приступить к пальпации уха и заушной области, а затем другим диагностическим приемам.

1. Отоскопия
2. Продувание ушей (проба Вальсавы и при помощи баллона Политцера)

Исследование слухового анализатора

1. Исследование слуха речью и камертонами
2. Чтение аудиограмм, тимпанограмм.
3. Проведение вращательной пробы, калорической пробы,выполнения фланговой походки и т.д.

Вестибулярная функция включает деятельность полукружных каналов и мешочков преддверия. Адекватными раздражителями вестибулярных рецепторов являются ускорения разных видов. Угловые ускорения приводят к

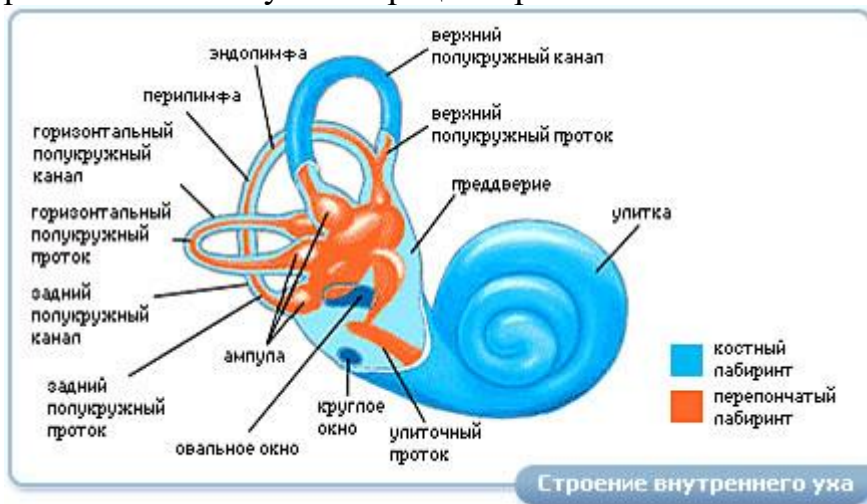
генерации возбуждения в ампулярных рецепторах, все виды прямолинейных ускорений (центробежное, центростремительное и гравитационное) — к раздражению в сенсорных пятнах преддверия. Кроме того, в sacculus, как теперь установлено, происходит рецепция вибрационных стимулов. Рецепция ускорений в ампулярных и преддверных рецепторах осуществляется волосковыми сенсорными

Клетками (филогенетические дериваты механорецепторов), которые возбуждаются благодаря свойству инерции эндолимфы (в полукружных каналах) и отолитовым мембранам (в преддверии). Инерционная система под воздействием ускорений способна сдвигать или отклонять волоски клеток сенсорного эпителия в ту либо другую сторону, тем самым вызывая нервные импульсы.

Вестибулярный анализатор (ВА) является одной из сенсорных систем, воспринимающей информацию о перемещении тела в гравитационном поле. ВА непосредственно участвует в формировании целостного представления о пространственном положении тела.

Вестибулярная сенсорная система играет большую роль в пространственной ориентировке человека. Она анализирует и передает информацию об ускорениях или замедлениях прямолинейного и вращательного движения, а также при изменении положения головы в пространстве.

Периферическим отделом вестибулярного анализатора является вестибулярный аппарат, который находится в лабиринте пирамиды височной кости, состоящий из преддверия и трех полукружных каналов, расположенных в трех взаимно перпендикулярных плоскостях. В лабиринте находится также улитка, в которой расположены слуховые рецепторы.



Поддержание пространственного равновесия осуществляется рефлекторным путем при непрерывном взаимодействии ВА с другими анализаторными системами, контролирующими тонус опорно-двигательного аппарата.

Выделяют две части ВА: полукружные каналы и отолиты.

Вестибулярный аппарат включает в себя два мешочка, один из которых расположен ближе к улитке, а второй — к полукружным каналам. В мешочках

преддверия находится отолитовый аппарат-скопление рецепторных клеток (вторичночувствующих механорецепторов). Выступающая в полость мешочка часть рецепторной клетки оканчивается одним длинным подвижным волоском и 60-80 склеенными неподвижными волосками. Эти волоски пронизывают желеобразную мембрану, содержащую кристаллики карбоната кальция — отолиты. Возбуждение волосковых клеток преддверия происходит вследствие скольжения отолитовой мембраны по волоскам, т.е. их сгибания.

В ампулах полукружных каналов рецепторные волосковые клетки сконцентрированы в виде крист. Они также снабжены волосками. При движении эндолимфы (во время угловых ускорений), когда волоски сгибаются в одну сторону — волосковые клетки возбуждаются, а при противоположно направленном движении — тормозятся. В волосковых клетках преддверия и ампулы при их сгибании генерируется рецепторный потенциал, который через синапсы передает сигналы о раздражении волосковых клеток окончаний волокон вестибулярного нерва.

Волокна вестибулярного нерва (отростки биполярных нейронов) направляются в продолговатый мозг и заканчиваются на нейронах бульбарного вестибулярного комплекса. Отсюда сигналы направляются во многие отделы ЦНС: спинной мозг, мозжечок, глазодвигательные ядра, ретикулярную формацию, кору большого мозга и вегетативные ганглии. Нейроны вестибулярных ядер обладают способностью реагировать на изменение положения конечностей, повороты тела, сигналы от внутренних органов, т. е. осуществлять синтез информации, поступающей из разных источников, при этом они обеспечивают контроль и управление различными двигательными реакциями, важнейшими из этих реакций являются вестибулоспинальные, вестибуловегетативные и вестибулоглазодвигательные.

Вестибулоспинальные влияния обеспечивают изменения импульсации нейронов спинного мозга. Таким образом осуществляются динамическое перераспределение тонуса скелетной мускулатуры и рефлекторные реакции, необходимые для сохранения равновесия.

В вестибуловегетативные реакции вовлекаются сердечно-сосудистая система, желудочно-кишечный тракт и другие органы. При сильных и длительных нагрузках на вестибулярный аппарат возникает патологический симптомокомплекс, названный болезнью движения (например, морская болезнь), которая проявляется изменением сердечного ритма (учащение, а затем замедление), сужением, а затем расширением-сосудов, усилением движения желудка, головокружением, тошнотой и рвотой. Повышенная склонность к болезни движения может быть уменьшена специальной тренировкой и лекарственными средствами.

Вестибулоглазодвигательные реакции (глазной нистагм), состоят в медленном ритмическом движении глаз в противоположную вращению сторону, а затем быстрое возвращение в исходное состояние. Само возникновение и характеристика вращательного глазного нистагма являются важными показателями состояния вестибулярной системы и широко используется в авиационной, морской и космической медицине.

Вестибулярные реакции

I Вестибулярные реакции (синоним лабиринтные реакции)

реакции организма на адекватные (инерционно-гравитационные силы) и неадекватные (температура, электрический ток) раздражения вестибулярного анализатора. Рецепторный отдел вестибулярного анализатора расположен в перепончатом лабиринте (см. Внутреннее ухо). Проводниковый отдел образуют нейроны вестибулярных ганглиев, аксоны которых составляют вестибулярную (преддверную) часть преддверно-улиткового нерва. Промежуточные центры локализованы в преддверных ядрах, ядрах ретикулярной формации (промежуточное ядро среднего мозга и ядро заднего продольного пучка). Кортикальный отдел вестибулярного анализатора включает поле 21 по Бродману (К. Brodmann), верхнюю теменную долю коры верхней височной извилины и постцентральный извилин. Разветвленные связи вестибулярного анализатора с другими анализаторами, а также с высшими центрами вегетативной нервной системы обуславливают разнообразие В. р. — соматических, сенсорных и вегетативных.

К соматическим В. р. относят рефлексы поперечнополосатой мускулатуры, которые опосредуются на различных уровнях ц.н.с и обеспечивают регуляцию тонуса и сокращений мышц: 1. Спонтанный нистагм. 2. Нарушение равновесия тела в положении стоя и при ходьбе-статокINETическая устойчивость, т.е. нормальная координация движений, статическое равновесие при пассивных перемещениях и адекватное положение тела при активных перемещениях в пространстве.

Сенсорные В. р. реализуются на уровне коры головного мозга и обеспечивают восприятие положения тела в пространстве. Ощущение головокружения (движение собственного тела в пространстве). Пациент может указать, в какую сторону происходит вращение.

Вегетативные В. р. направлены на поддержание внутренней среды организма (например, оптимального уровня артериального давления и обменных процессов в мышечной системе); опосредуются вегетативной нервной системой. Чрезмерные раздражения вестибулярного анализатора и функционально связанных с ним структур ц.н.с. (например, при сильных ускорениях, резких изменениях скорости или направлений движения и т.д.) сопровождаются субъективными (например, ощущение дискомфорта, головная

боль, головокружение, тошнота, позывы на рвоту) и объективными (сдвиги в показателях деятельности сердечно-сосудистой и дыхательной систем, нарушения координации движений и др. признаками. Совокупность таких признаков характеризуется как состояние укачивания. Нарушения В. р. могут быть вызваны и различными патологическими состояниями организма в целом, патологическими процессами в области внутреннего уха.

Вестибулярный нистагм обусловлен раздражением или деструкцией структур вестибулярного анализатора. Это произвольное, ритмичное, содружественное подергивание глазных яблок, в котором различают 2 компонента: быстрый и медленный.

Направление нистагма определяют по быстрому компоненту. В соответствии с законом Эвальда (немецкий физиолог J. Ewald, 1855—1921) в случае обусловленности нистагма раздражением рецепторного аппарата вестибулярной системы его медленная фаза направлена в сторону того полукружного канала лабиринта, в котором ток лимфы перемещается к ампуле. Вестибулярный нистагм — обязательный компонент вестибулярно-окулярного рефлекса. Он толчкообразный, при этом первичной реакцией в ответ на раздражение является медленная фаза нистагма, за ней следует корригирующая быстрая фаза, направленная в противоположную сторону.

Вестибулярный нистагм может быть периферическим и центральным, а также спонтанным и экспериментальным. Это произвольное, ритмичное, содружественное подергивание глазных яблок, в котором различают 2 компонента: быстрый и медленный. Направление нистагма определяют по быстрому компоненту.

Периферический нистагм возникает при поражении периферических структур вестибулярной системы. Периферический нистагм по направленности может быть только горизонтальным или горизонтально-ротаторным. Возникает он при патологии лабиринта или преддверной части VIII черепного нерва. Может быть проявлением лабиринтита, болезни Меньера, перилимфатической фистулы, травмы лабиринта (обычно в связи с переломом височной кости), лабиринтной апоплексии, токсического поражения лабиринта (при приеме стрептомицина и пр.), невриноме VIII черепного нерва, давления прилежащих сосудов на проксимальную часть корешка VIII черепного нерва. При раздражении рецепторов лабиринта нистагм (его быстрая фаза) направлен в противоположную сторону, при деструкции лабиринта — в сторону очага поражения. При периферическом нистагме обычен латентный период длительностью в 3-10 с, продолжительность его приблизительно 10 с, при этом выражено затухание, возможны тошнота, реже — рвота.

Законы Эвальда:

1. В горизонтальном полукружном канале движение эндолимфы от гладкого конца к ампуле вызывает нистагм в сторону раздражаемого уха.
2. Для горизонтального полукружного канала движение эндолимфы к ампуле (ампулопетальный ток) является более сильным раздражителем, чем движение эндолимфы от ампулы (ампулофугальный ток).
3. Для вертикальных каналов эти законы обратные.

Законы Воячека:

1. Нистагм всегда происходит в плоскости вращения;
2. Нистагм всегда противоположен сдвигу эндолимфы.

Оба лабиринта образуют функциональную пару, поэтому важно их **ФУНКЦИОНАЛЬНОЕ ВЗАИМОДЕЙСТВИЕ**.

Асимметрия функционирования лабиринтов, вызванная различными причинами (заболевание), приводит к появлению целого комплекса симптомов, указывающих на вестибулярную дисфункцию. В условиях асинхронной функции лабиринтов, вызванной раздражением или угнетением одного из них, изменяется тонус поперечно-полосатой мускулатуры. При раздражении левого лабиринта (нистагм направлен влево) отмечается гипертонус мышц, обеспечивающих движение туловища, рук и ног вправо. Подобное состояние правого лабиринта вызовет отклонение туловища влево (в сторону медленного компонента нистагма). Направление нистагма в здоровую сторону при угнетении лабиринта.

Исследование равновесия. 1. Поза Ромберга. Отклонение или падение направлено в сторону медленного компонента нистагма и будет зависеть от положения головы. Падение, вызванное поражением мозжечка, направлено в больную сторону, и изменение положения головы не влияет на направление падения.

2. Калорическая проба. При холодном воздействии (20 град.) 100 мл воды за 10 сек. нистагм направлен в противоположную испытываемому уху сторону, при тепловой калоризации (43 град.) – в сторону раздражаемого уха. (голова отклонена назад на 60 град.).

3. Кресло Барани-голова пациента наклонена вперед и вниз на 30 град. 10 оборотов за 20 сек. При вращении по часовой стрелке после остановки – ток эндолимфы – вправо, медленный компонент куда? А быстрый – куда?

В норме длительность нистагма при исследовании горизонтальных полукружных каналов равна 25-35 сек., нистагм горизонтальный, мелко- или среднеразмашистый, живой, быстро затухающий.

5. Практические навыки.

Студент должен:

1. Знать методы обследования вестибулярного аппарата в норме и при патологии и их связь с законами Эвальда и Воячека.
2. Знать инструментарий для проведения осмотра уха и проведения проб.
3. Уметь пользоваться источником света, лобным рефлектором, ушной воронкой, камертонами.
4. Интерпретировать данные, полученные при исследовании внутреннего уха, а именно вестибулярного анализатора.

6. Контрольные вопросы

1. Клиническая анатомия вестибулярного анализатора.
2. Физиология вестибулярного анализатора (законы Эвальда и Воячека).
3. Проба Ромберга
4. Пальце-пальцевая, пальце-носовая, указательные пробы, проба на диадохокinesis
5. Пробы на динамическое равновесие (оходка по прямой и фланговая походка)
6. Прессорная проба
7. Калорическая проба
8. Вращательная проба
9. Отолитовая реакция (двойной опыт с вращением)
10. Нистагм. Виды нистагма.

Занятие № 3

Острое гнойное воспаление среднего уха. Мастоидит. Антротомия.

1. Мотивация

Острый гнойный средний отит (*otitis media purulenta acuta*) - представляет собой острое гнойное воспаление слизистой оболочки барабанной полости, при котором в той или иной мере в катаральное воспаление вовлекаются все отделы среднего уха. Это довольно широко распространенное заболевание среднего уха, которое может протекать то в легком виде, то, бурно развиваясь, вызывать тяжелую общую воспалительную реакцию организма. Однако в том и другом случае оно нередко оставляет после себя спаечный процесс, сопровождающийся трудно излечимой тугоухостью, или переходит в хроническую, часто прогрессирующую форму, также ведущую к тугоухости и нередко к тяжелым осложнениям. Острый гнойный средний отит особенно часто встречается у детей до 3-летнего возраста. Отличительной особенностью этого заболевания в настоящее

время является менее острое начало и вялое течение, а в детском возрасте - склонность к рецидивированию.

2. Цель занятия

1. Научиться особенностям клинического обследования больных с острым средним отитом. Особенности течения у детей и лиц пожилого и старческого возраста. Знать причины, патогенез, клинические симптомы, стадии течения острого отита, патоморфологические изменения, отоскопические проявления в зависимости от стадии процесса, исходы и осложнения. Острый отит при инфекционных заболеваниях – гриппе, скарлатине, кори, туберкулезе

2. Усвоить основные клинические проявления острого мастоидита, клинические формы острого мастоидита, симптомы, отоскопическая картина. Отоанtrit, показания к антропункции и антродренажу.

3. Уметь проводить дифференциальную диагностику острого гнойного среднего отита и мастоидита.

4. Знать основные лечебные мероприятия при отоантрите и мастоидите. Консервативное и хирургическое лечение мастоидита. Показания к операции и техника антротомии.

5. Научиться проводить профилактические мероприятия (санация придаточных пазух носа, прививки и т.д.)

3. План проведения занятия:

1. Контроль исходного уровня знаний.

2. Коррекция ошибок.

Преподаватель проводит анализ и коррекцию ошибок, допущенных при выполнении тестового контроля и устного опроса.

3. Преподаватель демонстрирует студентам больных с хроническим гнойным средним отитом.

4. Во время самостоятельной работы студентов преподаватель проводит систематический контроль, консультирует их по возникающим вопросам, а затем проводит совместное обсуждение обследованных больных.

4. Содержание занятия

Студенты получают навыки осмотра больного с заболеванием уха.

Обследование височной области состоит из осмотра, проведения камертональных проб; проведения и интерпретации аудиограммы, импедансметрии; рентгенологического, МРТ, КТ исследования уха и височной кости

Приступая к обследованию оторинологического больного, необходимо иметь в лоточке набор стерильных инструментов:

- 1) шпатель (для отведения языка при обследовании корня его и глотки,);
 - 2) носовое зеркало Килиана;
 - 3) ушные воронки различного диаметра;
 - 4) ушной зонд с нарезкой и пуговчатый;
 - 5) ушной пинцет;
- +воронка Зигле; баллон Политцера; набор камертонов;

А также: налобный рефлектор Симановского для осмотра больных; источник света (настольная лампа); аудиометр; прибор для проведения тимпанометрии.

После окончания опроса и осмотра височной области можно приступить к пальпации уха и заушной области, а затем другим диагностическим приемам.

1. Отоскопия

2. Продувание ушей (проба Вальсавы и при помощи баллона Политцера)

Исследование слухового анализатора

1 Исследование слуха речью и камертонами

2 Чтение аудиограмм, тимпанограмм.

Острое воспаление среднего уха не ограничивается барабанной полостью, а вовлекает слуховую трубу и ячейки сосцевидного отростка, т.е. все полости среднего уха. Возбудители заболевания - стрептококки, пневмококки» стафилококки и др. Понижают сопротивляемость им организма - охлаждение, инфекционные заболевания, болезни почек, авитаминозы, рахит, сахарный диабет и т.д. Чаще всего бактерии проникают в среднее ухо из полости носа через слуховую трубу при любом остром отите или при обострении хронического воспаления слизистой оболочки (острый ринит, ОРЗ, грипп и т.д.). Основными этиологическими факторами являются пневмококки, гемофильная палочка и их сочетание. Способствующими факторами являются ослабление защитных сил организма, патологические изменения в полости носа, околоносовых пазухах, носоглотке (гипертрофический ринит, искривление перегородки носа, синуситы, аденоиды и др.). Во время чихания, кашля, повышается давление в носоглотке, вследствие чего инфицированная слизь форсированно преодолевает барьер, которым и является слуховая Труба. У грудных детей к развитию отита предрасполагает анатомически короткая и широкая слуховая труба, пребывание в горизонтальном положении, частое срыгивание.

Симптомы и течение: Боли, ощущение полноты и заложенности в ухе, понижение слуха, шум в ухе. Боль только иногда незначительная, обычно же сильная и постепенно нарастающая, ощущается в глубине уха и отдает в теменно-височную или затылочную область, иногда в зубы. Боль может быть пульсирующей, ноющей, колющей, сверлящей, усиливается при повышении давления в барабанной полости (сморкание, глотание, чихание, кашель) и часто лишает человека сна, аппетита, препятствует еде и т.д. Если отит осложняет общее инфекционное заболевание, то его

возникновение сопровождается новым или еще большим повышением температуры. При осмотре выявляется в разной степени покраснение барабанной перепонки, болезненность ее при дотрагивании ватным фитильком, в некоторых случаях - при надавливании на козелок (симптом не постоянен). В крови отмечаются реактивные воспалительные изменения (лейкоцитоз, повышение СОЭ).

Различают три стадии острого среднего отита: I стадия — возникновение воспалительного процесса, образование экссудата (острый катаральный средний отит); II — прободение барабанной перепонки и гноетечение (острый гнойный средний отит); III стадия — затихание воспалительного процесса, уменьшение и прекращение гноетечения, сращение краев прободения барабанной перепонки. Общая продолжительность заболевания в среднем составляет 2—3 нед.

Симптоматика зависит от стадии воспалительного процесса. В I стадии отмечается сильная боль в ухе (стреляющая, ноющая, пульсирующая), иррадиирующая в соответствующую половину головы, зубы, усиливающаяся при глотании, кашле, чихании; температура тела 38—39 °С, наблюдается значительное понижение слуха по типу поражения звукопроводящего аппарата. При отоскопии в начале воспаления видны расширенные кровеносные сосуды по ходу рукоятки молоточка и по радиусам, затем появляется тотальная гиперемия барабанной перепонки, ее контуры сглаживаются. В конце этой стадии происходит выпячивание барабанной перепонки (в результате скопления экссудата в барабанной полости), особенно в области задневерхнего квадранта. В крови лейкоцитоз, повышенная СОЭ.

Во II стадии отмечается гноетечение в результате прободения барабанной перепонки, боль стихает (задержка гноя обуславливает возобновление болей). Общее состояние улучшается, температура тела нормализуется. При отоскопии виден гной, выпячивание барабанной перепонки становится меньше, однако еще остаются гиперемия и сглаженность контуров. Понижение слуха сохраняется. В III стадии (после прекращения гноетечения) ведущей жалобой может быть понижение слуха. При отоскопии барабанная перепонка вновь приобретает нормальный цвет и форму. Перфорационное отверстие спонтанно закрывается с образованием едва заметного рубца. Слух, как правило, восстанавливается, но иногда он может оставаться пониженным, если в барабанной полости остаются спайки.

Иногда процесс в ухе протекает слишком бурно (например, при сахарном диабете, пониженной реактивности организма) или бывает латентным, скрытым, со слабо выраженной (или отсутствующей) клинической симптоматикой (в старческом возрасте).

Из осложнений могут развиваться мастоидит, лабиринтит, парез лицевого нерва, менингит и др.

Клиническая картина острого воспаления среднего уха у новорожденных и грудных детей несколько отличается от таковой у взрослых. Острые отиты у

грудных детей часто протекают незаметно для окружающих вплоть до появления гноетечения. При выраженном отите ребенок часто просыпается ночью, беспокоен, кричит, вертит головой, трет больное ухо о подушку, тянется рукой к уху, отказывается от груди (боль в ухе усиливается при сосании и глотании вследствие повышения давления в среднем ухе). Обычно наблюдается ринофарингит. Нередко острый средний отит у детей сочетается с менингеальным симптомокомплексом. Острый средний отит у детей грудного, раннего возраста часто развивается одновременно с пневмонией и гастроэнтеритом, поэтому при этих заболеваниях необходим систематический контроль за состоянием ушей.

Диагноз устанавливают на основании данных анамнеза, клинической картины и результатов отоскопического исследования.

Лечение. В начале заболевания и в дальнейшем при нетяжелом течении лечение проводят в амбулаторных (домашних) условиях, если температура повышена, рекомендуется постельный режим. При симптомах начинающегося осложнения (см. Мастоидит), особенно внутричерепного (менингит), необходима немедленная госпитализация. В начальной стадии заболевания прежде всего следует устранить боль в ухе. Болеутоляющим и лечебным действием обладают спирт 70 %, новокаин и другие местные обезболивающие, которые закапывают в ухо. Имеются специальные капли, например отипакс с лидокаином (эффект обезболивания+лечение воспаления). В случае отсутствия этих средств можно воспользоваться обычной водкой. Для дальнейшего лечения острого катарального отита используются следующие капли: -отинум, полидекса, софрадекс ит.д. Можно воспользоваться р-рами диоксида 0,5%, 1%, р-ром сульфацила-натрия 20%.

Все средства, вводимые в слуховой проход, необходимо слегка подогреть, опустив пузырек с лекарством в стакан с горячей водой. Капли вливают в слуховой проход с помощью пипетки таким образом, чтобы они его заполнили хотя бы наполовину (5-10 капель). Затем в слуховой проход вводится турунда (ватный фитилек) вплоть до перепонки и оставляется там на сутки. При использовании спиртовых растворов следует, не вынимая тампона из слухового прохода, вливать лекарство в ухо 2-3 раза в день. Для уменьшения испарения нужно закрыть слуховой проход дополнительной сухой ватой. Одновременно с этим местно применяют тепло в виде согревающих полуспиртовых (водочных) компрессов, грелки, лампы синего света или физиопроцедуры (соллюкс, УВЧ). Однако, нужно помнить, что тепловые процедуры при повышенной температуре могут привести к резкому ее подъему. Параллельно назначаются: найз, нурофен, парацетамол, аналгин, аспирин для купирования боли. Одним из самых главных факторов в лечении отита и предотвращения осложнений является скорейшее восстановление проходимости слуховой трубы. С этой целью назначают сосудосуживающие средства в нос (нафтизин, галазолин, санорин, адреналин, эфедрин). Закапывать их нужно 3-4 раза в день в положении лежа на боку на стороне закапываемой половины носа по 5-6 капель. После сосудосуживающих закапывают бактерицидные капли, например, протаргол 2 % или колларгол 2 %, полидекса с

фенилэфрином, изофра, сульфацил натрия 20%. Не следует пытаться самостоятельно промывать полость носа, особенно детям - это может привести к ухудшению и неблагоприятному течению отита. Антибиотики и сульфаниламиды часто приостанавливают процесс и быстро ликвидируют его.

При атипичном течении процесса показана госпитализация. Рекомендуются полный покой, постельный режим. По показаниям в течение 7—10 дней назначают антибиотики — внутрь амоксициллин, амоксициллин/клавулановая кислота, цефуроксим аксетил. При аллергии к β -лактамам применяют макролиды (азитромицин, кларитромицин). Следует избегать ототоксических антибиотиков (гентамицин). При высокой температуре показаны жаропонижающие средства (амидопирин, ацетилсалициловая кислота и др.). Местно применяют согревающий компресс, грелки, физиотерапию (соллюкс, УВЧ, внутриушная лазерная терапия). Этиловый спирт (40%) в виде теплых капель в ухо на 20—30 мин оказывает дезинфицирующее и болеутоляющее действие. Назначают сосудосуживающие капли в нос. Применяют местно анестетики (лидокаин). При сильной боли в ухе и при выпячивании барабанной перепонки, а также появлении признаков раздражения мозговых оболочек (усиление головной боли, тошнота, рвота, повышение температуры тела) производят парацентез барабанной перепонки.

К методам хирургического лечения относятся: манипуляция парацентез - она же мириготомия, она же прокол барабанной перепонки.

Каковы же показания к парацентезу?

- выраженная боль в ухе при остром среднем отите, парацентез - как средство быстрого обезболивания;
- острый средний отит у новорожденного;
- острый средний отит у ребенка или взрослого с иммунодефицитом;
- острый средний отит, не устранившийся после 2-х курсов антибиотикотерапии;
- острый средний отит, осложненный мастоидитом, менингитом или любым другим внутричерепным осложнением;
- подозрение на наличие ликвора за барабанной перепонкой (при травмах), для анализа содержимого барабанной полости;
- введение лекарственных препаратов в барабанную полость (например, глюкокортикостероидов при острой сенсоневральной тугоухости);
- как диагностическая манипуляция для определения эффективности будущего шунтирование барабанной полости.

Техника парацентеза

Инструмент для парацентеза Помощник должен хорошо фиксировать ребенка, а его голову плотно прижимать к своей груди. Ушная воронка выбирается максимальная по ширине слухового прохода. Наружный

слуховой проход очищается механическим способом, путем протирания спиртовым раствором.

У грудных детей парацентез проводится без анестезии, так как применяемые лекарственные веществ могут повредить кожу наружного слухового проход и барабанной перепонки. Для проведения парацентеза применяются парацентезные иглы различной формы, отличающиеся друг от друга в основном углом между осью и режущей частью. Практика показала, что удобнее штыкообразные парацентезные иглы, но встречаются и другие модификации. Нужно не забывать, что у детей раннего возраста наружный слуховой проход имеет щелевидную форму и верхняя стенка его непосредственно переходимую. в барабанную перепонку. Отсюда одна из частых ошибок неопытного оториноларинголога — наложение па рацентеза на кожу наружного слухового прохода в его задневерхнем отделе.

Место парацентеза выбирается от обстоятельств. Если имеется ярко выраженное выпячивание барабанной перепонки, то разрез проводится по месту наибольшего выпячивания. В остальных случаях нужно стремиться провести парацентез в заднем нижнем квадранте барабанной перепонки. В этом месте латеральная стенка барабанной полости более всего отдалена от барабанной перепонки, а сделанный разрез зияет более туннельное время .

В последние годы все больше сторонников находит особо более широкого разреза барабанной перепонки, Который в отличие от парацентеза принято называть меринготомией. В принципе данное вмешательство не отличается от парацентеза. В то же время ввиду того, что разрез при этом захватывает большую часть задних И частично нижних отделов барабанной перепонки, значительно возрастает его информационная ценность, создаются более благоприятные условия для отток экссудата и вентиляции.

Одним из альтернативных методов миринготомии является тимпанопункция. Впервые она была произведена Ю.Б. Преображенским при лечении острого гнойного среднего отита у детей. Для этого им предложена специальная тонкая игла, через которую в барабанную полость вводилось 1,5 мл раствора пенициллина. Такое количество раствора позволяло промыть не только барабанную полость, но и слуховую трубу. В последующем эта манипуляция начала применяться и при ЭСО

Лазерная миринготомия с помощью лазера на эрбий - активированном волокне (длина волны 1,56мкм), является высоко эффективным и абсолютно безопасным методом хирургического лечения больных экссудативным средним отитом. Применение данного лазера позволяет подвести волокно непосредственно к месту предполагаемой миринготомии в любом квадранте барабанной перепонки, даже при наличии анатомически узкого, извитого наружного слухового прохода,

что позволяет сократить риск возможных осложнений практически до нуля.

Острый гнойный средний отит (*otitis media purulenta acuta*) – представляет собой острое гнойное воспаление слизистой оболочки барабанной полости, при котором в той или иной мере в катаральное воспаление вовлекаются все отделы среднего уха.

Заболевание нередко оставляет после себя спаечный процесс, сопровождающийся трудно излечимой тугоухостью, или переходит в хроническую, часто прогрессирующую форму, также ведущую к тугоухости и нередко к тяжелым осложнениям. Острый гнойный средний отит особенно часто встречается у детей до 3-летнего возраста. Отличительной особенностью этого заболевания в настоящее время является менее острое начало и вялое течение, а в детском возрасте – склонность к рецидивированию.

Основными возбудителями острого среднего отита (до 80%) у взрослых и детей являются *S. pneumoniae* и *H. influenzae*, несколько реже *M. catarrhalis*, *S. pyogenes*, *S. aureus* или ассоциации микроорганизмов. Вирусные отиты чаще наблюдаются при эпидемиях вирусных заболеваний.

Наиболее частым путем проникновения инфекции является тубогенный – через слуховую трубу.

Реже инфекция попадает в среднее ухо через поврежденную барабанную перепонку при ее травме или через рану сосцевидного отростка. В этом случае говорят о травматическом среднем отите. Сравнительно редко встречается третий путь проникновения инфекции в среднее ухо – гематогенный. Он возможен при таких инфекционных заболеваниях, как грипп, скарлатина, корь, тиф, туберкулез и др.

Патогенез. Острый средний отит начинается с воспаления слизистой оболочки слуховой трубы и барабанной полости. При этом наблюдается отек слизистой оболочки и ее лейкоцитарная (нейтрофильная и лимфоцитарная) инфильтрация. Слизистая оболочка барабанной полости очень тонкая (0,1 мм) и представляет собой мукопериост (т.е. одно целое с надкостницей), поэтому воспалительная реакция носит характер мукопериостита. В результате резкого нарушения функции слуховой трубы среднее ухо заполняется экссудатом, который вначале может быть серозным, а затем приобретает гнойный характер (жидкий, густой, тягучий). Слизистая оболочка становится значительно утолщенной (в десятки раз), на поверхности ее возникают эрозии, изъязвления. В разгар воспаления барабанная полость оказывается заполненной экссудатом, грануляциями и утолщенной слизистой оболочкой. При нарушенной дренажной функции слуховой трубы это приводит к взбуханию наружу

барабанной перепонки. В результате сильного давления гнойного экссудата и расстройства кровообращения часто наступает расплавление какого-то участка и прободение барабанной перепонки с последующей отореей.

По мере стихания воспаления количество их уменьшается и гноетечение полностью прекращается. После этого перфорация барабанной перепонки может зарубцеваться, но заложенность уха еще некоторое время сохраняется. Критерием выздоровления является нормализация отоскопической картины и полное восстановление слуха.

Различают три стадии острого гнойного среднего отита:

- доперфоративную;
- перфоративную;
- репаративную.

При отоскопии сначала видна инъекция сосудов по ходу рукоятки молоточка и радиальных сосудов перепонки, сопровождающаяся укорочением светового конуса. Затем гиперемия барабанной перепонки нарастает, становится разлитой исчезают ее опознавательные пункты, перепонка выпячивается, становится инфильтрированной иногда покрывается беловатым налетом (рис. 1а). Длительность начальной стадии острого среднего отита – от нескольких часов до 2–3 сут. Признаки этой стадии могут быть выражены различно – от явных до незаметных, однако главный признак – гиперемия барабанной перепонки (всей или ее отдельной части) – присутствует всегда.

Перфоративная стадия характеризуется прободением барабанной перепонки и появлением гноетечения (рис. 1б). При этом быстро стихает боль в ухе, улучшается самочувствие больного, снижается температура тела.

Репаративная стадия характеризуется не только прекращением гноетечения и в большинстве случаев спонтанным рубцеванием перфорации, но и восстановлением слуха.

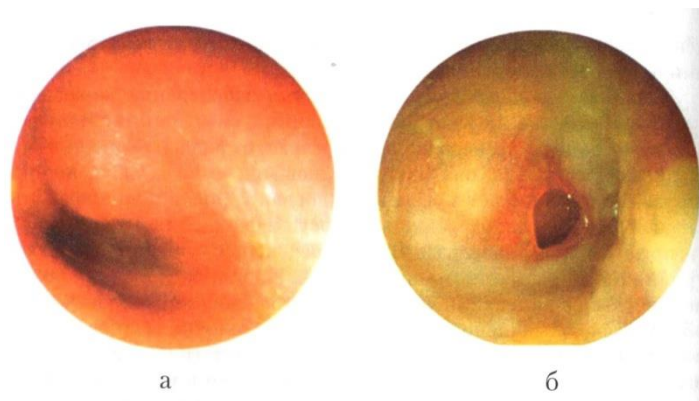


Рис. 1. Отоскопическая картина (а) при остром среднем отите (доперфоративная стадия); острый средний отит, перфоративная стадия (б)

Диагноз ставится на основании жалоб, анамнеза и особенностей отоскопической картины. Иногда средний отит приходится дифференцировать с наружным отитом.

Лечение больного острым гнойным средним отитом должно быть дифференцированным в зависимости от стадии заболевания, выраженности клинических симптомов и учитывать особенности соматического статуса пациента.

В острой стадии заболевания рекомендуется амбулаторный режим, а при выраженном повышении температуры, общем недомогании – постельный. Если есть подозрение на начинающееся осложнение – мастоидит, особенно внутричерепной, больной должен быть экстренно госпитализирован.

С целью восстановления или улучшения вентиляционной и дренажной функций слуховой трубы назначают сосудосуживающие или вяжущие капли (р-ры отривина, нафтизина, санорина или галазолина и др., 3% р-р протаргола), которые вливают по 5 капель в нос 3 раза в день, лучше в положении больного лежа на спине с поворотом головы в сторону больного уха.

В доперфоративной стадии острого среднего отита может быть выраженный болевой синдром, который обусловлен отеком барабанной перепонки и ее напряжением за счет давления воспалительного экссудата со стороны барабанной полости. Для купирования боли применяют топические осмотически активные препараты. К таким препаратам относится спиртовой 3% р-р борной кислоты или левомицетина пополам с глицерином. С целью добиться анальгезирующего эффекта при остром среднем отите используют также ушные капли отипакс; в их состав входят неопиоидный анальгетик-антипиретик феназон и лидокаин.

Местный анальгетик лидокаин входит также в состав ушных капель анауран; однако в его состав входят также антибиотики полимиксин и неомидин, что делает невозможным применение этих капель при наличии перфорации барабанной перепонки. Анауран эффективен при сочетании наружного и среднего отита до появления перфорации.

Указанные капли, предварительно подогрев до 38–40 °С, следует вливать в ухо, герметично закрывая затем наружный слуховой проход ватой с вазелином на несколько часов. Подобное введение препаратов рекомендуется повторять 2–3 раза в течение суток.

Назначение антибиотиков в доперфоративной стадии безусловно показано при выраженном болевом синдроме и повышении температуры тела. Препаратом выбора при лечении неосложненных форм отита у взрослых является амоксициллин внутрь по 0,5 г 3 раза в сут в течение 7–10 дней. При отсутствии эффекта после трех дней терапии амоксициллином следует произвести смену антибиотика на аугментин (по 0,625–1,0 г внутрь 2–3 раза в сут) или цефуроксим аксетил внутрь (по 0,25 или 0,5 г 2 раза в сут). При аллергии на β-лактамы антибиотики назначают современные макролиды.

С целью обезболивания в начальной стадии заболевания назначают внутрь парацетамол по 0,5 г 4 раза в сут или диклофенак (вольтарен) по 0,05 г 3 раза в день.

Если, несмотря на проводимое лечение, при отоскопии наблюдается выпячивание барабанной перепонки, то показан парацентез – разрез барабанной перепонки (рис. 2). Выпячивание барабанной перепонки в том или ином месте происходит от давления воспалительной жидкости, которая может быть причиной внутрилабиринтных и внутричерепных осложнений. После стихания воспаления замкнутая в барабанной полости жидкость организуется в соединительную ткань, что формирует адгезивный средний отит с выраженной тугоухостью.

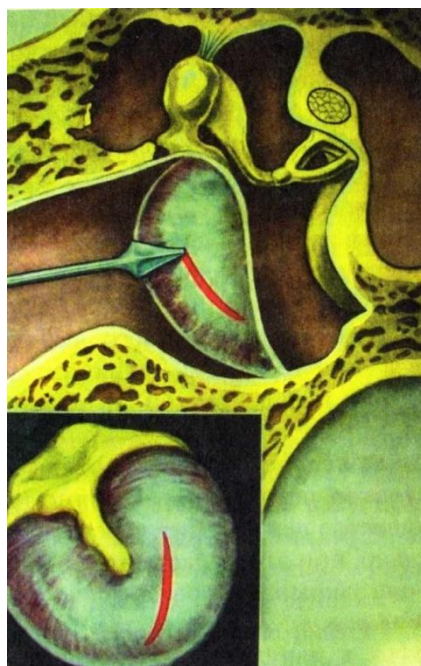


Рис. 2. Парацентез барабанной перепонки

Парацентез должен быть выполнен по экстренным показаниям, если появляются признаки раздражения внутреннего уха или мозговых оболочек (головокружение, рвота, сильная головная боль и т.д.). У детей, особенно в грудном возрасте, барабанная перепонка толще и больше сопротивляется прорыву гнойного экссудата, чем у взрослых. В то же время общие симптомы острого гнойного среднего отита (боль, повышение температуры, интоксикация) в раннем детском возрасте бывают выражены более резко. Поэтому необходимость парацентеза у детей возникает чаще.

Больной находится в полусидячем или лежащем положении, голова его укладывается на подушку и фиксируется руками помощника. Разрез выполняется обычно в задненижнем квадранте барабанной перепонки (чаще это место наибольшего выбухания) и делается снизу вверх через всю ее толщину. Лучше это делать под микроскопом. Глубина вкола парацентезной иглы 1–1,5 мм, при более глубоком введении можно поранить лабиринтную стенку. После парацентеза в наружный слуховой проход вкладывают стерильную марлевую турунду или ватку. Основное внимание уделяется обеспечению свободного оттока гноя. Поэтому турунды следует часто менять, очищая при этом слуховой проход от гноя.

Во второй, перфоративной, стадии острого гнойного среднего отита больной продолжает получать антибиотики, антигистаминные препараты, ему по-прежнему вливают сосудосуживающие капли в нос с целью восстановления функции слуховой трубы. При обильном густом гнойном отделяемом назначают муколитики (флуимуцил, АЦЦ, флуифорт, синупрет), эреспал – противовоспалительный препарат, уменьшающий гиперсекрецию и отек слизистой оболочки и стимулирующий функцию мерцательного эпителия слуховой трубы.

Местное лечение направлено на обеспечение благоприятных условий для оттока гнойного отделяемого из барабанной полости. Больной должен быть проинструктирован, чтобы он самостоятельно мог 2–3 раза в день удалять гнойный секрет из глубины наружного слухового прохода. Кусочек стерильной ваты накручивают на зонд с нарезкой или на свободный конец спички. Взрослым оттягивают ушную раковину кзади и кверху (ребенку – кзади и книзу) и зонд или спичку с ватой осторожно вводят вглубь слухового прохода до барабанной перепонки. Манипуляцию повторяют до тех пор, пока вата останется сухой. При густом гное предварительно в слуховой проход вливается теплый р-р 3% перекиси водорода, после чего ухо следует тщательно просушить.

После удаления гнойного секрета в ухо вливают прописанный врачом лекарственный раствор, подогретый до 37 °С. Это может быть 0,5–1% р-р диоксида, 20% р-р сульфацила натрия, капли «отофа», содержащие активное вещество рифамицин, нормакс, ципромед и др.

Гноетечение обычно прекращается через несколько дней и это знаменует переход заболевания в завершающую репаративную стадию. Перфорация барабанной перепонки чаще всего закрывается нежным, малозаметным рубцом. Чтобы убедиться в восстановлении слуховой функции, проводят контрольную аудиометрию.

Прогноз. Наряду с отмеченным благоприятным течением острого гнойного среднего отита, оканчивающимся выздоровлением и становлением слуха, возможны и другие исходы.

- Переход заболевания в хроническую форму (хронический гнойный средний отит), с образованием стойкой перфорации барабанной перепонки, с рецидивирующим гноетечением и прогрессирующим снижением слуха.
- Развитие одного из осложнений острого гнойного среднего отита: мастоидита (антрита у детей), петрозита, лабиринтита, пареза лицевого нерва, одного из внутричерепных осложнений (менингит, абсцесс мозга или мозжечка, тромбоз сигмовидного синуса, сепсис и др.).
- Формирование спаек и сращений в барабанной полости, между слуховыми косточками вызывает их тугоподвижность и прогрессирующую тугоухость – развивается адгезивный средний отит.

Острый средний отит у детей

Воспаление среднего уха является одним из распространенных заболеваний в детском возрасте. У новорожденных гнойный средний отит вызывают грамотрицательные палочки семейства *Enterobacteriaceae* (*E. coli*, *K. pneumoniae* и др.), а также *S. aureus*. У детей старше 1 мес, как и у взрослых, основными возбудителями среднего отита являются *S. pneumoniae* и *H. influenzae*.

Развитие острого среднего отита и своеобразие симптоматики связано с рядом анатомо-физиологических особенностей уха у детей:

- в детском возрасте относительно короткая и широкая слуховая труба, через которую в барабанную полость может проникать не только инфекция из носа и носоглотки, но и пищевые массы при срыгивании;
- у новорожденных воспаление в среднем ухе нередко развивается из-за попадания в барабанную полость через слуховую трубу околоплодной жидкости во время родов;
- имеет значение также тот факт, что в барабанной полости ребенка первого года жизни сохраняются остатки эмбриональной мексидной ткани, являющейся питательной средой для развития инфекции.

Клиническая картина. Поведение ребенка, у которого болит ухо, значительно отличается от поведения взрослого: он часто вскрикивает, отказывается брать грудь из-за болезненного глотания, трется больным ухом о руку матери. В первые дни ребенок возбужден, плохо спит, иногда наблюдаются маятникообразные движения головой; в последующем он, напротив, угнетен, много спит, присоединяются нарушения функций желудочно-кишечного тракта, появляются понос, рвота, ребенок сильно худеет. Температура вначале субфебрильная, через 1–2 дня может подняться до высоких цифр (39,5–40 °C). Важным симптомом является болезненность при надавливании на козелок, обусловленная отсутствием костной части слухового прохода и передачей давления на воспаленную барабанную перепонку.

Сосудистые связи между средним ухом и полостью черепа, а также незаращенная у детей первых лет жизни каменисто-чешуйчатая щель обуславливают появление симптомов раздражения мозговых оболочек, определяемых как менингизм: судороги, рвота, запрокидывание головы, иногда затемнение сознания.

Разлитая гиперемия, инфильтрация барабанной перепонки при отсутствии различимых контуров является признаком острого воспаления и при наличии других клинических проявлений острого гнойного процесса требует срочного парацентеза.

Лечение отита у детей проводится в зависимости от выраженности клинических проявлений и давности заболевания, наличия осложнений, общего состояния ребенка. В комплексе лечебных мероприятий важное место занимает антибактериальная терапия. В частности, возраст до 2 лет при остром гнойном среднем отите является абсолютным показанием для назначения антибиотиков, особенно при выраженных клинических признаках заболевания и повышении температуры до 38 °C и выше. Предпочтение отдается β-лактамам антибиотикам (аугментин, цефутоксим), либо применяются современные макролиды (азитромицин, кларитромицин) в соответствующей возрасту дозировке.

У детей острый средний отит часто сочетается с воспалительным процессом в полости носа и носоглотке. Чтобы улучшить проходимость слуховой трубы и отток содержимого из барабанной полости, нужно уменьшить отечность слизистой оболочки и носоглотки. Для этого используют сосудосуживающие препараты (0,05% р-р нафтизина, санорин, називин и др.) в виде капель в нос, которые назначают 2–3 раза в день.

Мастоидит – гнойное воспаление слизистой оболочки и костной ткани сосцевидного отростка височной кости.

Возбудителями мастоидита являются те же микроорганизмы, которые вызывают развитие острого гнойного среднего отита.

При 1-й экссудативной стадии в процесс вовлекаются слизистая оболочка и надкостница ячеек сосцевидного отростка, ячейки выполнены экссудатом, слизистая оболочка воспалена и резко утолщена.

2-я стадия характеризуется преобладанием пролиферативно-альтеративных изменений, распространяющихся и на костные структуры сосцевидного отростка – это альтеративная, или деструктивная, стадия. При этом происходит разрушение кости остеокластами, образование грануляций. Костные перемычки между ячейками некротизируются. Ячейки сливаются, образуя одну общую полость, наполненную гноем, – формируется эмпиема сосцевидного отростка. Процесс разрушения кости может дойти до твердой мозговой оболочки средней или задней черепной ямки и вызвать различные внутричерепные осложнения. При разрушении одной из стенок сосцевидного отростка гной может прорваться на его поверхность с формированием субпериостального абсцесса, в скуловой отросток или в чешую височной кости, в каменистую часть пирамиды височной кости, через верхушку отростка в межфасциальные пространства шеи. Иногда формируются сразу несколько путей оттока гноя.

Важным отоскопическим признаком мастоидита является нависание задневерхней стенки наружного слухового прохода в костном его отделе.

В диагностике мастоидита большое значение имеет рентгенография височных костей в проекции по Шюллеру, при этом сравнивают больное и здоровое ухо.

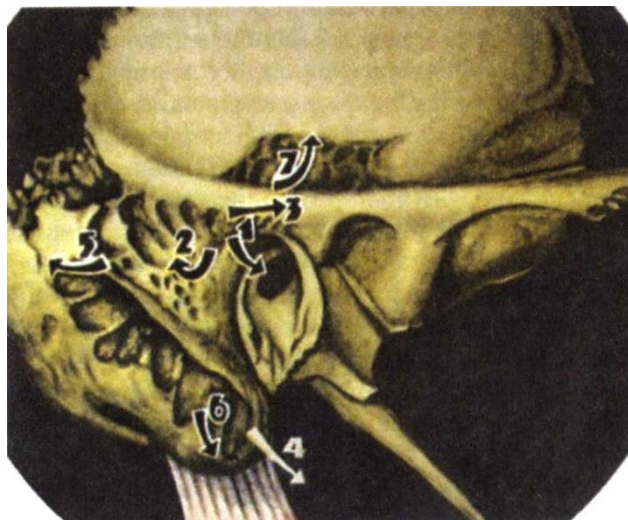

Рис. 5. Мастоидит. Возможные пути распространения воспалительного процесса

из сосцевидного отростка: 1 – в наружный слуховой проход; 2 – на поверхность сосцевидного отростка; 3– в ячейки скулового отростка (зигматицит); 4 – под грудино-ключично-сосцевидную мышцу (абсцесс Бецольда); 5 – по направлению к сигмовидному синусу; 6 – к вершучке сосцевидного отростка; 7 – к вершучке пирамиды

При мастоидите выполняется операция антромастоидотомия – вскрытие антрума и трепанация сосцевидного отростка. Удаление патологических тканей должно быть полным, поэтому иногда операция заканчивается удалением всего отростка вместе с его вершучкой – мастоидэктомией. У детей до трех лет сосцевидный отросток не развит, поэтому операция носит название антротомии.

Скальпелем делают разрез кожи, подкожной клетчатки и надкостницы, отступая на 0,5 см от переходной складки позади ушной раковины, длина разреза 5–6 см. При субпериостальном абсцессе делают сначала небольшой разрез кончиком скальпеля, чтобы дать отток гною, который находится обычно под давлением. Широким распатором отсепааровывают мягкие ткани с надкостницей, обнажая кортикальный слой в области площадки сосцевидного отростка, накладывают ранорасширитель типа «лира». Костная рана должна быть ограничена сверху *linea temporalis*, спереди задним краем слухового прохода, снизу – вершучкой сосцевидного отростка. Трепанация кости выполняется с помощью долот различных размеров, для этого можно использовать также фрезы или стамески Воячека. После вскрытия кортикального слоя кзади от *spina suprameatum* на 6–8 мм и ниже *linea temporalis* на 4–5 мм обычно вскрываются ячейки, выполненные гноем и грануляциями. Удаляя пораженную кость, постепенно углубляются по направлению к пещере, которая должна быть обязательно вскрыта для обеспечения дренажа барабанной полости. Пещера располагается на глубине 1,5–2 см от поверхности сосцевидного отростка и проекционно определяется кзади от места перехода задней стенки наружного слухового прохода в верхнюю. Убедиться, что вскрытая полость в глубине костной раны является

именно пещерой сосцевидного отростка, можно с помощью зондирования пуговчатым зондом, который через *aditus ad antrum* легко попадает в барабанную полость.

У новорожденных и грудных детей сосцевидный отросток не развит и гнойный процесс из среднего уха проникает только в антрум. В этом случае воспалительный процесс в пещере и окружающих ячейках обозначается как антрит.

Клиническая картина. В раннем возрасте реакция на боль проявляется беспокойством, ребенок часто плачет, ночью плохо спит, нарушен аппетит; нередко возникают признаки менингизма, температура может повышаться до 38–39 °С. В некоторых случаях боль отсутствует, температура субфебрильная или даже нормальная, но ребенок вял, заторможен.

Слуховой проход заполнен густым сливкообразным гноем; протиранием ватным тампоном его удастся очистить, однако очень скоро слуховой проход вновь оказывается заполнен экссудатом. При отоскопии определяется смазанность опознавательных пунктов барабанной перепонки, цвет ее от темно-багрового до розового или сероватого, иногда барабанная перепонка выбухает преимущественно в задневерхнем квадранте.

Антротомия показана при отсутствии эффекта от консервативной терапии антрита, в особенности появлении признаков остеомиелита периантральной области на фоне токсикоза. Операция выполняется под наркозом или местной анестезией 0,5% р-ром новокаина с адреналином. Очень осторожно, послойно позади ушной раковины делают дугообразный разрез мягких тканей длиной около 15 мм. Так как у грудных детей очень мягкий и тонкий кортикальный слой, отсепаровку мягких тканей следует осуществлять распатором крайне осторожно. Антрум проецируется выше и кзади от задневерхнего угла наружного слухового прохода, для вскрытия его используются стамески Воячека или острая ложка. Следует учесть, что антрум расположен поверхностно и размеры его больше, чем у взрослых. После вскрытия антрума из него удаляют гной, грануляции. Это также делается с осторожностью, чтобы не повредить твердую мозговую оболочку и лицевой нерв. Послеоперационная полость промывается раствором антисептика, рыхло тампонируется турундами с левасином или раствором антибиотика. В послеоперационный период повязка меняется ежедневно для обеспечения оптимального дренажа. Ребенку назначают антибактериальную и симптоматическую терапию, из физиотерапевтических методов – УФО. Излечение обычно наступает через 2–3 нед после операции.

5. Практические навыки.

Студент должен:

1. Уметь читать рентгенограммы, КТ, МРТ.
2. Знать основные понятия, принципы диагностики острого среднего отита, значение дисфункции слуховой трубы и аллергии в генезе заболевания.

3. Знать теоретически и показать практически отоскопическое исследование среднего уха, опознавательные контуры барабанной перепонки, исследования слуховой функции.
4. Изучить методы консервативного и хирургического лечения.
5. Владеть техникой тимпанопункция, мириинготомия, тимпанотомия; шунтирование, лазерное дренирование барабанной полости.
6. *Контрольные вопросы:*
 - 1.Этиология и патогенез острого среднего гнойного отита.
 - 2.Клинические проявления острого среднего гнойного отита.Стадии развития.
 - 3.Варианты клинического развития острого гнойного среднего отита.
 - 4.Интракраниальные осложнения.
 - 5.Острый отоантрит и мастоидит- клиника.
 - 6.Техника антротомии, мастоидотомии.
 - 7.Показания и техника парацентеза и тимпанопункции.
 - 8.Техника мириинготомии.
 - 9.Острый гнойный отит у детей-особенности клиники и течения.
 - 10.Консервативное и хирургическое лечение острого гнойного среднего отита мастоидита.

Занятие № 4

Хроническое гнойное воспаление среднего уха. Радикальная операция уха. Тимпанопластика.

1.Мотивация

Хронический гнойный средний отит (ХГСО) - это заболевание среднего уха, характеризующееся тремя основными показателями: стойкой перфорацией барабанной перепонки, постоянным или периодическим гноетечением из уха и снижением слуха.

По клиническому течению и тяжести заболевания выделяют две формы хронического гнойного среднего отита: **мезотимпанит** (туботимпанальный гнойный средний отит) и **эпитимпанит** (хронический эпитимпано–антральный гнойный средний отит). Принципиальное отличие двух форм заболевания заключается в поражении костных структур среднего уха и преимущественной локализации патологического процесса в барабанном пространстве при эпитимпанальной форме, что чаще приводит к интракраниальным осложнениям. Мезотимпанит по течению является более благоприятной формой ХГСО.

2. Цель занятия

- 1.Научиться особенностям клинического обследования больных с хроническим гнойным воспалением среднего уха.

2. Усвоить основные клинические проявления и формы заболевания.

Диагностика: отоскопия, рентгенография, КТ, исследование слуховой функции и микрофлоры отделяемого из уха.

3. Уметь проводить дифференциальную диагностику.

4. Знать основные принципы консервативного и хирургического лечения мезо- и эпитимпанита:

Показания к радикальной операции на ухе, ее этапы.

Показания к слуховосстанавливающей операции – тимпанопластике, ее варианты.

5. Усвоить роль заболевания носа, околоносовых пазух, носоглотки в генезе хронического гнойного среднего отита, значение общего состояния организма и аллергического фактора.

3. План проведения занятия:

1. Разбор клинических случаев хронического гнойного среднего отита, мастоидита.

2. Чтение рентгенограмм, МРТ, КТ.

3. Изучение техники радикальной операции.

4. Изучение видов и техники тимпанопластики.

4. Содержание занятия

Студенты получают навыки осмотра больного с заболеванием уха.

Обследование височной области состоит из осмотра, проведения камертональных проб; проведения и интерпретации аудиограммы, импедансметрии; рентгенологического, МРТ, КТ исследования уха и височной кости

Приступая к обследованию оторинологического больного, необходимо иметь в лоточке набор стерильных инструментов:

1) шпатель (для отведения языка при обследовании корня его и глотки.);

2) носовое зеркало Килиана;

3) ушные воронки различного диаметра;

4) ушной зонд с нарезкой и пуговчатый;

5) ушной пинцет;

+воронка Зигле; баллон Политцера; набор камертонов;

А также: налобный рефлектор Симановского для осмотра больных; источник света (настольная лампа); аудиометр; прибор для проведения тимпанометрии.

После окончания опроса и осмотра височной области можно приступить к пальпации уха и заушной области, а затем другим диагностическим приемам.

1. Отоскопия

2. Продувание ушей (проба Вальсавы и при помощи баллона Политцера)

Исследование слухового анализатора

1 Исследование слуха речью и камертонами

2 Чтение аудиограмм, тимпанограмм.

Хронический гнойный средний отит (*otitis media purulenta chronica*) – это хроническое гнойное воспаление среднего уха, характеризующееся триадой признаков: наличием стойкой перфорации барабанной перепонки, постоянным или периодически повторяющимся гноетечением из уха, прогрессирующей тугоухостью.

Спектр микроорганизмов, высеваемых при хроническом гнойном среднем отите, представлен в основном ассоциациями возбудителей, среди которых чаще обнаруживаются такие аэробы, как *Pseudomonas*, *Staph. Aureus*, *Proteus*, *Escherichia coli*, *Klebsiella pneumoniae*. Исследования последнего десятилетия показали важную роль анаэробов; при использовании современной микробиологической техники они выявляются при хроническом гнойном среднем отите у 70–90% больных, при этом наиболее часто обнаруживаются *Bacteroides*, *Fusobacterium*, *Peptococcus*, *Lactobacillus*. При длительном течении хронического отита, а также при применении антибиотиков и кортикостероидов, среди возбудителей все чаще выявляются грибы, такие как *Candida*, *Aspergillus*, *Mucor*.

Классификация. По характеру патологического процесса в среднем ухе, по особенностям клинического течения и тяжести заболевания хронический гнойный средний отит делят на две формы:

- мезотимпанит;
- эпитимпанит.

В соответствии с Международной классификацией болезней (МКБ-10) эти формы обозначают как хронический туботимпанальный гнойный средний отит (мезотимпанит) и хронический эпитимпано-антральный гнойный средний отит (эпитимпанит). Данные названия отражают наличие гнойно-воспалительных изменений в пределах слизистой оболочки слуховой трубы и барабанной полости в первом случае, и вовлечение в патологический процесс наряду со слизистой оболочкой и костной ткани аттико-антральной области клеток сосцевидного отростка – во втором.

Эти формы отличаются друг от друга тем, что мезотимпанит характеризуется относительно благоприятным течением, так как в воспалительный процесс вовлечена слизистая оболочка, а эпитимпанит всегда имеет недоброкачественное течение, поскольку сопровождается кариесом (некрозом) костной ткани.

Отоскопически основное различие состоит в том, что при мезотимпаните перфорация располагается в натянутой части барабанной перепонки. Для эпитимпанита характерна перфорация в ненатянутой части барабанной перепонки.

Исследования последних лет показали, что нередко у больных с перфорацией, локализующейся в натянутой части барабанной перепонки,

также может развиваться костная деструкция (кариес) в глубоких отделах среднего уха, в частности в области антрума и клеток сосцевидного отростка. Чаще кариес выявляется в тех случаях, когда перфорация является краевой, т.е. доходит до костного кольца *annulus tympanicus*. Это положение имеет принципиальное значение, потому что при деструктивном процессе практически всегда показано хирургическое лечение, в то время как хроническое воспаление слизистой оболочки обычно лечится консервативно.

ХРОНИЧЕСКИЙ ГНОЙНЫЙ МЕЗОТИМПАНИТ

Это относительно благоприятная форма хронического гнойного среднего отита, сопровождающаяся воспалительным процессом в пределах слизистой оболочки. При этой форме отита патологические изменения локализуются преимущественно в среднем и нижнем отделах барабанной полости и в слуховой трубе, а перфорация барабанной перепонки располагается в натянутой части.

Клиническая картина. Больной жалуется на снижение слуха, периодическое гноетечение и боль в ухе в периоды обострения в течение нескольких месяцев или лет. Иногда у пациента длительное время отсутствуют гноетечение и снижение слуха – этому может способствовать локализация перфорации в передних отделах, когда сохраненные участки перепонки хорошо экранируют окно улитки. Боль в ухе может возникать лишь при обострении процесса.

Выделения из уха чаще без запаха, носят слизисто-гнойный характер, но при наличии грануляций или полипов можно наблюдать кровянисто-гнойные выделения. По объему отделяемое может быть скудным или обильным при обострении.

Слух при мезотимпаните понижен в основном по кондуктивному типу и может быть снижен на 15–20 дБ или быть в пределах нормы.

ХРОНИЧЕСКИЙ ГНОЙНЫЙ ЭПИТИМПАНИТ

Это форма хронического гнойного среднего отита, при которой патологические изменения локализуются преимущественно в надбарабанном пространстве и сосцевидном отростке, перфорация обычно бывает в ненапрянутой части барабанной перепонки, но может распространяться и на другие ее отделы.

Данная форма хронического гнойного среднего отита характеризуется более агрессивным, по сравнению с мезотимпанитом течением. Это связано с тем, что при эптитимпаните, наряду с морфологическими изменениями, характерными для мезотимпанита, наблюдается также поражение костных структур среднего уха. Развивается кариес костных стенок аттика, адитуса, антрума и клеток сосцевидного отростка. Кроме того, при эптитимпаните в большинстве случаев формируется холестеатома (эпидермальное образование), также вызывающая выраженные деструктивные изменения костных структур среднего уха. Различают гнойно-кариозную и

холестеатомную формы эптитимпанита. Однако следует отметить, что такое деление является условным, так как чаще всего в пораженных полостях среднего уха определяются те и другие изменения.

Холестеатомная форма эптитимпанита. Холестеатома представляет собой опухолевидное образование белесоватого цвета с перламутровым блеском, обычно имеющее эпидермальную оболочку матрикс, плотно прилежащую к кости и нередко врастающую в нее. Основу холестеатомы составляет плотное наслоение эпидермальных масс и продуктов их распада. Механизм образования холестеатомы связан с врастанием эпидермиса кожи наружного слухового прохода в полости среднего уха на его костные стенки, что становится возможным при краевой перфорации барабанной перепонки. В этих условиях между кожей слухового прохода и барабанной полостью нет преграды в виде остатков барабанной перепонки; выросший таким образом эпидермис является оболочкой холестеатомы – ее матриксом. Эпидермальный слой постоянно нарастает, отторгаясь и наслаиваясь друг на друга, скапливается в барабанной полости, образуя опухолевидное образование из концентрически наслоенных слоев слущенного эпителия. Процесс продолжается годами, образуя опухолевидное образование больших размеров.

Постепенно увеличиваясь, холестеатома заполняет аттик и антрум и разрушает своим давлением (одновременно с кариесом) окружающую кость – сосцевидный отросток, нередко с обнажением оболочек височной доли мозга, мозжечка и стенки сигмовидного синуса, лабиринтную костную капсулу, стенку канала лицевого нерва.

Клиническая картина. Гнойный процесс при эптитимпаните протекает в области, изобилующей узкими и извилистыми карманами, образованными складками слизистой оболочки и слуховыми косточками, основная масса которых находится в аттике, и это ведет к задержке гнойного секрета и затрудняет его отток из надбарабанного пространства.

Основная жалоба больных, у которых развивается гнойно-кариозный процесс – выделения из уха. Выделения обычно гнойные, с резким гнилостным запахом, иногда с примесью крови (при наличии грануляций) или «крошковидных» масс.

При отоскопии у больных с гнойно-кариозной формой эптитимпанита определяется перфорация в расслабленной части барабанной перепонки и вялотекущий остит латеральной стенки аттика (рис. 16). В этом случае слух почти не изменяется. При распространенном процессе перфорация полностью занимает латеральную стенку аттика: ненатянутую часть барабанной перепонки и костную латеральную стенку аттика, нередко с переходом на задневерхнюю стенку наружного слухового прохода. Через отверстие видны грануляции, а при зондировании костного края перфорации ощущается шероховатость. Значительное снижение слуха у этих больных

объясняется распространением кариеса на слуховые косточки, нередко при этом разрушается сочленение между наковальней и молоточком,

Боль в ухе и головная боль, шаткость походки указывают на возникающее или уже существующее осложнение эптитимпанита.

Ценным диагностическим методом является рентгенография височных костей в двух проекциях – по Шюллеру и Майеру. При холестеатоме на рентгенограмме в аттико-антральной области обнаруживают очерченный дефект кости в виде бесструктурного просветления (полости), окруженный тонкой плотной костью – стенкой полости. При кариозном процессе в кости края дефекта обычно размыты. Информативным методом диагностики эптитимпанита является также КТ височной кости. Метод позволяет с высокой точностью установить не только объем деструктивных изменений височной кости, но и оценить состояние слуховых косточек, слуховой трубы, выявить распространение процесса в полость черепа.

Консервативное лечение, как правило, применяется при мезотимпаните, может быть местным и общим и начинается после исследования отделяемого на грибы и микрофлору и ее чувствительность к антибиотикам. Местное лечение начинают с тщательного туалета барабанной полости (рис. 2в). Целесообразно проводить промывание ее водными изотоническими растворами антисептиков (фурациллин, 0,5% диоксидин, 3% р-р перекиси водорода). Улучшению эвакуации патологического содержимого способствует применение протеолитических ферментов (трипсин, химотрипсин, лидаза) и муколитиков (ацетилцистеин, флуимуцил, синупрет). Проникновению препаратов в различные отделы барабанной полости способствует транстимпанальное нагнетание лекарственных веществ. Полипы или грануляции, закрывающие перфорацию, следует удалить (можно в амбулаторных условиях).

В настоящее время широко используют официальные препараты, которые представляют раствор антибиотика для местного применения (капли отофа, ципромед, нормакс) или комбинацию антибактериальных, противогрибковых средств, местных анестетиков и глюкокортикостероидов (кандибиотик). При грибковом поражении применяют спиртовые растворы резорцина, нитрофунгина, хинозола, клотримазол, ламизил в виде 1% крема или 1% р-ра для местного применения.

Неизменным требованием saniрующей слухосохраняющей операции, в отличие от исторически традиционной радикальной, является сохранение при операции звукопроводящей системы среднего уха.

Основные этапы операции:

- Заушный разрез и отсепаровка мягких тканей с обнажением латеральной стенки сосцевидного отростка, отслойка задней и частично верхней стенок наружного слухового прохода вплоть до annulus tympanicus.
- Операция на кости выполняется с помощью электрических фрез, используют также молоток и длинные долота с различной шириной режущего конца (рис. 2а,б). Ориентирами служат: сверху – костный выступ височной линии, впереди – *spina suprameatum*; сзади – линия, ограничивающая сзади треугольную площадку сосцевидного отростка. Следует учитывать, что выше височной линии и выше уровня верхней костной стенки наружного слухового прохода находится твердая мозговая оболочка. Кзади от треугольной площадки сосцевидного отростка располагается сигмовидный синус. В области входа в пещеру на медиальной стенке находится вертикальное колено лицевого нерва, а кзади от него выступает горизонтальный полукружный канал, ниже которого продолжается вертикальное колено канала лицевого нерва. Бором или долотами снимается кортикальный костный слой, вскрываются клетки сосцевидного отростка и антрум. Удаляется кариозная кость до здоровой костной ткани, снимается задняя костная стенка наружного слухового прохода, медиальный участок задней костной стенки («мостик») над адитусом (рис. 2в). Следует учитывать, что снесение этого участка сопряжено с опасностью травмирования лицевого нерва и горизонтального полукружного канала, расположенных на медиальной стенке входа в антрум. Важно также при снятии так называемого мостика не допустить повреждение или дислокацию расположенного во входе в пещеру короткого отростка наковальни и ее связочного аппарата. Поэтому данный и последующие этапы операции выполняются с использованием операционного микроскопа и микроинструментария.

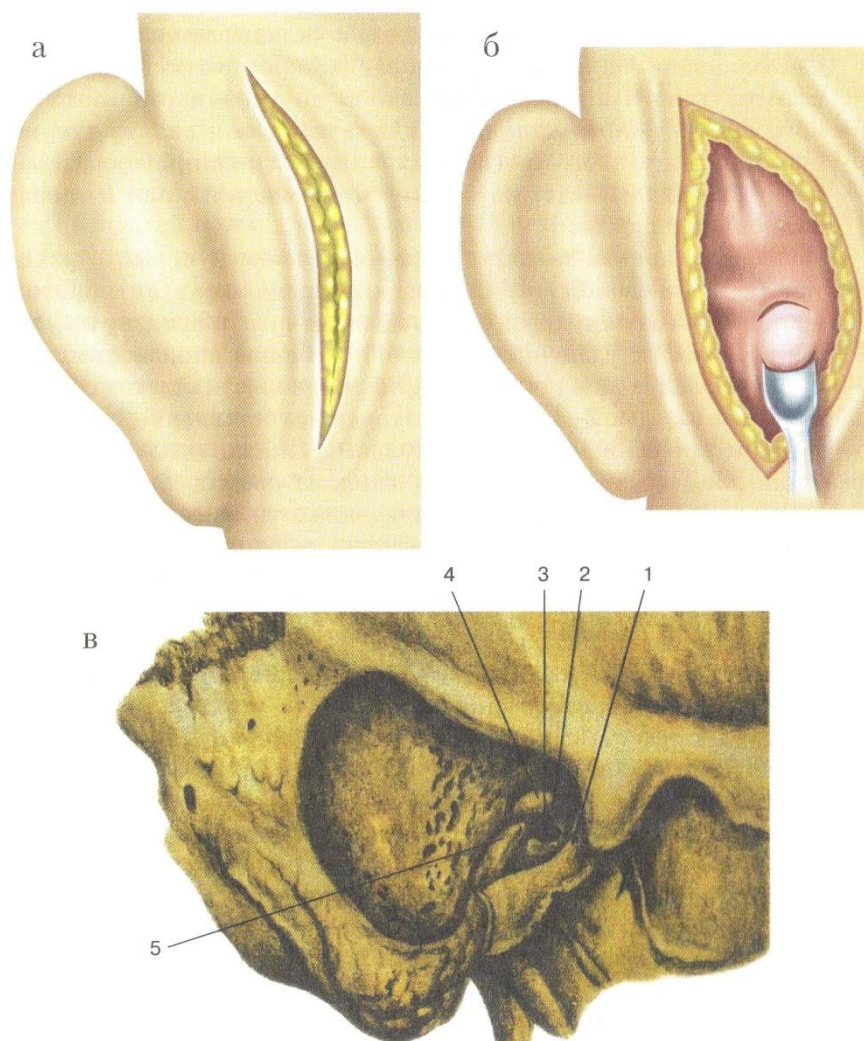


Рис. 2. Этапы общеполостной санирующей операции:
а – разрез в заушной области; б – удаление кортикального слоя кости;
в – вид послеоперационной полости после общеполостной операции:
1 – передняя стенка наружного слухового прохода; 2 – основание стремени;
3 – канал лицевого нерва; 4 – ампула горизонтального полукружного канала;
5 – сглаженная «шпора»

- Производятся осмотр адитуса, удаление латеральной стенки аттика, ревизия барабанной полости, удаление грануляций, полипов, холестеатомы, ревизия цепи слуховых косточек, осторожное освобождение их от грануляций с сохранением функционирующих элементов звукопроводения и связочного аппарата. Даже кариозно измененные слуховые косточки, как правило, играют существенную роль в проведении звука. Поэтому рекомендуется при наличии у больного значимого для него слуха всегда оставлять (сохранять) слуховые косточки и барабанную перепонку и их остатки. Каких-либо отрицательных последствий сохранение слуховых

косточек (в том числе и затронутых кариесом) не имеет при наблюдении этих больных через десятки лет после операции.

- Выкраивается П-образный меатотимпанальный лоскут (по Миронову А.А.) на питающих ножках из кожи верхней и нижней стенок наружного слухового прохода и укладывается на антрум, наковальню и «шпору» (участок задней костной стенки наружного слухового прохода, сглаженной до уровня горизонтального полукружного канала). Из остатков кожи задней стенки наружного слухового прохода выкраивается нижний Г-образный лоскут и укладывается на нижний отдел мастоидальной трепанационной полости.

Послеоперационная полость тампонируется турундами с антисептиками на мазевой основе (левомеколь, диоксиколь, антибиотик с вазелином), на заушную рану накладывают швы и повязку на ухо. Первая перевязка с удалением и сменой тампонов производится на 2–3 сут. В последующем послеоперационная полость ведется со сменой тампонов каждые 2–3 дня с периодическим оставлением полости открытой и орошением ее антисептиками. После эпидермизации всей полости (через 3–4 нед) выделения из нее совершенно прекращаются. Если эпидермизация задерживается из-за чрезмерного роста грануляций, их удаляют хирургическими ложками и кюретками, прижигают 30–40% р-ром азотнокислого серебра или трихлоруксусной кислотой.

Термином «тимпанопластика» обозначают хирургические вмешательства на ухе, выполняемые с целью улучшения слуха. Вопрос о тимпанопластике решается в зависимости от состояния мукопериоста и может быть отложен на второй этап – до нормализации функции слуховой трубы и стихания воспалительных изменений в послеоперационной и барабанной полостях.

– I тип тимпанопластики – при наличии перфорации в барабанной перепонке и нормальном функционировании цепи слуховых косточек и слуховой трубы выполняется эндауральная мирингопластика (восстановление целостности барабанной перепонки).

– II тип – при наличии дефекта головки, шейки или рукоятки молоточка мобилизованная барабанная перепонка, или неотимпанальная мембрана, укладывается на сохранившуюся наковальню.

– III тип – при отсутствии молоточка и наковальни трансплантат укладывается непосредственно на головку стремени, тем самым создается «колумелла-эффект» по типу звукопроводения у птиц, которые имеют одну слуховую косточку – колумеллу.

– IV тип – при отсутствии всех слуховых косточек, кроме основания стремени, осуществляется экранирование окна улитки. Неотимпанальный лоскут укладывается на промоториум и ограничивает нишу окна улитки, гипотимпанум и устье слуховой трубы. Слух улучшается за счет увеличения разницы давления на лабиринтные окна. Однако в последние годы

применяется более эффективный метод – вживляют искусственные протезы или блоки слуховых косточек.

– V тип – при отсутствии всех элементов звукопроводения и фиксированном основании стремени производят фенестрацию горизонтального полукружного канала, и операционное окно прикрывается трансплантатом. Этот вариант операции практически не выполняется.

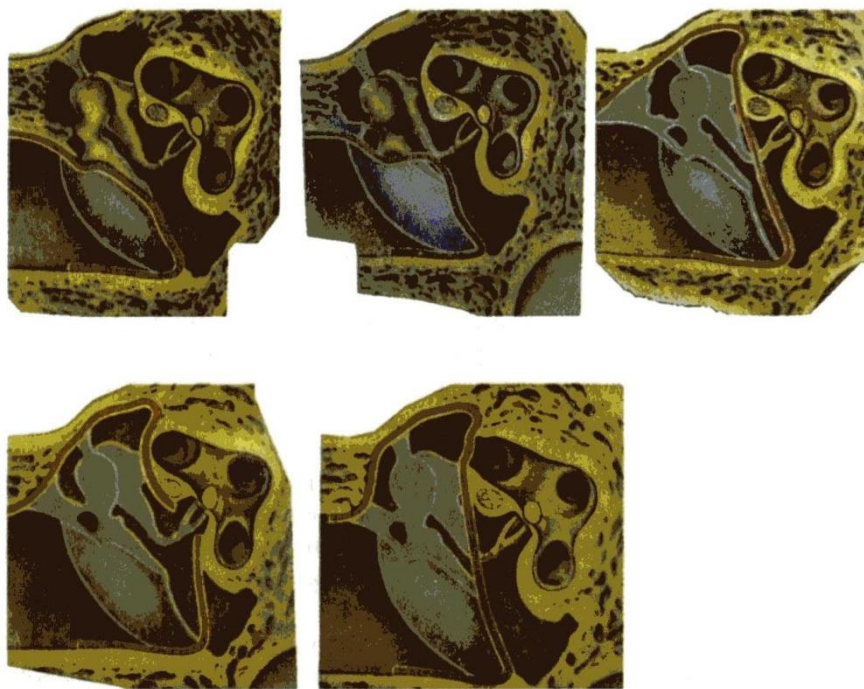


Рис. 3. Тимпанопластика по Вульштейну

Улучшение слуха может быть достигнуто следующими путями:

- за счет усиления трансформации звуков;
- применение звуковой защиты (экранирование) одного из лабиринтных окон;
- при комбинированном использовании этих способов.

5. Практические навыки.

Студент должен:

1. Знать клинические проявления хронического гнойного отита.
2. Владеть методикой обследования больного хроническим отитом.
3. Уметь читать рентгенограммы, КТ, МРТ.
4. Знать основные принципы диагностики хронического среднего отита, значение дисфункции слуховой трубы и аллергии в генезе заболевания.
5. Знать теоретически и показать практически отоскопическое исследование среднего уха, опознавательные контуры барабанной перепонки, исследования слуховой функции при хроническом отите.
4. Изучить методы консервативного и хирургического лечения.
5. Изучить технику радикальной операции на ухе.

6.Знать типы тимпаноластики.

6. Контрольные вопросы:

1. Хронический средний отит- основные клинические проявления.
- 2.Эпитимпанит и мезотимпанит-сходство и различия.
- 3.Методы консервативной терапии.
- 4.Хирургическое лечение хронического отита.
- 5.Типы тимпаноластики.
- 6.Отоскопическая картина при хроническом отите.
- 7.Тип тугоухости и методы исследования больного с хроническим отитом.

Занятие № 5

Отогенные внутричерепные осложнения и отогенный сепсис.

1.Мотивация

Отогенные внутричерепные осложнения обнаруживаются у 2-8% от общего количества пациентов с патологиями уха. Подавляющее большинство больных — люди пожилого возраста, среди этой возрастной группы интракраниальные осложнения диагностируются в 3,5-4 раза чаще. Наиболее распространенная форма внутричерепных осложнений – гнойный менингоэнцефалит, составляющий до 75% от всех случаев. Реже наблюдаются абсцессы головного мозга и мозжечка (от 10 до 13%), экстрадуральный абсцесс (до 7%), тромбоз сигмовидного синуса (до 5%). Более чем у 1/3 пациентов одновременно развивается несколько внутричерепных поражений.

2. Цель занятия

- 1.Научиться особенностям клинического обследования больныхс отогенными внутричерепными осложнениями и отогенным сепсисом.Знать частоту, этиологию, патогенез отогенных внутричерепных осложнений и сепсиса, этапы распространения инфекции.
- 2.Усвоить основные клинические проявленияотогенного менингита, симптомы, дифференциальную диагностику.
Стадии развития и симптомы отогенных абсцессов мозга и мозжечка.
Отогенный сепсис: симптомы, клинические формы, дифференциальный диагноз.
- 3.Знать основные методы диагностики и дифференциальной диагностики.
- 4.Освоить принципы лечения: экстренное хирургическое вмешательство и интенсивная медикаментозная терапия
- 5.Освоить основные профилактические мероприятия отогенных внутричерепных осложнений.

3. План проведения занятия:

1. Контроль исходного уровня знаний.

2. Коррекция ошибок.

Преподаватель проводит анализ и коррекцию ошибок, допущенных при выполнении тестового контроля и устного опроса.

3. Преподаватель демонстрирует студентам больных с интракраниальными отогенными осложнениями.

4. Во время самостоятельной работы студентов преподаватель проводит систематический контроль, консультирует их по возникающим вопросам, а затем проводит совместное обсуждение обследованных больных.

4. Содержание занятия

Студенты получают навыки осмотра больного с заболеванием уха.

Обследование височной области состоит из осмотра, проведения камертональных проб; проведения и интерпретации аудиограммы, импедансметрии; рентгенологического, МРТ, КТ исследования уха и височной кости

Приступая к обследованию оторинологического больного, необходимо иметь в лоточке набор стерильных инструментов:

- 1) шпатель (для отведения языка при обследовании корня его и глотки.);
- 2) носовое зеркало Килиана;
- 3) ушные воронки различного диаметра;
- 4) ушной зонд с нарезкой и пуговчатый;
- 5) ушной пинцет;

+воронка Зигле; баллон Политцера; набор камертонов;

А также: налобный рефлектор Симановского для осмотра больных; источник света (настольная лампа); аудиометр; прибор для проведения тимпанометрии.

После окончания опроса и осмотра височной области можно приступить к пальпации уха и заушной области, а затем другим диагностическим приемам.

1. Отоскопия

2. Проведение определения симптомов Кернига, Брудзинского.

3. Фланговая походка, адиадохокинез.

Среди основных видов отогенных внутричерепных осложнений чаще других встречается менингит, на втором месте – абсцессы мозга и мозжечка, на третьем – синустромбоз и отогенный сепсис. Самое частое осложнение в раннем и младшем детском возрасте – менингоэнцефалит. В ряде случаев интракраниальные воспалительные процессы развиваются при остром гриппозном среднем отите.

Пути проникновения инфекции из среднего уха в полость черепа различных, при этом существенную роль играют анатомо-топографические особенности данной области. Практическое значение имеют следующие основные пути:

- контактный;
- гематогенный;
- преформированный.

Этапы распространения инфекции: при **КОНТАКТНОМ** пути распространения инфекции

- Первый этап – развитие ограниченного воспаления на участке твердой мозговой оболочки, прилежащем к пораженной кариесом костной пластинке, обращенной в полость черепа поверхности височной кости. Этот начальный этап формирования внутричерепного осложнения обозначается как ограниченный пахименингит.
- Следующий этап – образование экстрадурального (или перидурального) абсцесса, т.е. скопление гноя между внутренней, обращенной в полость черепа, поверхностью височной кости и твердой мозговой оболочкой (*dura mater*). Если такой гнойник локализуется в области венозной пазухи, между ее наружной стенкой и костью, то он обозначается как перисинуозный абсцесс. При распространении воспаления на стенку

венозного синуса развивается синустромбоз.

- Третий этап – проникновение инфекции между твердой мозговой и паутинной (*arachnoidea*) оболочками с образованием субдурального абсцесса. При отсутствии ограничительного воспалительного вала инфекция распространяется по паутинной (*arachnoidea*) и сосудистой (*pia mater*) мозговыми оболочками. Это приводит к развитию разлитого гнойного менингита.
- Наконец, заключительный этап – вовлечение в гнойный процесс самого вещества мозга, в результате чего развивается первоначально энцефалитическое размягчение вещества мозга, а затем формируется абсцесс мозга или мозжечка.

Гематогенный (метастатический) путь возникновения внутричерепных осложнений чаще бывает у больных острым гнойным средним отитом. Инфекция при этом распространяется в глубинные отделы мозга, возможно развитие абсцесса на противоположной по отношению к больному уху стороне. Возможно также распространение инфекции по **преформированным** путям. К последним относятся костные каналы кровеносных и лимфатических сосудов, периваскулярные пространства внутреннего слухового прохода, водопроводы преддверия и улитки.

Абсцесс височной доли мозга и мозжечка

Внутричерепной абсцесс – ограниченное скопление гноя в веществе головного мозга, возникающее вторично при наличии источника инфекции в полостях среднего уха.

Клиническая картина отогенного внутричерепного абсцесса в значительной мере определяется его локализацией, величиной, реакцией окружающих тканей и стадией процесса.

Течение абсцесса мозга делится на четыре стадии: начальную, латентную, явную и терминальную.

Начальная стадия длится обычно 1–2 нед и сопровождается легкой головной болью, вялостью, повышением температуры до 37,2–37,5 °С, тошнотой и рвотой. Это так называемая энцефалитическая стадия абсцесса. Нередко подобное состояние больного совпадает с обострением хронического отита или с послеоперационным периодом (после санлирующей операции на ухе) и поэтому не принимается должным образом во внимание. На самом же деле оно должно рассматриваться как возможное начало абсцесса, и больной в этот период должен быть подвергнут тщательному обследованию.

Латентная стадия болезни (от 2 до 6 нед) бедна симптомами. Состояние больного несколько улучшается. Может отмечаться вялость, бледность больного, отсутствие аппетита, периодически головная боль. В этот период температура обычно нормальная, формула крови также без отклонений от нормы. Первые две стадии отогенного абсцесса мозга часто протекают незаметно или их симптомы приписывают обострению отита.

Переход в **явную стадию** абсцесса может быть постепенным, но иногда симптомы проявляются внезапно. Продолжительность явной стадии около 2 нед, налицо картина тяжелого заболевания с тенденцией к быстрому и неуклонному ухудшению состояния больного, хотя в редких случаях может наблюдаться волнообразное течение болезни с периодами улучшения и ухудшения. Многочисленные симптомы, которыми характеризуется заболевание в этот период, объединяют в три группы: общие признаки тяжелого инфекционного заболевания, общемозговые симптомы, очаговые неврологические симптомы, зависящие от локализации абсцесса.

Многочисленные симптомы, которыми характеризуется заболевание в этот период, объединяют в 4 группы:

1.общие признаки тяжелого инфекционного заболевания,

2.общемозговые симптомы,

3.очаговые неврологические симптомы, зависящие от локализации абсцесса.

4. При отогенном абсцессе мозга почти всегда наблюдаются менингеальные симптомы.

. Наличие менингеального синдрома является показанием к люмбальной пункции, которая обязательно выполняется при подозрении на внутричерепное осложнение.

Давление спинномозговой жидкости при абсцессе обычно умеренно повышено – 300–350 мм вод.ст. (норма – от 70 до 200 мм вод. ст.), за исключением случаев, осложненных менингитом. Иногда ликворное давление при абсцессах может быть нормальным или даже пониженным.

При неосложненных абсцессах жидкость бывает прозрачной, иногда опалесцирующей, при осложненных – мутной, а при прорыве гноя в субарахноидальное пространство – гнойной. Изменения в ликворе при абсцессах сводятся к умеренному повышению количества белка и иногда к незначительному плеоцитозу (до 100–300 клеток в мкл). При более значительном цитозе отличием от гнойного менингита служит чрезвычайно быстрая санация ликвора после назначения антибактериальных препаратов. Эта диссоциация между улучшением ликворологических показателей и ухудшением состояния больного названа синдромом несоответствия и считается характерной для абсцесса мозга. Глобулиновая реакция Панди при абсцессе почти всегда бывает положительной.

При абсцессе височной доли мозга основными локальными симптомами являются афазия и гемианопсия.

Гемианопсия – второй и очень важный симптом абсцесса височной доли мозга. При правосторонней локализации абсцесса это может быть единственный очаговый симптом. Гемианопсия, чаще гомонимная, с выпадением обеих одноименных полей зрения с двух сторон, объясняется вовлечением в процесс зрительного пути, проходящего через височную долю в затылочную. Одним из очаговых знаков при поражении височной доли мозга является эпилептиформный синдром. Иногда именно этот признак является первым указанием на формирующийся абсцесс.

Абсцесс мозжечка отогенной природы встречается в 4–5 раз реже, чем абсцесс височной доли мозга, его развитию нередко предшествует лабиринтит.

Симптоматика абсцесса мозжечка характеризуется нарушением тонуса мышц конечностей, изменением координаторных проб, атаксией и появлением спонтанного нистагма.

Симптоматика абсцесса мозжечка характеризуется нарушением тонуса мышц конечностей, изменением координаторных проб, атаксией и появлением спонтанного нистагма. Нарушение статики и походки в тяжелых случаях трудно проверить. При исследовании в позе Ромберга больного пошатывает во все стороны, но больше кзади и в сторону поражения. Характерным для абсцесса мозжечка является невозможность выполнения фланговой походки в сторону больного уха. В ту же сторону отмечается отклонение при ходьбе по прямой. Спонтанный нистагм при абсцессе мозжечка бывает чаще горизонтальный, крупноразмашистый, значительно реже мелко- и среднеразмашистый и только в единичных случаях – вертикальный. Появление вертикального нистагма считается неблагоприятным признаком, свидетельствующим о вовлечении в процесс стволовых структур. Возможно поражение лицевого и отводящего нервов на стороне абсцесса мозжечка вследствие их сдавления в мостомозжечковом углу увеличенным и отечным полушарием мозжечка или из-за ограниченного менингита на основании мозга.

Лечение отогенных абсцессов мозга хирургическое. Оно включает расширенную радикальную операцию уха, поиски и вскрытие абсцесса.

Наряду с хирургическим лечением проводится активная антибактериальная, дегидратационная, дезинтоксикационная терапия, как при гнойном менингите. В тех случаях, когда абсцесс мозга или мозжечка найден и дренирован или удален нейрохирургическим подходом, прогноз в отношении жизни и функций мозга улучшается; в подавляющем большинстве случаев больные выздоравливают. Прогноз ухудшается при распространении энцефалита вокруг гнойника, при прорыве гноя в желудочки мозга или в субарахноидальное пространство, а также при множественных абсцессах мозга.

Тромбоз сигмовидного синуса и отогенный сепсис

Тромбоз сигмовидного синуса (trombophlebitis sinus sigmoide) – формирование и последующее инфицирование тромба в просвете венозного синуса вплоть до полной его окклюзии, сопровождаемое воспалением сосудистой стенки.

Клиника при тромбозе сигмовидного и поперечного синусов характеризуется общими и местными симптомами. Наиболее демонстративным признаком является температурная реакция. Уже в первые часы и дни заболевания у подавляющего большинства больных развивается картина сепсиса и температурная кривая становится гектической с перепадами на 2–3 °С. Быстрое повышение температуры до 39–40 °С, а затем критическое ее снижение

сопровождается потрясающим ознобом и проливным потом. Иногда в течение суток может быть несколько таких подъемов температуры, Среди местных симптомов тромбоза сигмовидного синуса отмечают отечность и болезненность при пальпации мягких тканей по заднему краю сосцевидного отростка, соответственно месту выхода эмиссариев, соединяющих сигмовидный синус с венами мягких тканей отростка (симптом Гризингера). При тромбозе внутренней яремной вены определяется болезненность в области сосудистого пучка шеи по переднему краю грудино-ключично-сосцевидной мышцы (симптом Уайтинга), а иногда при пальпации в этой области определяется так называемый симптом шнура, свидетельствующий о тромбозе яремной вены.

При явлениях перифлебита в области луковицы яремной вены могут наблюдаться симптомы поражения IX и X черепных нервов, что проявляется замедлением пульса, затруднением глотания, охриплостью. Характерным для тромбоза поперечного синуса считается парез мышц, иннервируемых отводящим VI нервом (n. abducens)

Лечение. При отогенном тромбозе сигмовидного синуса и сепсисе лечение хирургическое и проводится экстренно, как и при других внутричерепных отогенных осложнениях. Сразу по установлении диагноза хронического или острого гнойного среднего отита и наличия синустромбоза и сепсиса выполняется расширенная общеполостная операция на среднем ухе. В ходе операции обнажается и производится ревизия стенки синуса, пунктируются верхнее и нижнее колена сигмовидного синуса. Если через иглу кровь не получена, скальпелем вскрывают переднюю стенку синуса и удаляют тромб. В ряде случаев тромб распространяется так далеко в нижнем и верхнем отделах синуса, что удалить его полностью не удается. Чаще всего и не следует стремиться это сделать, так как элиминация основного очага в среднем ухе и центральной части синуса, а также антибактериальная терапия оказываются достаточными. Лишь в тех редких случаях, когда септические явления в первые дни после операции не проходят, показана перевязка (и по показаниям удаление) внутренней яремной вены или раскрытие поперечного синуса. Антибиотики назначают в максимальных дозах. Назначают также антикоагулянтную, дезинтоксикационную и дегидратационную, а также симптоматическую терапию.

Отогенный менингит.

классификация М. И. Гаршина, которая построена на анатомо-клиническом принципе:

1. Анатомическая группа:

- а) серозный,
- б) гнойный менингиты.

2. Формы:

- а) легкая;
- б) средней тяжести;
- в) тяжелая;
- г) крайне тяжелая.

3. Развитие:

- а) сверхострое (молниеносное);
- б) острое;
- в) подострое;
- г) хроническое.

Клиническая картина. В клинической картине отогенного менингита различают общие симптомы инфекционного заболевания, менингеальные, мозговые и в ряде случаев очаговые.

В крови во всех случаях наблюдается нейтрофильный лейкоцитоз. Количество лейкоцитов доходит до 30,0—34,0-109/л, чаще — 10,0—17,0-109/л. Изменена лейкоцитарная формула — имеется сдвиг влево, иногда с появлением единичных юных форм (миелоциты 1—2 %). Палочкоядерные формы клеток составляют от 5 до 30 %, сегментоядерные — 70—73 %. СОЭ увеличена от 30—40 до 60 мм/ч. Иногда отмечается диссоциация между высоким лейкоцитозом и отсутствием значительного увеличения СОЭ.

Изменения в цереброспинальной жидкости. Всегда определяется высокое ликворное давление — от 300 до 600 (при норме до 180) мм вод.ст. Цвет цереброспинальной жидкости изменен от легкой опалесценции до молочного вида, часто он приобретает вид мутной зеленовато-желтой гнойной жидкости. Цитоз различен — от 0,2-109/л до 30,0-109/л клеток. Во всех случаях преобладают нейтрофилы (80—90 %). Нередко плеоцитоз настолько велик, что число клеток не поддается подсчету. Оно зависит и от времени люмбальной пункции: в самом начале заболевания цитоз может быть меньше и не всегда соответствует тяжести состояния больного. В ряде случаев низкий плеоцитоз при тяжелом состоянии больного является прогностически неблагоприятным, поскольку это признак ареактивности организма. Количество белка увеличено иногда до 1,5—2 г/л, но не всегда пропорционально плеоцитозу. Хлориды в цереброспинальной жидкости остаются в пределах нормы или их содержание несколько снижено. Количество сахара нормально или снижено при нормальном его содержании в крови. Значительное же снижение сахара также является прогностически неблагоприятным признаком (норма 60—70) до 34 %.

Лечение менингита при отите

Операция на височной кости (простая или общеполостная в зависимости от характера отита) с широким обнажением твердой мозговой оболочки в средней и задней черепной ямке. При выявлении сопутствующего осложнения (эпидуральном или субдуральном абсцессе, абсцессе мозга, тромбозе синуса) производится соответствующее вмешательство.

Вмешательство на лабиринте или верхушке пирамиды даже при осложнении необязательно. Очень часто явления гнойного лабиринтита или петрозита ликвидируются после обычной операции на височной кости и медикаментозного лечения.

Особенности отогенного сепсиса. Отогенный сепсис встречается примерно у 3—4% больных, оперированных по поводу гнойных заболеваний уха. Возбудителями отогенного С., как правило, являются гемолитические стрептококки и плазмокоагулирующие стафилококки, часто в сочетании с другими микробами (пневмококками, кишечной палочкой, протеем и др.), нередко анаэробы, а также микоплазмы.

Для клинической картины отогенного С. в фазе пиемии характерны тахикардия, повышение температуры тела до 40° с ознобом и критическое ее падение.

Отогенная септицемия, которая обычно сочетается с тяжелым синус-тромбозом, отличается высокой (до 40°) температурой постоянного типа без ознобов, быстро наступающими септическими изменениями внутренних органов (печени, почек, кишечника и др.) и развитием симптоматики острого сепсиса, который нередко заканчивается смертью.

В септическом очаге обнаруживаются картина хронического или острого среднего отита и нередко болезненная припухлость (отечность, инфильтрация) мягких тканей заднего края сосцевидного отростка (симптом Гризингера) за счет вовлечения в процесс задних клеток сосцевидного отростка и стенки синуса с образованием перисинусозного абсцесса. Отечность и инфильтрация могут распространяться по ходу яремной вены, что указывает на возможное воспаление ее стенок или тромбоз.

Лечение отогенного С. предусматривает проведение немедленной операции на среднем ухе и интенсивного общего лечения сепсиса. При остром среднем отите производят мастоидотомию, при хроническом — радикальную (общеполостную) операцию на среднем ухе; в обоих случаях обязательны элиминация очага в среднем ухе и широкое обнажение сигмовидного синуса.5.

Практические навыки.

Студент должен:

- 1.Знать клинические проявления различных интракраниальных отогенных осложнений.
- 2.Владеть методикой обследования больного отогенным менингитом.
- 3.Уметь читать рентгенограммы, КТ,МРТ.
- 4.Знать основные принципы диагностики абсцесса мозга и мозжечка.
- 5.Изучить методы консервативного и хирургического лечения отогенного сепсиса и синус тромбоза.
- 6.Изучить технику радикальной операции на ухе.

6. Контрольные вопросы:

- 1.Пути проникновения инфекции в полость черепа при гнойном отите.
- 2.Основные клинические проявления отогенных интракраниальных осложнений.
- 3.Отогенный менингит-клиника,методы исследования.
- 4.Абсцесс мозга-клиника,методы исследования.
- 5.Абсцесс мозжечка- диагностика,клиника.

- 6.Способы лечения отогенных интракраниальных осложнений.
- 7.Клинические проявления синустромбоза,хирургическое лечение.
- 8.Отогенный сепсис- клиника.лечение.

Занятие № 6

Негнойные заболевания уха: острый катаральный средний отит и кохлеарный неврит.

1.Мотивация

Негнойные заболевания уха: острый катаральный средний отит и кохлеарный неврит- это заболевание среднего уха и внутреннего уха, негнойного характера. Они в корне отличаются . Острый катаральный средний отит встречается часто, но и лечение, начатое вовремя, приводит чаще к выздоровлению.Тугоухость при катаральном отите временная,кондуктивная. Наблюдается из-за отека барабанной перепонки, а также наличия слизистого отделяемого в барабанной полости. Неврит слухового нерва –заболевание чаще всего приводящее к нейросенсорной тугоухости.Лечение часто не дает положительного результата.

2. Цель занятия

1. Научиться основным подходам к лечению и профилактикекохлеарного неврита
- 2.Знать причины, диагностику, кохлеарного неврита,значение комплексной акуметрии.
- 3.Усвоить понятия-внезапная нейросенсорная тугоухость и глухота.

Профессиональная тугоухость. Реэдукация слуха, слухопротезирование, электродное протезирование улитки.

4. Уметь проводить профилактику нейросенсорной тугоухости.
5. Знать значение сурдологических центров в диспансеризации больных негнойными заболеваниями уха.
- 6.Научиться проводить дифференциальную диагностику острого катарального отита и кохлеарного неврита.

3. План проведения занятия:

1. Разбор клинических случаев острого катарального отита,кохлеарного неврита.
 2. Чтение аудиограммы,тимпанограммы.
 3. Знакомство со слухопротезированием.
- #### *4. Содержание занятия*

Студенты получают навыки осмотра больного с заболеванием уха.

Обследование височной области состоит из осмотра, проведения камертональных проб; проведения и интерпретации аудиограммы, импедансметрии; рентгенологического, МРТ, КТ исследования уха и височной кости

Приступая к обследованию оторинологического больного, необходимо иметь в лоточке набор стерильных инструментов:

- 1) шпатель (для отведения языка при обследовании корня его и глотки,);
 - 2) носовое зеркало Килиана;
 - 3) ушные воронки различного диаметра;
 - 4) ушной зонд с нарезкой и пуговчатый;
 - 5) ушной пинцет;
- +воронка Зигле; баллон Политцера; набор камертонов;

А также: налобный рефлектор Симановского для осмотра больных; источник света (настольная лампа); аудиометр; прибор для проведения тимпанометрии.

После окончания опроса и осмотра височной области можно приступить к пальпации уха и заушной области, а затем другим диагностическим приемам.

1. Отоскопия
2. Проведение и чтение аудиограммы. Тимпанограммы.

Неврит кохлеарный (неврит слухового нерва).

Заболевание, характеризующееся нарушением звуковосприятия и ощущением шума в одном или обоих ушах.

Этиология и патогенез.

Поражение слухового нерва может быть вызвано воспалением и атрофическими

изменениями в результате различных факторов. Среди многих причин можно выделить токсические вещества, в том числе и лекарства (мициновые антибиотики, хинин), различные инфекции (грипп, бруцеллез, эпидемический паротит, эпидемический менингококковый менингит, тиф, корь, скарлатина и др.), атеросклероз, заболевания сосудов, сердца, почек, нарушения обмена веществ, длительное раздражение шумом, поражения среднего и внутреннего уха,

болезни обмена веществ и крови, интоксикация лекарственными препаратами (хинин, салицилаты, стрептомицин, неомицин и др.), никотином, алкоголем, минеральными ядами (мышьяк, свинец, ртуть, фосфор), шумовая и вибрационная травма.

В патологический процесс могут вовлекаться различные участки слухового нерва, в которых происходят необратимые атрофические изменения.

Диагностика.

Шум в ушах, различный по интенсивности и частоте. Понижение слуха - по типу ухудшения восприятия высоких звуков - имеет

прогрессирующий характер. Иногда развивается полная глухота в течение нескольких дней или даже часов.

Диагноз ставят на основании аудиологического обследования.

Аудиологическое исследование выявляет характер поражения слуха и заключается

в определении порогов слышимости звуков различной частоты - для воздушной и

костной проводимости. При неврите снижается проводимость по кости, при наличии патологии и в среднем ухе - воздушная проводимость. Тогда говорят о смешанной форме тугоухости.

Аудиометрия — (от лат. audio слышу и ...метрия акуметрия (от греч. акъо слышу), измерение остроты слуха. Т. к. острота слуха определяется главным образом порогом восприятия звука, то А. сводится к определению наименьшей силы звука, (Большая советская энциклопедия)

Дифференциальную диагностику проводят со смешанной и кохлеарной формой отосклероза.

Лечение.

При остром кохлеарном неврите больного следует срочно госпитализировать, чтобы принять все необходимые меры для восстановления слуха. При острой интоксикации слухового нерва назначают потогонные (пилокарпин), мочегонные и

слабительные средства. Если неврит возник в результате перенесенного инфекционного заболевания или во время него, то назначают антибактериальные

средства; внутривенные вливания раствора глюкозы. При так называемом хроническом кохлеарном неврите лечение малоэффективно. Назначают витамины В1,

В2, А, никотиновую кислоту, препараты йода, экстракт алоэ, АТФ, кокарбоксилазу, иглорефлексотерапию. Для уменьшения шума в ушах применяют

внутриносую, интрамеатальную блокаду новокаином. При выраженном снижении

слуха показано слухопротезирование.

При остром неврите огромное значение имеет временной фактор. Если лечение начать в первые дни, можно предотвратить тугоухость. В острой стадии - госпитализация. Лечение предусматривает усиление кровоснабжения слухового нерва. Для выведения токсинов, вызвавших заболевание, применяются слабительные, потогонные, мочегонные средства. Наиболее действенны лекарства,

улучшающие микроциркуляцию крови, дезинтоксикационные, сосудорасширяющие

средства, витамины, биостимуляторы. Препараты вводятся капельно, внутривенно, ежедневно. Хороший эффект достигается в первую неделю при использовании барокамеры, дополнительным методом можно считать иглотерапию. При повторных, хронических формах лечение амбулаторное: направлено на остановку процесса гибели слухового нерва.

Нейросенсорная тугоухость

Нейросенсорная тугоухость в широком смысле этого понятия включает в себя поражения звуковоспринимающего аппарата и(или) центрального отдела слухового анализатора.

Чаще всего нейросенсорная тугоухость обусловлена патологией рецептора (органа Корти) и корешков преддверно-улиткового нерва. Односторонняя тугоухость и глухота обычно имеют периферическое происхождение. Различают хроническую, острую и внезапную нейросенсорную тугоухость.

Клиническая картина. Нейро сенсорной тугоухости присущи два основных симптома:

- 1) различной высоты субъективный шум в ушах вследствие воспалительно-дегенеративного процесса и сосудистых нарушений;
- 2) понижение слуха, которое характеризуется ухудшением разборчивости речи и плохим восприятием звуков, преимущественно высокой частоты при воздушном и костном их проведении.

Тугоухостью называют любое ослабление слуховой функции. По частоте различают тугоухость трех видов: общую, басовую и дискантовую, по выраженности нарушения слуха:

1. I степень (легкая) — потеря слуха на тоны 500—4000 Гц в пределах 50 дБ, разговорная речь воспринимается с расстояния 4—6 м;
2. II степень (средняя) — потеря слуха на те же частоты равна 50—60 дБ, разговорная речь воспринимается с расстояния от 1 до 4 м;
3. III степень (тяжелая) — потеря слуха превышает 60—70 дБ, разговорная речь воспринимается с расстояния от 0,25—1 м.

Восприятие звуков ниже этого уровня оценивается как глухота.

Внезапная нейро-сенсорная тугоухость. Основанием для этого послужило своеобразие клинического течения. Оно заключается в неожиданной и мгновенной потере слуха в сроки, измеряемые часами (до 12 ч). При увеличении этих сроков до суток (по некоторым данным, даже до половины суток) тугоухость должна обозначаться как острая, но не как внезапная. Причины внезапной тугоухости относят к нервно-сосудистой стрессовой реакции в слуховом анализаторе.

Нейросенсорная тугоухость. Диагностика

Важную роль в диагностике нейросенсорной тугоухости играют тщательно собранный анамнез и клинические данные. Основное значение в топической

диагностике имеют методы камертонального и аудиометрического исследований. Проба Вебера-латерализация звука

в лучше слышащее ухо. Тональная пороговая аудио-метрия — отсутствие костно-воздушного интервала, нисходящие кривые, обрыв кривых. При небольшой степени тугоухости разборчивость речи сохраняется. Увеличение степени тугоухости всегда сопровождается падением разборчивости речи. Пороги восприятия ультразвука редко повышаются до очень больших величин; иногда наблюдается полное отсутствие восприятия ультразвука.

При резкой степени тугоухости ультразвук латерализуется в сторону лучше слышащего уха. Определение слуховой чувствительности к ультразвукам позволяет выявлять ранние этапы заболевания, уточнять топическую и дифференциальную диагностику.

Нейросенсорная тугоухость. Лечение

Первые две недели после начала острой нейросенсорной тугоухости исключительно благоприятны для проведения дезинтоксикационной и иной терапии в условиях ЛОР-стационара. Ее нужно рассматривать как оказание неотложной помощи. Как можно раньше лечение должно быть направлено на устранение или нейтрализацию причин заболевания, в связи с чем показано применение терапевтических средств; при наличии той или иной инфекции назначают антибиотики негликозидного ряда, например, цефазолин, кефзол, цедекс и т.д. Проводят дезинтоксикацию — гемодез (400 мл внутривенно ежедневно в течение 5 дней), реоглюкин (200 мл внутривенно в течение 7 дней) и т.д.

Лечение токсических форм нейросенсорной тугоухости предусматривает в первую очередь проведение мероприятий по прекращению поступления токсинов и выведению их из организма. Для этого назначают мочегонные и потогонные средства. Как antidotное средство показано подкожное или внутримышечное введение унитиола (1 мл 5 % раствора на 10 кг массы тела больного) в сочетании с витаминами В₆, В₁₂. В 1-е сутки унитиол вводят 3—4 раза, на 2-е — 2—3 раза, в последующие 7 дней — по 1—2 раза. Одновременно назначают натрия тиосульфат (5—10 мл 30 % раствора внутривенно, 10 вливаний на курс; а также активатор тканевого дыхания — кальция пентонат (2 мл 20 % раствора 1—2 раза в сутки подкожно, внутримышечно, внутривенно).

Показана кокарбоксилаза по 50 мг ежедневно в течение 30 дней в сочетании с приемом внутрь таблетированного апилака (таблетка содержит 0,01 г препарата) по 1 таблетке под язык 3 раза в день после еды в течение месяца. Для улучшения обменных процессов в нервной ткани назначают внутримышечные инъекции АТФ по 1—2 мл 1 % раствора в течение месяца, рибоксин (5 мл внутривенно капельно с изотоническим раствором натрия хлорида), антикоагуляционная терапия: гепарин по 15—20 ЕД/сут в 4 приема или внутримышечно. Трентал внутривенно с глюкозой, пирацетам — 20 % раствор по 2—6 г/сут в 0,9 % растворе хлорида натрия внутривенно капельно ежедневно, всего 3—5 инъекций. Назначают также антихолин-эстеразные препараты: галантамин — 1 мл 0,5 % раствора с 1—2 % раствором новокаина

интрамеатально в инъекциях ежедневно, на курс 15 процедур; прозерин по 1 мл 0,05 % раствора с 1—2 % раствором новокаина меатотимпанально, ежедневно, на курс 15 инъекций; сосудорасширяющие средства: никотиновая кислота, 0,1 % раствор, начиная с 1 мл, увеличивают дозу до 5 мл, затем снижают ее до 1 мл внутримышечно или внутривенно; стугерон (циннаризин) по 0,05 г 2—3 раза в сутки внутрь во время еды, глюкокортикоиды — дексаметазон (4 мг/сут), преднизолон (30—60 мг/сут) внутримышечно или внутривенно. Фибринолитические препараты — стрептокиназа 200 000 ЕД внутривенно в 50 мл изотонического раствора натрия хлорида в течение 30 мин, затем 100 000 ЕД в течение 16 ч.

Стимулирующая терапия включает подкожное введение экстракта алоэ по 1 мл в день, на курс лечения 25—30 инъекций; подкожное введение стекловидного тела по 2 мл, на курс лечения 20 инъекций. При нейросенсорной тугоухости любой этиологии показана витаминотерапия (витамины С и группы В) и внутривенные вливания 40 % раствора глюкозы по 20 мл в течение 15—20 дней. Инфекционную нейросенсорную тугоухость целесообразно лечить физическими методами. Среди них электрофорез 5 % йодида калия на область сосцевидных отростков (15 сеансов); токи Дарсонваля. Для уменьшения шума и звона в ухе показан курс внутрикожных новокаиновых блокад (1,0 мл 1,0 % раствора новокаина подкожно в наружный слуховой проход, отступив от входа в него 1 — 1,5 см; на курс 12 инъекций), акупунктура. Используют также метод введения лекарственных препаратов с помощью эндаурального фоноэлектрофореза (разработан В.Т.Пальчуном и А.И.Крюковым), основанный на комплексном использовании лекарственного препарата (метаболического или спазмолитического действия) в концентрации, не превышающей 3 %, постоянного электрического тока силой 0,1 мА и ультразвука частотой 880 кГц и интенсивностью не более 0,2 Вт/см². Лекарственный раствор заливают в наружный слуховой проход, кожу которого предварительно обезжиривают спиртоэфирной смесью. В раствор погружают ультразвуковой излучатель, который служит одновременно пассивным электродом. Активный электрод из свинца помещают на сосцевидный отросток с противоположной стороны. Благодаря электрофоретическому и фонофоретическому эффектам лекарственный препарат насыщает сосудистый бассейн наружного слухового прохода. Поскольку названный бассейн анастомозирует с васкулярными системами среднего и внутреннего уха, препарат достигает сосудистой полоски. Ультразвук, воздействуя на эндотелий капилляров сосудистой полоски, вызывает временное открытие гематолабиринтного барьера, способствуя тем самым проникновению препарата в жидкости и ткани внутреннего уха (в том числе улитки). Экспериментально на органной культуре внутреннего уха мышинных эмбрионов было показано, что лекарственные препараты (коферменты), вводимые таким методом, стимулируют метаболические процессы, приводя к повышению функциональной активности органа. Положительный терапевтический эффект отмечается у пациентов с токсической тугоухостью, нарушением кровообращения в системе лабиринтной артерии.

С целью восстановления кровообращения и дезинтоксикации желательно применение в виде капельного внутривенного раствора гемодеза, маннитола и других средств.

Хороший терапевтический результат в виде уменьшения или исчезновения шума и звона дает проведение курса иглоукалывания (акупунктуры).

Тактика лечения и очередность применения лекарственных средств индивидуальны. В зависимости от результатов исследования курсы лечения следует повторять.

Прогноз зависит от степени выраженности слуховых нарушений и времени начала лечения. При легкой форме заболевания в течение первых 4 мес возможно улучшение слуха, при более тяжелых формах — его стабилизация.

Лечение внезапной формы тугоухости требует незамедлительного обеспечения больному полного покоя и быстрого проведения курсов дезинтоксикации, дегидратации и стабилизации кровообращения в соответствии с тем, как это осуществляется вообще при нейросенсорной тугоухости. При установлении вирусной природы заболевания показано использование специфических иммунологических и противоинфекционных средств. Оценка эффективности лечения затрудняется фактом спонтанного излечения. Прогноз зависит от времени идентификации признаков тугоухости и начала лечения. При благоприятных условиях положительный результат лечения может достигать 50—90 %.

I Слухопротезирование

применение слуховых аппаратов или других приспособлений для улучшения слуха. Показанием является тугоухость, затрудняющая речевое общение, особенно у детей первых двух лет жизни. С. противопоказано при нарушении функций вестибулярного аппарата, острых воспалительных процессах в наружном или среднем ухе и обострениях хронических, в первые месяцы после перенесенного церебрального менингита и слухулучшающих операций.

Слуховые аппараты представляют собой электроакустические устройства, способные принимать, преобразовывать и усиливать звуковые сигналы. Они состоят из микрофона, принимающего звуки и преобразующего их в электрические сигналы, электронного усилителя (с ручной или автоматической регулировкой громкости и тембра), источника питания и телефона, преобразующего электрический сигнал в звуковой.

5. Практические навыки.

Студент должен:

1. Знать клинические проявления острого среднего катарального отита и кохлеарного неврита.

2. Владеть методикой обследования больного острым средним катаральным отитом и кохлеарным невритом.

3. Уметь читать аудиограммы и тимпанограммы.

4. Знать основные принципы лечения внезапной и острой нейросенсорной тугоухости.

5. Изучить методы лечения острого среднего катарального отита и кохлеарного неврита.

6. *Контрольные вопросы:*

1. Что такое внезапная нейросенсорная тугоухость? Хроническая нейросенсорная тугоухость?
2. Основные клинические проявления острого среднего катарального отита у детей.
3. Первая помощь и лечение острого катарального отита.
4. Принципы слухопротезирования.
5. Виды тимпанограмм.
6. Способы диагностики лечения острой нейросенсорной тугоухости.

Занятие № 7

Негнойные заболевания уха: отосклероз, болезнь Меньера

1. Мотивация

Негнойные заболевания уха: отосклероз- Отосклероз. Otosclerosis (греч) otos – ухо sclerosis-затвердение (Politzer, 1893). **болезнь** органа слуха, обусловленная очаговым патологическим процессом энхондрального слоя костной капсулы лабиринта, приводящая к фиксации основания стремени в окне преддверия. Клинически выраженным **отосклерозом** страдает 1 - 2% населения земного шара (гистологический **отосклероз** выявляется у 10%) (Данные ВОЗ, 2010). В структуре **заболеваний** уха ЛОР стационаров 5-8% это больные **отосклерозом**. **Болезнь Меньера** — заболевание внутреннего уха невоспалительного характера, проявляющееся повторяющимися приступами лабиринтного головокружения, шумом в пораженном ухе и прогрессирующим снижением слуха. Одновременное нарушение слуховой и вестибулярной функций, т. е. классическая картина М. б., встречается только у 35—46% больных, примерно в половине случаев заболевание начинается со слуховых расстройств и в 15—20% случаев — с вестибулярных.

2. Цель занятия

1. Усвоить основные клинические проявления негнойных заболеваний уха: отосклероз – патоморфологические изменения в височной кости, клинические симптомы, данные акуметрии и вестибулометрии. Болезнь Меньера.
 2. Уметь проводить дифференциальную диагностику отосклероза и болезни Меньера.
 3. Знать основные лечебные мероприятия при отосклерозе и болезни Меньера.
- Отосклероз:

Принципы консервативного и хирургического лечения отосклеротической тугоухости.

Стапедопластика.

-Болезнь Меньера: купирование приступа, консервативная терапия в межприступном периоде, показания к хирургическому лечению.

Операция на нервах барабанной полости, дренирование эндолимфатического мешка, периэндолимфатическое дренирование и шунтирование улитки, частичная лабиринтэктомия, вестибулярная нейротомия.

3. План проведения занятия:

1. Контроль исходного уровня знаний.

2. Коррекция ошибок.

Преподаватель проводит анализ и коррекцию ошибок, допущенных при выполнении тестового контроля и устного опроса.

3. Преподаватель демонстрирует студентам больных отосклерозом, болезнью Меньера.

4. Во время самостоятельной работы студентов преподаватель проводит систематический контроль, консультирует их по возникающим вопросам, а затем проводит совместное обсуждение обследованных больных.

4. Содержание занятия

Студенты получают навыки осмотра больного с отосклерозом и болезнью Меньера.

Обследование височной области состоит из осмотра, проведения камертональных проб; проведения и интерпретации аудиограммы, импедансметрии; рентгенологического, МРТ, КТ исследования уха и височной кости

Приступая к обследованию оториноларингологического больного, необходимо иметь в лоточке набор стерильных инструментов:

- 1) шпатель (для отведения языка при обследовании корня его и глотки.);
 - 2) носовое зеркало Килиана;
 - 3) ушные воронки различного диаметра;
 - 4) ушной зонд с нарезкой и пуговчатый;
 - 5) ушной пинцет;
- +воронка Зигле; баллон Политцера; набор камертонов;

А также: налобный рефлектор Симановского для осмотра больных; источник света (настольная лампа); аудиометр; прибор для проведения тимпанометрии.

После окончания опроса и осмотра височной области можно приступить к пальпации уха и заушной области, а затем другим диагностическим приемам.

1. Отоскопия

2. Проведение и чтение аудиограммы. Тимпанограммы.

Отосклероз --- это процесс, в основе которого лежит очаговое поражение костной капсулы ушного лабиринта.

Патологоанатомическая сущность заболевания заключается в том, что здоровая кость в очаге поражения замещается вновь образованной порозной, губчатой --- спонгиозной костью, богатой сосудами. Поэтому более правильным является наименование отоспонгиоз. Обычно отосклеротический очаг располагается в области окна преддверия, чаще у переднего полюса его. Значительно реже в области окна улитки, внутреннего слухового прохода, полукружных каналах. Различают гистологическую и клиническую стадии отосклероза. Так, пока изменения локализуются лишь в кости процесс клинически ничем не проявляется. С переходом процесса на кольцевую связку стремени подвижность стремени ограничивается, в связи с чем постепенно ухудшается передача звуков через среднее ухо. Имеет место прогрессирующая тугоухость и ощущение шума в ушах. Процесс, как правило, бывает двусторонним. Разница в остроте слуха на оба уха обычно не значительна. Тугоухость имеет свойство постепенно прогрессировать.

В зависимости от распространенности процесса различают тимпанальную, кохлеарную и смешанную формы. При тимпанальной форме происходит замуровывание основания стремени в окне преддверия, его подвижность нарушается, наступает анкилоз. Кохлеарная форма (более редкая) характеризуется распространением процесса на улитку, иногда на преддверие и полукружные каналы, а также на окно улитки и внутренний слуховой проход.

Клинически отосклероз проявляется прогрессирующим понижением слуха и ощущением шума в ушах, который переносится больными значительно тяжелее, чем при других формах тугоухости. При описании характера субъективного шума в ушах больные сравнивают его с различными явлениями природы и бытовой среды (шум прибоя, шелест листвы, гул проводов). Выраженность субъективного шума оценивается по трем степеням:

[I степень ---] ощущение ушного шума больного почти не беспокоит и наличие этого симптома выявляется при активном опросе;

[II степень ---] жалобы на шум в ушах на ряду с другими жалобами;

[III степень ---] ощущение субъективного шума является ведущей жалобой больного. Довольно патогномичными симптомами отосклеротического поражения яв -ля -ют -ся улучшение остроты слуха при прибывании больного в шумной обстановке (paracusis Willisii), понижение разборчивости речи при

глотании и жевании (deprecusis Scheer), одновременном разговоре нескольких лиц (симптом Тойнби) и при напряженном внимании (симптом Урбанчика-Вальбе).

Диагноз отосклероза устанавливают на основании анамнеза, упомянутых выше симптомов, течения болезни и данных исследования слуха. Данные исследования слуха у больных отосклерозом зависят от формы заболевания и от стадии. Так, при тимпанальной форме имеется значительное снижение остроты слуха по воздушной проводимости при сравнительно хорошо сохранившейся костной. При исследовании слуха камертонами определяется поражение звукопроводящего аппарата. Звук по костной проводимости латеризируется в сторону хуже слышащего уха, опыты Ринне и Желле отрицательные. После пробного продувания ушей слух не улучшается. При кохлеарной форме отмечается прогрессирующая потеря слуха не только на низкие, но и на высокие тоны, костная проводимость укорачивается.

Нередко больных отосклерозом беспокоят головокружения и расстройства равновесия. Как правило это кратковременные головокружения, возникающие при движении, быстрых наклонах или запрокидывании головы. Головокружения могут проявляться приступами тошноты и рвоты. Причину головокружений видят в интоксикации нервных окончаний статокINETического рецептора при распространении отосклероза на полукружные каналы и внутренний слуховой проход.

При тональной аудиометрии у больных тимпанальной формой отосклероза определяется восходящая форма кривой, понижение остроты слуха для воздушного проведения при сохранении слуха по костной проводимости в пределах нормы. При смешанной и кохлеарной формах отмечается нисходящий тип кривой, который указывает на нарушение функций также и звуковоспринимающего аппарата. Характерным для тимпанальной и смешанной форм отосклероза является наличие разрыва между кривыми костной и воздушной проводимости, чего нет при поражении улитковой части VIII нерва.

Особого внимания заслуживает рентгенологический метод диагностики отосклероза --- выявляются мельчайшие детали морфологического строения височной кости и обнаруживаются характерные изменения в области окон преддверия и улитки, полукружных каналов и внутреннего слухового прохода.

При консервативном лечении с целью воздействия на обмен в костной ткани назначают внутрь препараты кальция, фосфора (фитин), брома, фтористый натрий по 20 мг 2 раза в день во время еды в течение 1--2 лет, витамины группы В, А, Е, гормональные препараты во время климакса. Из физиотерапевтических мероприятий применяют электрофорез с кальцием или йодом, дарсонвализацию, которые несколько уменьшают шум в ушах.

Наиболее эффективен хирургический метод лечения. Применяют два вида хирургического вмешательства: операции на стремени и фенестрацию лабиринта (бокового полукружного канала). Улучшение слуха можно ожидать главным образом при тимпанальной форме. Предложенные основные способы операций на стремени условно разделяют на две группы: щадящие и радикальные. К первым относятся непрямая, прямая мобилизация, перфорация и фрагментация основания стремени, изоляция отосклеротического очага; ко вторым --- стапедэктомия и стапедопластика. В настоящее время в основном производят стапедопластику --- часть анкилозированного стремени удаляют и заменяют протезом из синтетического материала, например, тефлоном. Эффективность этих операций очень высока --- 95 %.

2.Болезнь Меньера.

В современных медицинских справочниках дается следующее описание болезни Меньера: это негнойное заболевание внутреннего уха, характеризующееся увеличением объема лабиринтной жидкости (эндолимфы) и повышением внутрилабиринтного давления, в результате чего возникают рецидивирующие приступы прогрессирующей глухоты (чаще односторонней), шума в ушах, системного головокружения и нарушения равновесия, а также вегетативные расстройства (тошнота, рвота).

Клиническая картина

В подавляющем большинстве случаев (80–90%) болезнь Меньера характеризуется односторонним поражением с возможным «вовлечением в патологический процесс» в той или иной степени и второго лабиринта. В этом случае следует говорить о «двустороннем заболевании» .

Дебютировать болезнь Меньера может как с вестибулярных, так и со слуховых (снижение слуха, заложенность уха, ушной шум) нарушений. Тугоухость может быть постепенно нарастающей или флюктуирующей (преходящей) – при этом в начале заболевания (в первые 2–3 года) отмечается практически полное восстановление слуха в межприступном периоде. С годами слух снижается, вплоть до полной глухоты.

Самым тягостным симптомом болезни Меньера является головокружение: системное, сопровождающееся спонтанным нистагмом, атаксией, координаторными расстройствами, выраженными вегетативными проявлениями (гиперсаливация, гипергидроз, флюктуации артериального давления, диспептические расстройства). Продолжительность приступа варьируется от нескольких минут до дней (status meniericus). Выраженность головокружения также может быть различной: от легких «предвестников» до бурной реакции, во время которой больные принимают вынужденное положение на боку, соответствующему больному уху (или направлению быстрого компонента спонтанного нистагма). Атаксия и координаторные нарушения сохраняются в течение нескольких дней после окончания приступа.

Диагностика классической формы болезни Меньера основывается на характерных клинических проявлениях и данных аудиометрии. Трудности в постановке диагноза могут быть связаны с тем, что многие пациенты, у которых болезнь начинается с приступов головокружения, не могут четко описать свои жалобы. Кроме того, существует ряд заболеваний и состояний, сопровождающихся вестибулярными расстройствами (6):

- доброкачественное пароксизмальное позиционное головокружение;
- вертебро–базилярная недостаточность;
- вестибулярный нейронит;
- черепно–мозговая травма;
- фистула лабиринта;
- инфекционный лабиринтит;
- последствия отохирургических вмешательств;
- отосклероз;
- мостомозжечковые опухоли;
- рассеянный склероз;
- побочные проявления лекарственных препаратов;
- острый гнойный средний отит;

При лечении острого приступа болезни Меньера применяют в основном медикаментозную и, при наличии условий, карбогено– или оксигенотерапию. Используют седативные препараты и средства, улучшающие мозговое кровообращение (прохлорперазин, прометазин, циннаризин, диазепам), дегидратационные средства. В остром периоде целесообразно вводить препараты парентерально или в свечах. Целесообразно проведение заушных новокаиновых блокад.

Одной из наиболее известных схем купирования острого приступа болезни Меньера является схема, разработанная И.Б. Солдатовым и Н.С. Храппо (1977): глюкоза 40%–20,0 в/в, пипольфен 2,5%–2,0 в/м (или аминазин 2,5%–1,0 в/м), атропина сульфат 0,1%–1,0 п/к (или платифиллина гидротартрат 0,2%–2,0 п/к), кофеин–бензонат натрия 10%–1,0 п/к; горчичники на шейно–затылочную область, грелка к ногам [8]. Иногда к означенной схеме добавляют ксантинола никотинат 15%–2,0 в/м или циннаризин, либо винпоцетин [4].

Лечение в межприступном периоде (поддерживающая терапия) должно быть комплексным и довольно активным. Показаны средства, предотвращающие развитие или уменьшающие эндолимфатический гидропс: диуретики (фуросемид, амилорид, гидрохлортиазид), вазодилататоры (аналог гистамина – беттагистина дигидрохлорид), препараты, улучшающие мозговое кровообращение (циннаризин, пропранолол), кортикостероиды, а также немедикаментозное лечение – вестибулярная реабилитация, иглорефлексотерапия.

Одним из лекарственных препаратов, эффективно устраняющих головокружение и снижающих субъективный ушной шум, является беттагистина дигидрохлорид (Вестибо) – синтетический аналог гистамина. Бета–гистина дигидрохлорид впервые был синтезирован в 1941 году Walter с

соавторами, а в 1970 году зарегистрирован как препарат для лечения болезни Меньера. Бетагистина дигидрохлорид лишен таких побочных эффектов гистамина как сильная головная боль, гиперемия лица, диплопия и рвота, кроме того, он принимается внутрь.

По современным представлениям, бетагистина дигидрохлорид имеет три уровня действия:

- На кохлеарный кровоток
- На центральный вестибулярный аппарат
- На периферический вестибулярный аппарат.

Хирургическое лечение

При явной неэффективности консервативного лечения целесообразны различные хирургические вмешательства, как щадящие (слухосохраняющие), так и деструктивные. Деструктивные методы показаны при тяжелых инвалидизирующих формах болезни Меньера. Выделяют 5 групп:

- 1 – вмешательства на автономной нервной системе (хорд– и хордплексусэктомия);
- 2 – перерезка сухожилий мышц барабанной полости;
- 3 – декомпрессивные операции на внутреннем ухе;
- 4 – деструктивные операции на лабиринте;
- 5 – деструктивные операции на преддверно–улитковом нерве [5].

К слухосохраняющим операциям относятся:

- шунтирование эндолимфатического мешка – наиболее распространенное хирургическое вмешательство при БМ;
- саккулотомия – декомпрессивная операция на сферическом мешочке;
- пересечение вестибулярного нерва с целью прекращения афферентной импульсации, что способствует исчезновению вестибулярных расстройств.

При безуспешности щадящих видов хирургических вмешательств проводят такие деструктивные операции как:

- лабиринтэктомия;
- кохлеосаккулотомия;
- вестибулярная нейрэктомия.

Следует отметить, что операции на автономной нервной системе и перерезка сухожилий мышц барабанной полости малоэффективны, а декомпрессивные и деструктивные хирургические вмешательства, как правило, приводят к глухоте на оперированное ухо и возобновлению приступов головокружений в отдаленные сроки в связи с фиброзным заращением созданных соустьев; деструктивные операции на преддверно–улитковом нерве выполняются в отделениях нейрохирургии.

В настоящее время выделяют еще две операции: кохлеарная имплантация и лазеродеструкция рецепторов ампулы горизонтального полукружного канала, которая позволяет добиться избавления от приступов головокружения в ближайшие и отдаленные сроки, сохранить слух и задержать развитие гидропического процесса в другом ухе при одностороннем процессе.

Однако, несмотря на обилие научных работ, посвященных болезни Меньера, множество средств и способов, используемых при ее лечении, проблема, по

существу, остается нерешенной, поскольку до настоящего времени не существует единой, признанной всеми ведущими специалистами лечебной тактики.

5. Практические навыки.

Студент должен:

1. Знать клинические проявления отосклероза и болезни Меньера.
2. Владеть методикой обследования больного отосклерозом и болезнью Меньера.
3. Уметь читать аудиограммы и тимпанограммы.
4. Знать основные принципы консервативного лечения.
5. Изучить методы хирургического лечения отосклероза и болезни Меньера.

6. Контрольные вопросы:

1. Какие бывают виды отосклероза?
2. Аудиограмма и тимпанограмма при отосклерозе.
3. Принципы хирургического лечения при отосклерозе.
4. Виды болезни Меньера.
5. Первая помощь во время приступа болезни Меньера.
6. Консервативное лечение болезни Меньера.
7. Принципы хирургического лечения болезни Меньера.

Занятие № 8

Морфологические и физиологические особенности носа и околоносовых пазух. Дефекты и деформации наружного носа. Искривление перегородки носа, носовое кровотечение, фурункул, острый ринит.

1. Мотивация – роль носового дыхания трудно переоценить.

-если дыхание происходит через рот, вдох становится менее глубоким, поэтому в организм поступает только 78% от необходимого количества кислорода

- при нарушении носового дыхания нарушается гемодинамика черепа, что приводит (особенно у детей) к головным болям, быстрой утомляемости, ослаблению памяти

-стойкое затруднение носового дыхания может привести к расстройству нервной системы и ряду заболеваний: бронхиальная астма, у детей - эпилептиформные припадки, ночное недержание мочи.

-нарушение носового дыхания в детском возрасте вредно влияет на развитие скелета грудной клетки. Оно приводит к деформации лицевого

скелета: формируется высокое и узкое "готическое" небо, искривляется носовая перегородка, происходит неправильное прорезывание зубов.

-при дыхании через нос происходит увлажнение, согревание, очищение от пылевых примесей, а также обеззараживание воздуха.

2. Цель занятия

1.Знать Морфологические и физиологические особенности носа и околоносовых пазух. Клиническую анатомию наружного носа и полости носа.

2.Усвоить основные клинические проявления дефектов и деформации наружного носа. Искривления перегородки носа, носового кровотечения, фурункула носа, острого ринита, заражения хоан, искривления носовой перегородки гематомы и абсцесса носовой перегородки.

3.Уметь проводить методы лечения дефектов и деформации наружного носа. Искривления перегородки носа, носового кровотечения, фурункула носа, острого ринита.

4.Научить студентов основным подходам к лечению: дефектов и деформации наружного носа. Искривления перегородки носа, носового кровотечения, фурункула носа, острого ринита, заражения хоан, искривления носовой перегородки гематомы и абсцесса носовой перегородки

3. План проведения занятия:

1.Контроль исходного уровня знаний.

2.Коррекция ошибок.

Преподаватель проводит анализ и коррекцию ошибок, допущенных при выполнении тестового контроля и устного опроса.

3.Преподаватель демонстрирует студентам больных,имеющих дефекты и деформации наружного носа, Искривления перегородки носа, носовые кровотечения, фурункул носа, случаи острого ринита, заражения хоан, искривления носовой перегородки гематомы и абсцесса носовой перегородки.

4.Во время самостоятельной работы студентов преподаватель проводит систематический контроль, консультирует их по возникающим вопросам, а затем проводит совместное обсуждение обследованных больных.

4. Содержание занятия

Студенты получают навыки осмотра полости носа больных с искривлением перегородки носа, носовыми кровотечениями, фурункуломносом, случаи острого ринита, заражения хоан, искривления носовой перегородки гематомы и абсцесса носовой перегородки.

Обследование полости носа состоит из осмотра, проведения; проведения ринопситограммы, интерпретации рентгенологического, МРТ, КТ исследования носа и придаточных пазух.

Приступая к обследованию больного, необходимо иметь в лоточке набор стерильных инструментов:

- 1) шпатель (для отведения языка при обследовании корня его и глотки,);
- 2) носовое зеркало Килиана;
- 3) ушной зонд с нарезкой и пуговчатый;
- 4) предметное стекло;
- 5) ушной пинцет;

А также: налобный рефлектор Симановского для осмотра больных; источник света (настольная лампа).

После окончания опроса и осмотра носа можно приступить к пальпации носа и придаточных пазух, а затем другим диагностическим приемам.

1. Риноскопия
2. чтение рентгенограммы. КТ, МРТ.
3. ринопситограмма-проведение и чтение.

Клиническая анатомия наружного носа

Наружный нос (*nasus externus*) представлен костно-хрящевым остовом и имеет форму трехгранной пирамиды, обращенной основанием книзу (рис. 2.1). Верхняя часть наружного носа, граничащая с лобной костью, называется корнем носа (*radix nasi*). Книзу нос переходит в спинку носа (*dorsum nasi*) и заканчивается верхушкой носа (*apex nasi*). Боковые поверхности носа в области верхушки подвижны и составляют крылья носа (*alae nasi*), свободный их край образует вход в нос или ноздри (*nares*), разделенные между собой подвижной частью перегородки носа (*septum mobilis nasi*).

Костная часть остова состоит из парных плоских носовых костей (*ossa nasalia*), составляющих спинку носа, латерально с обеих сторон к носовым костям примыкают лобные отростки верхней челюсти (*processus frontalis maxillae*), образующие вместе с хрящевой частью

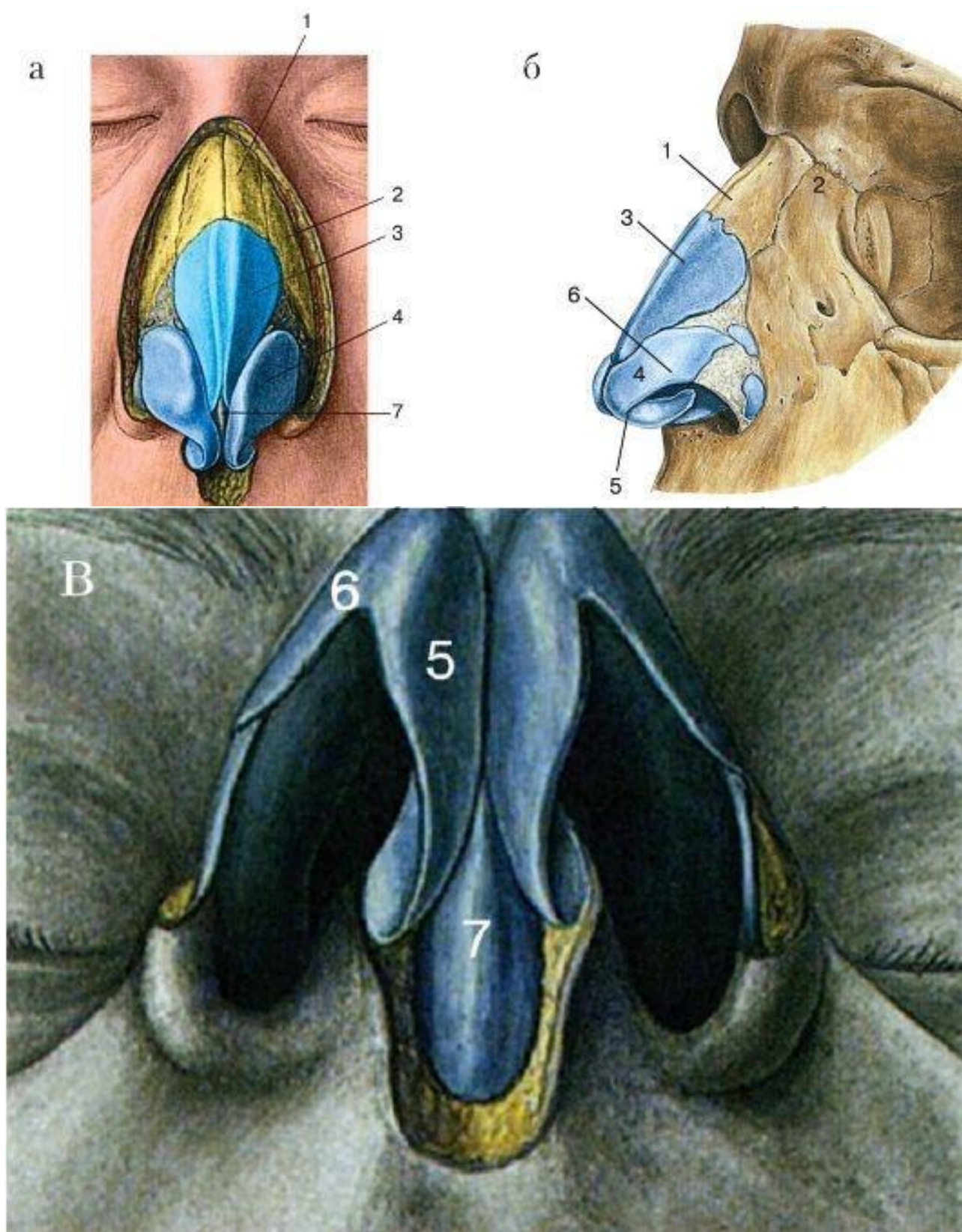


Рис. 2.1. Наружный нос: а - фронтальная проекция; б - боковая проекция; в - преддверие полости носа: 1 - носовые кости; 2 - лобные отростки верхней челюсти; 3 - латеральные хрящи носа; 4 - большой хрящ крыла; 5 - медиальная ножка; 6 - латеральная ножка; 7 - хрящ перегородки носа

наружного носа скаты и гребень носа. Эти кости вместе с передней носовой остью в переднем отделе составляют грушевидную апертуру (отверстие) (apertura piriformis) лицевого скелета.

Хрящевая часть наружного носа крепко спаяна с костями носа и имеет парные верхние латеральные хрящи - *cartilago nasi lateralis* (треугольные хрящи) - и парные нижние латеральные хрящи (большие хрящи крыльев) (*cartilago alaris major*). Большой хрящ крыла

имеет медиальную и латеральную ножки (*crus mediale and laterale*). Между латеральными и большими хрящами крыльев носа обычно располагаются не постоянные, разной величины малые хрящики крыльев - *cartilagine alares minores* (сесамовидные хрящи).

Кожный покров наружного носа содержит много сальных желез, особенно в нижней трети. Перегибаясь через край входа в полость носа (ноздри), кожа выстилает на протяжении 4-5 мм стенки преддверия носа (*vestibulum nasi*). Здесь она снабжена большим количеством волос, что создает возможность возникновения гнойничковых воспалений, фурункулов, сикоза.

Мышцы наружного носа у человека носят рудиментарный характер и большого практического значения не имеют. Они играют определенную роль в расширении и сужении входа в полость носа.

Кровоснабжение. Наружный нос, как и все мягкие ткани лица, имеет обильное кровоснабжение (рис. 2.2), в основном из системы наружной сонной артерии:

- угловая артерия (*a. angularis*) - из передней лицевой артерии (*a. faciales anterior*).

- дорсальная артерия носа (*a. dorsalis nasi*), являющаяся концевой ветвью глазничной артерии (*a. ophthalmica*), - из системы внутренней сонной артерии.

Соединяясь между собой в области корня наружного носа, угловая артерия и артерия спинки носа образуют анастомоз между системами внутренней и наружной сонных артерий.

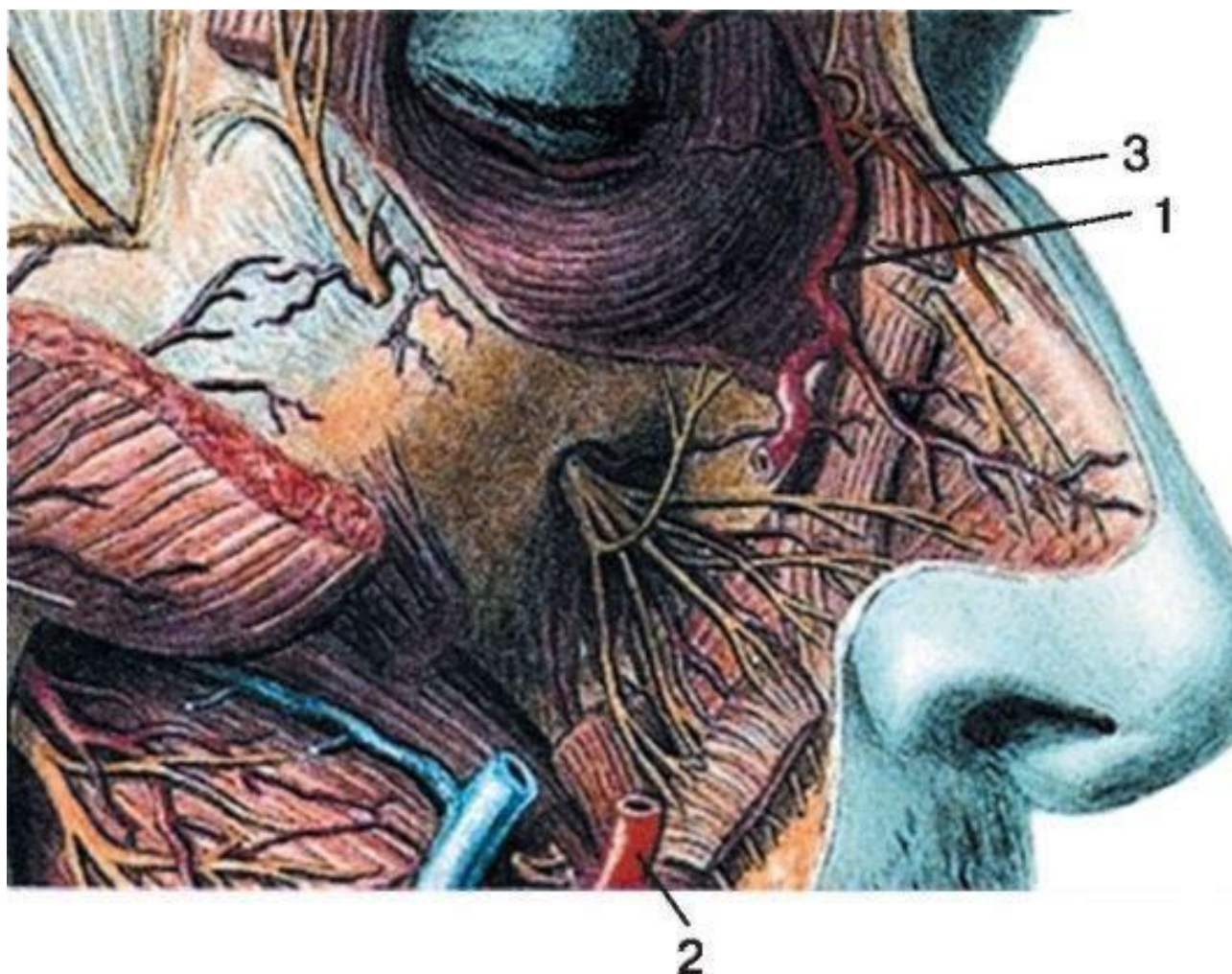
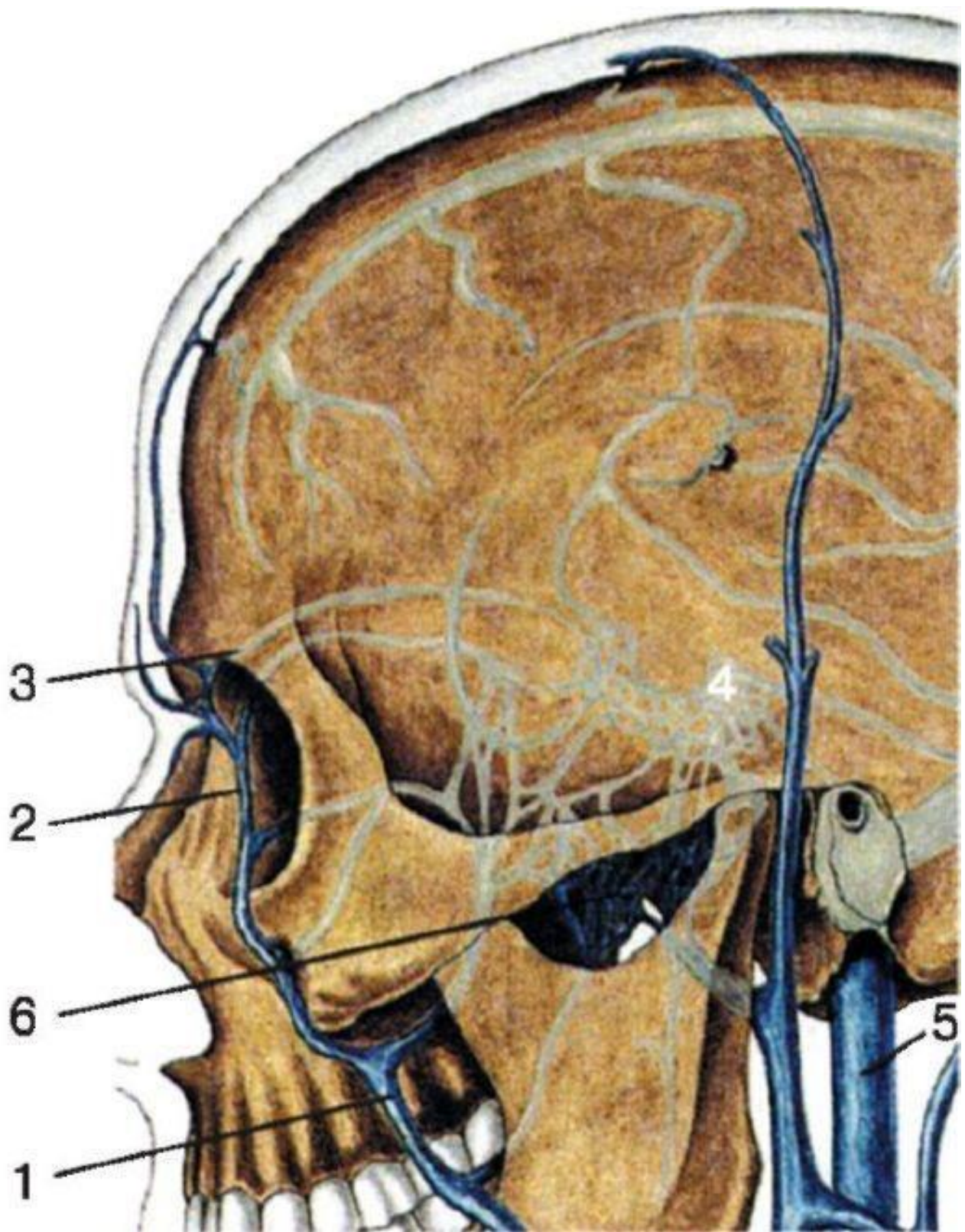


Рис. 2.2. Кровоснабжение наружного носа:
1 - угловая артерия; 2 - лицевая артерия; 3 - дорсальная артерия носа

Рис. 2.3. Вены наружного носа: 1 - лицевая вена; 2 - угловая вена; 3 - верхняя глазная вена; 4 - пещеристый синус; 5 - внутренняя яремная вена; 6 - крыловидное сплетение



Вены наружного носа(рис. 2.3). Отток крови от мягких тканей наружного носа осуществляется в лицевую вену (*v. facialis*), которая формируется из угловой вены (*v. angularis*), наружных носовых вен (*vv. nasalexternae*), верхней и нижних губных вен (*vv. labiales superior et inferior*)и глубокой вены лица (*v. faciei profunda*).Затем лицевая вена впадает во внутреннюю яремную вену (*v. jugularis interna*).

Важным в клиническом отношении является тот факт, что угловая вена сообщается также с верхней глазной веной (*v. ophthalmica superior*), которая впадает в пещеристый синус (*sinus cavernosus*). Это делает возможным распространение инфекции из воспалительных очагов наружного носа в пещеристый синус и развитие тяжелейших орбитальных и внутричерепных осложнений.

Лимфоотток из наружного носа осуществляется в подчелюстные и околоушные лимфатические узлы.

Иннервация наружного носа:

- двигательная - осуществляется лицевым нервом (*n. faciales*);
- чувствительная - I и II ветвями тройничного нерва (*n. trigeminus*) - над- и подглазничными нервами - *nn. supraorbitalis et infraorbitalis*).

2.1.2. Клиническая анатомия полости носа

Полость носа (*cavum nasi*) располагается между полостью рта (снизу), передней черепной ямкой (сверху) и глазами (латераль-

но). Она разделена перегородкой носа на две идентичные половины, спереди посредством ноздрей сообщается с внешней средой, кзади посредством хоан - с носоглоткой. Каждая половина носа окружена четырьмя околоносовыми пазухами - верхнечелюстной (гайморовой), решетчатыми, лобной и клиновидной (рис. 2.4).

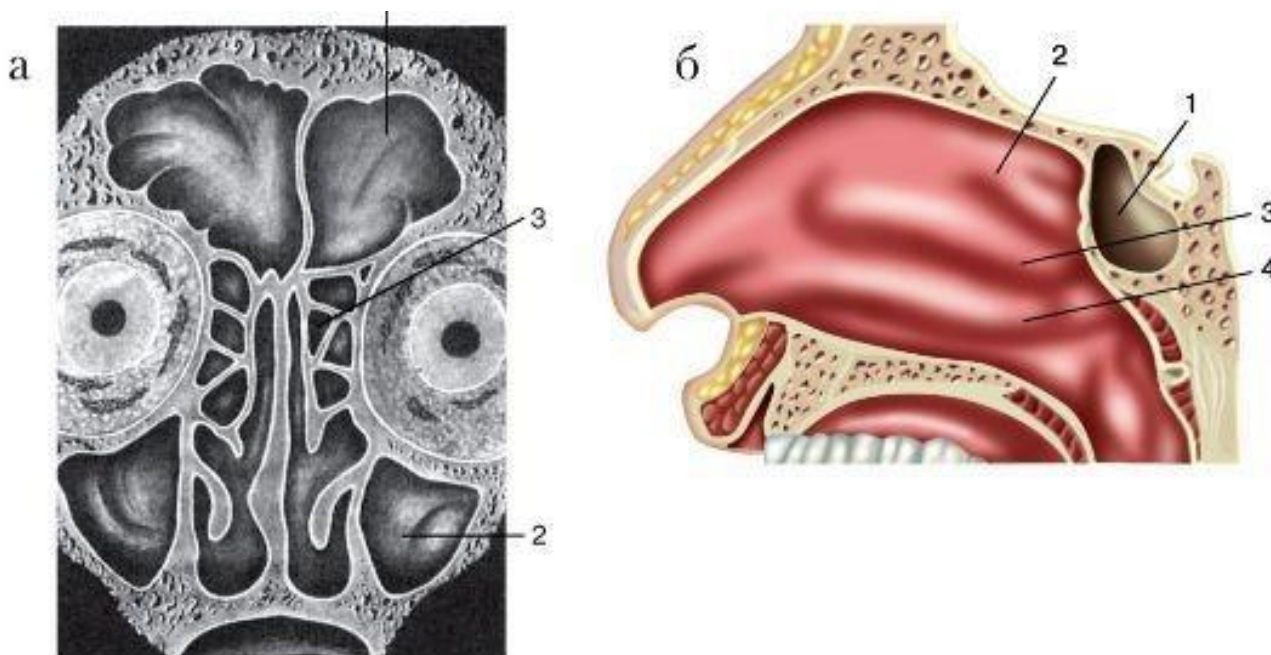


Рис. 2.4. Околоносовые пазухи: а - фронтальная проекция: 1 - лобная; 2 - верхнечелюстная; 3 - ячейки решетчатого лабиринта;

б - вид сбоку: 1 - клиновидная пазуха; 2 - верхняя носовая раковина; 3 - средняя носовая раковина; 4 - нижняя носовая раковина

Полость носа имеет четыре стенки: нижнюю, верхнюю, медиальную и латеральную (рис. 2.5).

Нижняя стенка(дно полости носа) образована спереди двумя нёбными отростками верхней челюсти и кзади - двумя горизонтальными пластинками нёбной кости. По средней линии эти кости соединены швом. Отклонения в этом соединении ведут к различным дефектам (волчья пасть, заячья губа). В переднем отделе дно носовой полости имеет резцовый канал (canalis incisivus), через который в полость рта проходят носонёбный нерв (n.nosopalatinus) и носонёбная артерия (a. nosopalatina). Это нужно иметь в виду при подслизистой резекции перегородки носа и других операциях в этой области, чтобы избежать значительного кровотечения. У новорожденных дно полости носа соприкасается с зубными зачатками, которые располагаются в теле верхней челюсти.

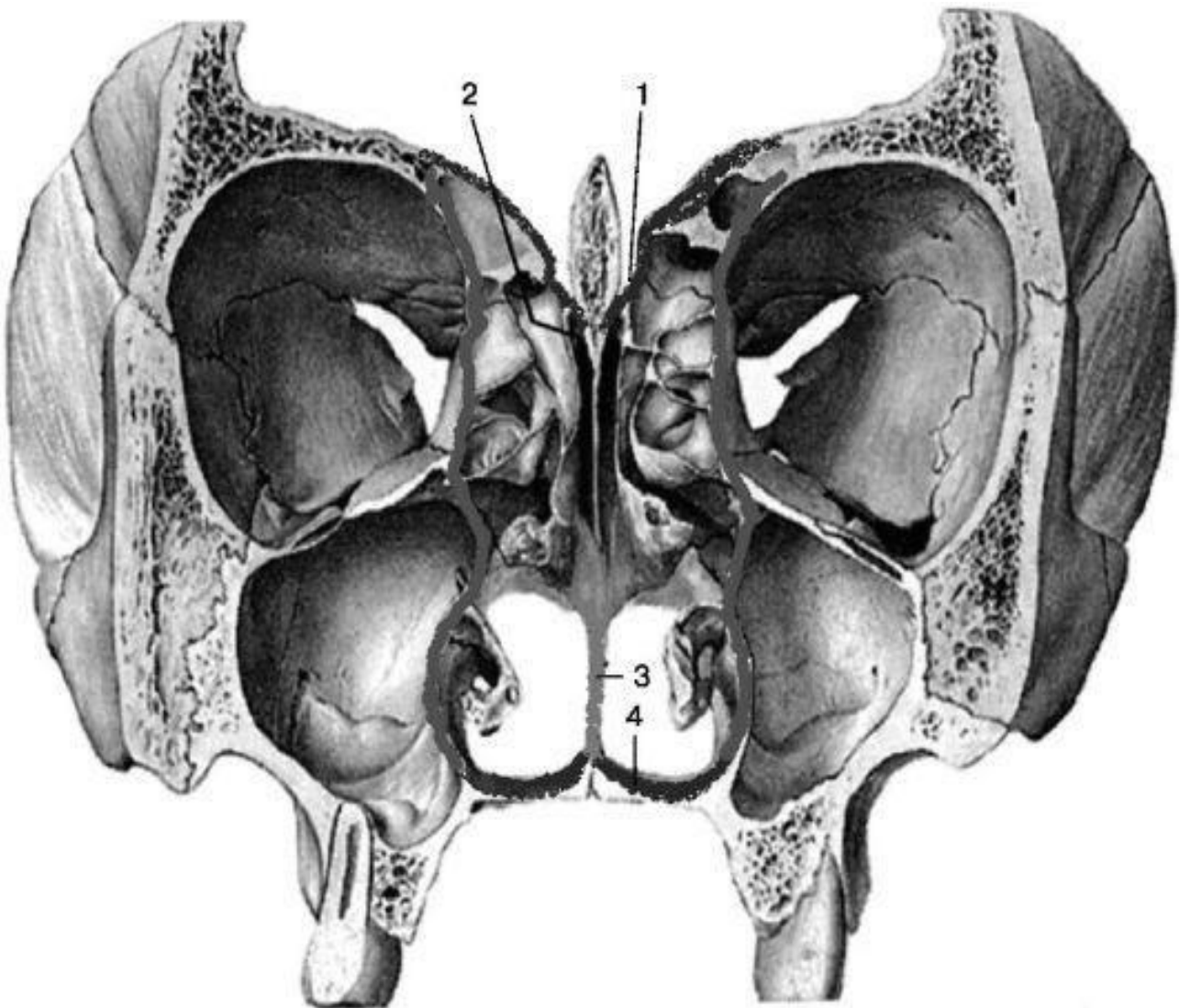


Рис. 2.5. Стенки полости носа:

1 - верхняя; 2 - латеральная; 3 - медиальная; 4 - нижняя

Верхняя стенка полости носа, или крыша (свод), в переднем отделе образована носовыми костями, в средних отделах - решетчатой (продырявленной, ситовидной) пластинкой решетчатой кости (*lamina cribrosa ossis ethmoidalis*), в заднем отделе - передней стенкой клиновидной пазухи. Продырявленная пластинка решетчатой кости в своде имеет большое количество отверстий (25-30), через которые в полость носа проходят нити обонятельного нерва, передняя решетчатая артерия и вена, соединяющая полость носа с передней черепной ямкой. У новорожденного решетчатая пластинка (*lamina cribrosa*) представляет собой фиброзную пластинку, которая окостеневает к трем годам жизни.

Медиальная стенка, или перегородка носа (*septum nasi*), состоит из переднего хрящевого и заднего костного отделов (рис. 2.6). Хрящевой отдел образован хрящом перегородки носа - *cartilago septi nasi* (четырёхугольный хрящ), верхний край которого образует передний отдел спинки носа, а передненижний отдел участвует в формировании подвижной части перегородки носа (*pars mobilis septi nasi*). Костный отдел образован в задневерхней области и в среднем отделе перпендикулярной пластинкой решетчатой кости (*lamina*

perpendicularis), а в задненижней - самостоятельной костью перегородки носа - сошником (*vomer*).

Рис. 2.6. Медиальная стенка полости носа:
1 - перегородка носа; 2 - подвижная часть перегородки носа; 3 -

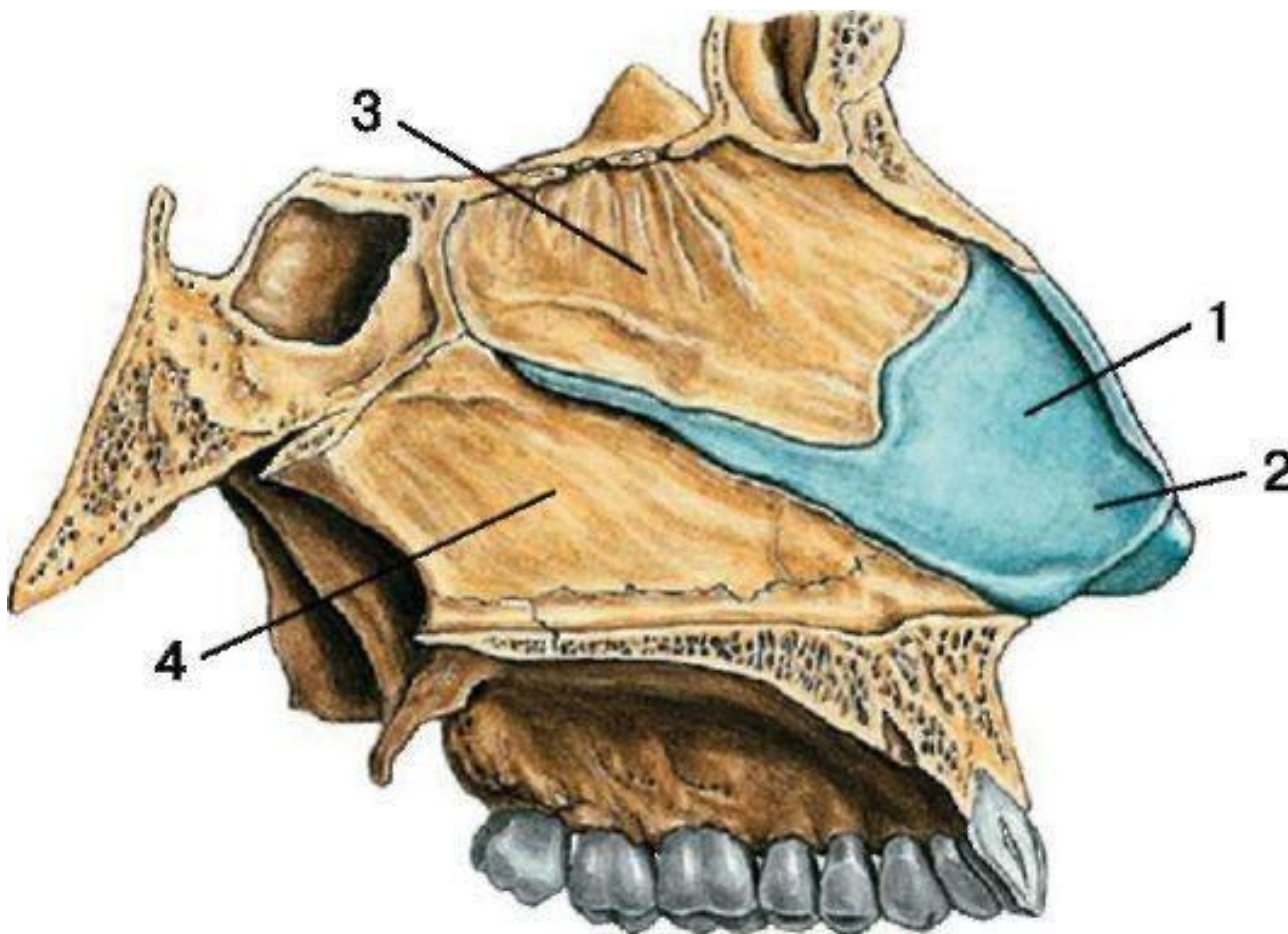
перпендикулярная пластинка решетчатой кости; 4 - сошник

У новорожденного перпендикулярная пластика решетчатой кости представлена перепончатым образованием. Между перпендикулярной пластинкой и сошником, между хрящом перегородки носа и сошником остается полоска хряща - зона роста. Повреждение зоны роста у детей, (например, при хирургических вмешательствах) может вызывать деформацию перегородки и наружного носа. Полное формирование и окостенение перегородки носа заканчивается к 10 годам, дальнейший рост перегородки происходит за счет зон роста.

В области ростковых зон благодаря разной скорости развития хрящевой и костной ткани могут образоваться шипы и гребни перегородки носа, вызывающие нарушение носового дыхания.

Латеральная (боковая, наружная) стенка полости носа - наиболее сложная по своему строению, сформирована несколькими костями. В переднем и среднем отделе она образована лобным отростком верхней челюсти, медиальной стенкой верхней челюсти, слезной костью, решетчатыми ячейками. В задних

отделах в ее формировании участвуют перпендикулярная пластинка нёбной кости и медиальная пластинка крыловидного отростка клиновидной



кости, которые образуют края хоан. Хоаны ограничиваются медиально задним краем сошника, латерально - медиальной пластинкой крыловидного отростка клиновидной кости, сверху - телом этой кости, снизу - задним краем горизонтальной пластинки нёбной кости.

На латеральной стенке в виде горизонтальных пластинок располагаются три носовые раковины (*conchae nasales*): нижняя, средняя и верхняя (*conchae nasalis inferior, media et superior*). Нижняя носовая раковина, наиболее крупная по размеру, является самостоятельной костью, средняя и верхняя раковины образованы решетчатой костью.

Все носовые раковины, прикрепляясь к латеральной стенке полости носа в виде продолговатых уплощенных образований, формируют под собой соответственно нижний, средний и верхний носовые ходы. Между перегородкой носа и носовыми раковинами также образуется свободное пространство в виде щели, оно распространяется от дна полости носа до свода и называется общим носовым ходом.

У детей отмечается относительная узость всех носовых ходов, нижняя раковина спускается до дна полости носа, что обуславливает быстро наступающее

затруднение носового дыхания даже при небольшой набухлости слизистой оболочки при катаральном воспалении. Последнее обстоятельство влечет за собой нарушение грудного вскармливания, так как без носового дыхания ребенок не может сосать. Кроме того, у детей младшего возраста короткая и широкая слуховая труба расположена горизонтально. В таких условиях даже при небольших воспалительных явлениях в полости носа значительно затрудняется носовое дыхание, что создает возможность забрасывания инфицированной слизи из носоглотки через слуховую трубу в среднее ухо и возникновения острого воспаления среднего уха.

Нижний носовой ход (*meatus nasi inferior*) находится между нижней носовой раковиной и дном полости носа. В области его свода, на расстоянии около 1 см от переднего конца раковины

находится выводное отверстие носослезного протока (*ductus nasolacrimalis*). Оно образуется после рождения, задержка его открытия нарушает отток слез, что ведет к кистозному расширению протока и сужению носовых ходов. Латеральная стенка нижнего носового хода в нижних отделах толстая (имеет губчатое строение), ближе к месту прикрепления нижней носовой раковины значительно истончается, в связи с чем пункцию верхнечелюстной пазухи легче всего производить именно в этом месте, сделав отступ примерно на 1,5 см от переднего конца раковины.

Средний носовой ход (*meatus nasi medius*) располагается между нижней и средней носовыми раковинами. Латеральная стенка в этой области имеет сложное строение и представлена не только костной тканью, но и дубликатурой слизистой оболочки, которая носит название «фонтанелы» (роднички). На латеральной стенке среднего носового хода, под носовой раковиной, находится полулунная (серповидная) щель (*hiatus semilunaris*), которая в задней части образует небольшое расширение в виде воронки (*infundibulum ethmoidale*) (рис. 2.7). В решетчатую воронку спереди и сверху открывается выводной канал лобной пазухи, а сзади и книзу -

естественное соустье верхнечелюстной пазухи. В полулунную щель открываются передние и средние клетки решетчатого лабиринта. Естественное соустье верхнечелюстной пазухи в инфундибулуме прикрыто крючковидным отростком - *processus uncinatus* (небольшая серповидная пластинка решетчатой кости), ограничивающим полулунную щель спереди, поэтому выводные отверстия пазух, как правило, не удастся увидеть при риноскопии.

На боковой стенке полости носа в области переднего конца средней носовой раковины иногда можно идентифицировать одну или группу воздухоносных клеток - валик носа (*agger nasi*) в виде небольших выпячиваний слизистой оболочки, граничащих снизу с поверхностью крючковидного отростка.

Распространенным вариантом строения является пневматизированный передний конец средней носовой раковины - булла (concha bullosa ethmoidale), который представляет собой одну из воздухоносных клеток решетчатого лабиринта. Наличие пузырька

(буллы) средней носовой раковины может приводить к нарушению аэрации околоносовых пазух с последующим их воспалением.

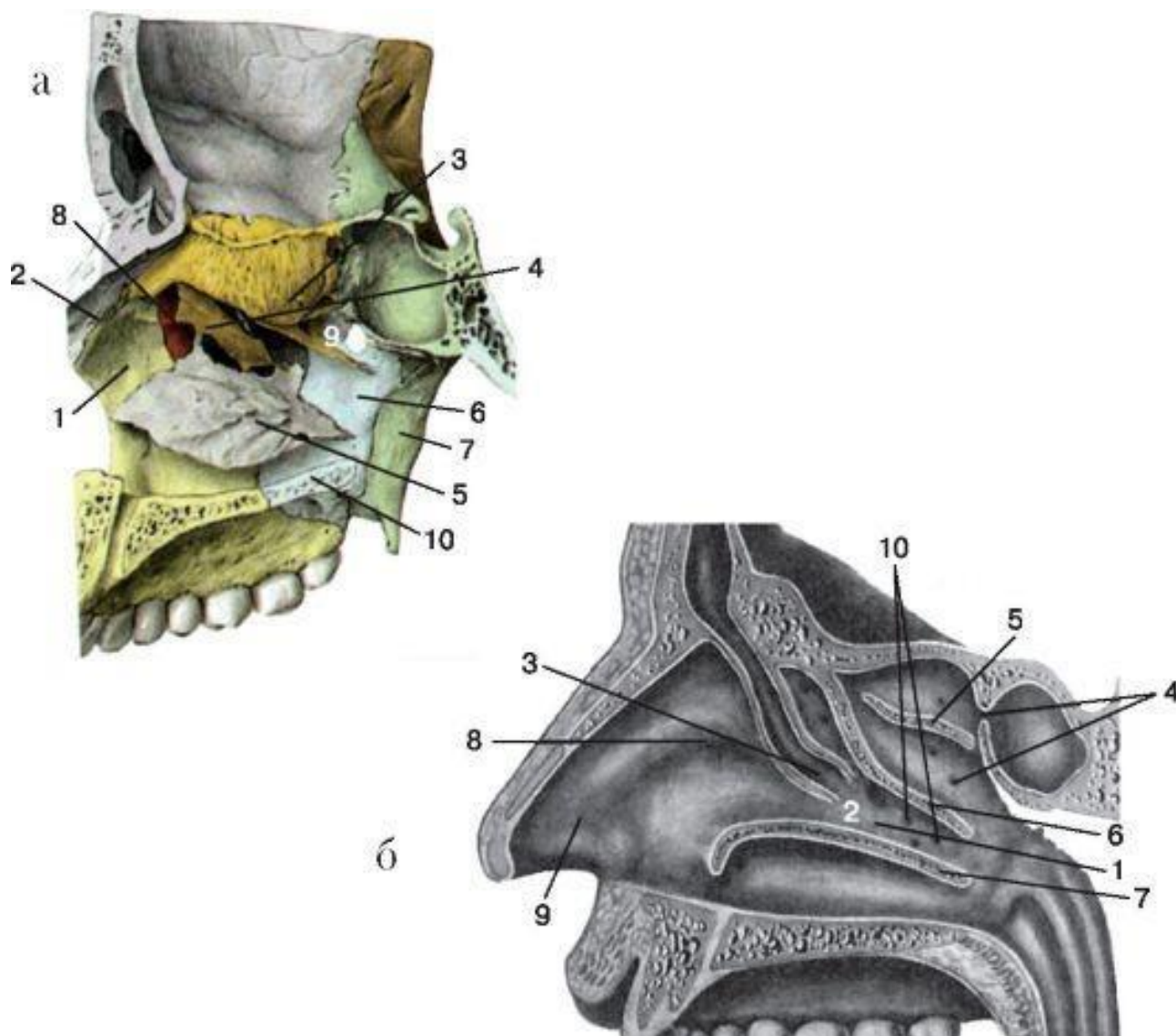
В последние годы в связи с активным внедрением эндоскопических методов хирургического вмешательства необходимо знать детали анатомического строения и основные «опознавательные» анатомические образования полости носа. Прежде всего понятие « остиомеатальный комплекс» - это система анатомических образований в области переднего отдела средней носовой раковины. В его состав входят крючковидный отросток(серповидная костная пластинка), который является медиальной стенкой воронки (инфундибу- лум). Кпереди от крючковидного отростка, на уровне прикрепления верхнего конца средней носовой раковины, расположены клетки валика носа (agger nasi). Последние могут быть представлены единой

Рис. 2.7. Строение латеральной стенки полости носа:

а - костный скелет латеральной стенки полости носа после удаления мягких тканей: 1 - лобный отросток верхней челюсти; 2 - носовая кость; 3 - верхняя носовая раковина; 4 - средняя носовая раковина; 5 - нижняя носовая раковина; 6 - перпендикулярная пластинка небной кости;

7 - внутренняя пластинка крыловидного отростка клиновидной кости;

8 - слезная кость; 9 - клиновидно-нёбное отверстие; 10 - горизонтальная пластинка небной кости; б - латеральная стенка полости носа после удаления носовых раковин: 1 - полулунная расщелина; 2 - решетчатая воронка; 3 - выводное отверстие канала лобной пазухи; 4 - выводные отверстия клиновидной



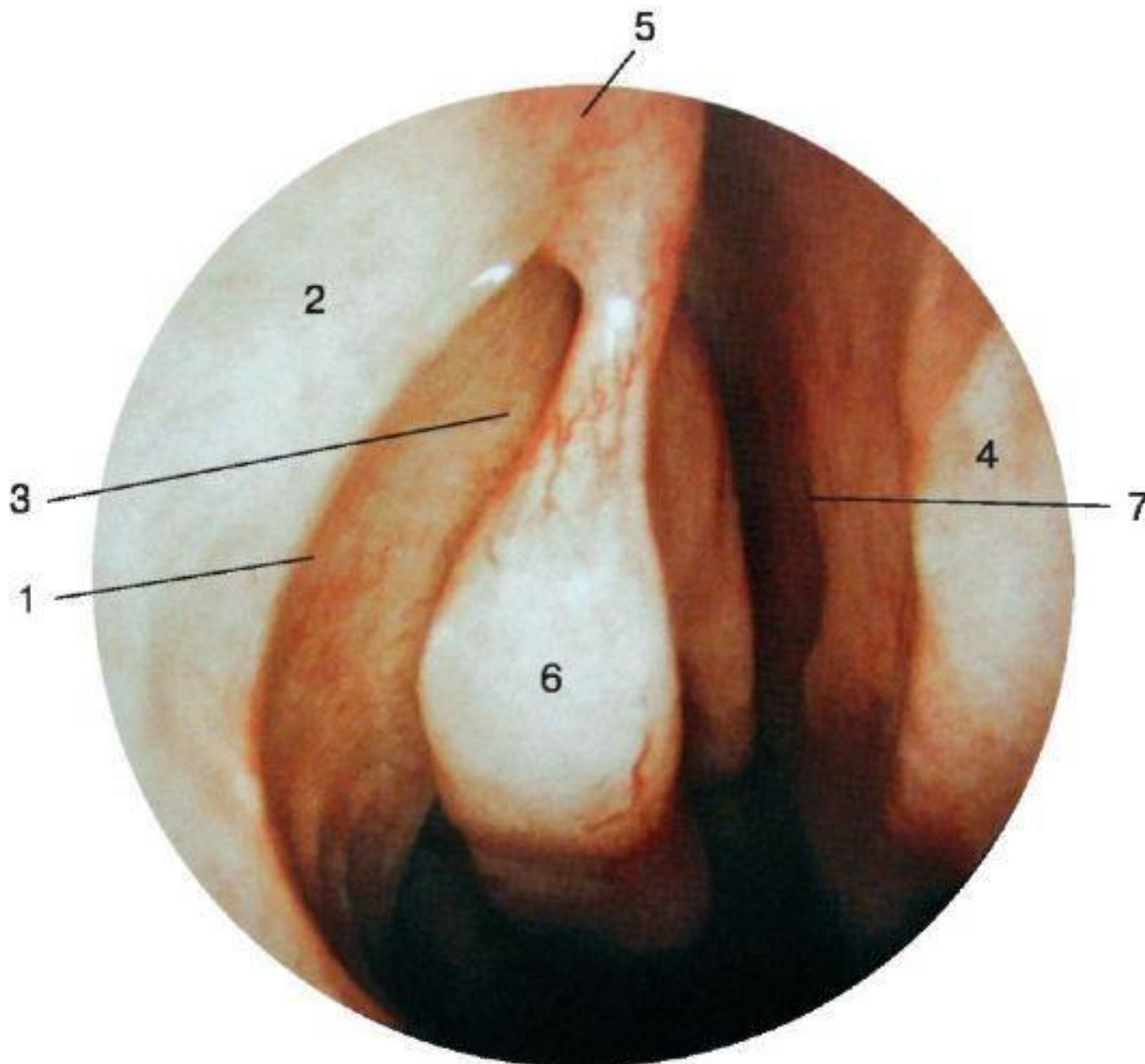
пазухи и задних клеток решетчатого лабиринта; 5 - верхняя носовая раковина; 6 - средняя носовая раковина; 7 - нижняя носовая раковина; 8 - валик носа; 9 - передний носовой клапан; 10 - выводные отверстия верхнечелюстной пазухи и передних клеток решетчатого лабиринта

полостью, но чаще это система отдельных клеток, которые открываются в решетчатую воронку. Кзади от крючковидного отростка, под передним концом средней носовой раковины, можно видеть крупную ячейку передней группы решетчатых пазух -большой решетчатый пузырек (*bulla ethmoidalis*). Наконец, противолежащий участок перегородки носа также входит в понятие «остиомеатальный комплекс» (рис. 2.8).

Рис. 2.8. Остиомеатальный комплекс (картина при эндоскопии): 1 - крючковидный отросток; 2 - ячейки валика носа; 3 - большой решетчатый пузырек; 4 - перегородка носа; 5 - основание средней носовой

раковины; 6 - передний отдел средней носовой раковины; 7 - общий носовой ход

Верхний носовой ход (meatus nasi superior) распространяется от средней носовой раковины до свода носа. На уровне заднего конца верхней раковины в верхнем носовом ходе располагается клиновидно-решетчатое углубление (сфеноэтмоидальное пространство), куда открываются клиновидная пазуха отверстием ostium sphenoidale и задние ячейки решетчатого лабиринта.



Полость носа и околоносовые пазухи выстланы слизистой оболочкой. Исключением является преддверие полости носа, которое покрыто кожей, содержащей волосы и сальные железы. Слизистая оболочка полости носа не имеет подслизистой основы, которая отсутствует в дыхательном тракте (за исключением подголосовой

полости). В зависимости от особенностей строения слизистой оболочки и функционального назначения полость носа делится на два отдела: респираторный (дыхательный) и обонятельный.

Респираторная область носа (regio respiratoria) занимает пространство от дна полости носа до уровня нижнего края средней носовой раковины. В этой

области слизистая оболочка покрыта многорядным цилиндрическим мерцательным эпителием (рис. 2.9). На апикальной поверхности реснитчатых клеток расположено около 200 тонких ресничек длиной 3-5 мкм, формирующих почти сплошной ковер. Реснитчатые микроворсинки совершают направленное движение кзади по направлению к носоглотке, а в самом переднем отделе - к преддверию. Частота колебаний ресничек - около 6-8 в сек. В слизистой оболочке имеются также множественные бокаловидные клетки, выделяющие слизь, и трубчато-альвеолярные разветвленные железы, продуцирующие серозный или серозно-слизистый секрет, который через выводные протоки выходит на поверхность слизистой оболочки полости носа. Реснитчатые микроворсинки погружены в секрет трубчато - альвеолярных желез, рН в норме в пределах 7,35-7,45. Сдвиги рН носовой слизи в щелочную или кислую стороны замедляют колебания ресничек вплоть до полной остановки и исчезновения их с поверхности клеток. После нормализации рН в зависимости от степени повреждения происходит восстановление ресничек и клиренса слизистой оболочки носа. Длительное вливание в нос любых лекарственных средств нарушает функцию мерцательного эпителия, что нужно иметь в виду при лечении заболеваний носа. На всем протяжении слизистая оболочка плотно спаяна с надхрящницей и надкостницей, поэтому отсепаровка ее во время операции производится вместе с ними.

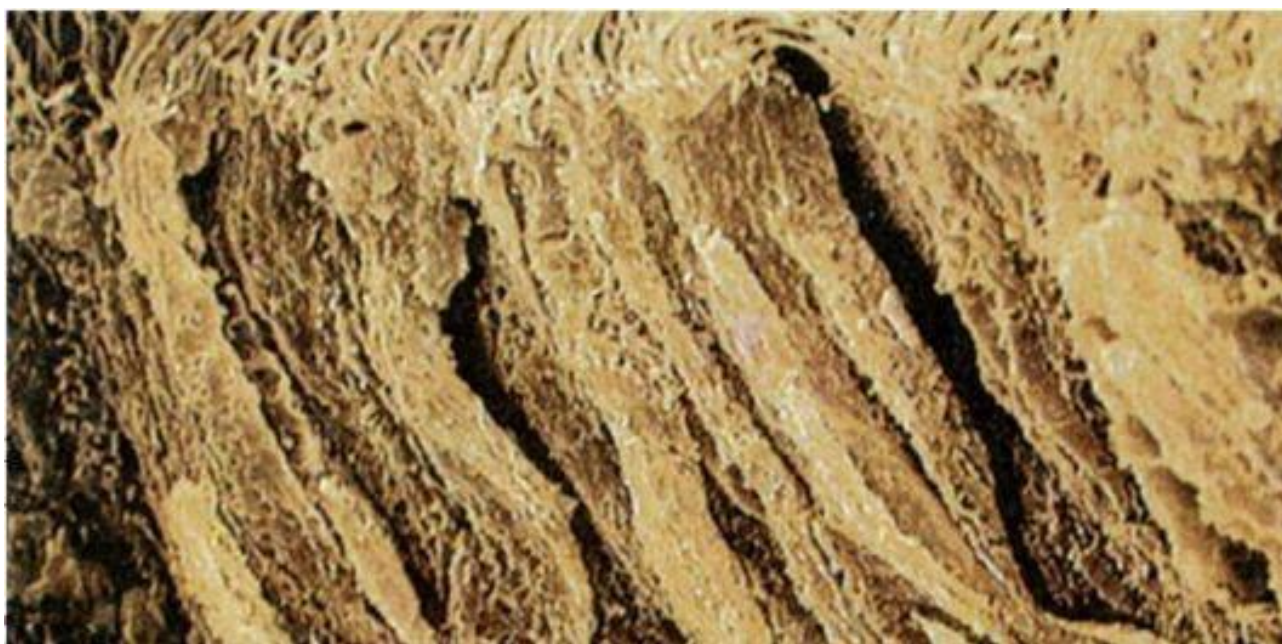


Рис. 2.9. Микрофотография мерцательного эпителия (х 2600)

На медиальной поверхности нижней носовой раковины и в передних отделах средней носовой раковины слизистая оболочка полости носа утолщается за счет кавернозной (пещеристой) ткани, состоящей из венозных сосудистых расширений, стенки которых богаты гладкой мускулатурой. При воздействии определенных раздражителей (холодный воздух, мышечная нагрузка и др.) слизистая оболочка, содержащая кавернозную ткань, может мгновенно набухать или сокращаться, тем самым суживая или расширяя

просвет носовых ходов, оказывая регулирующее воздействие на дыхательную функцию. В норме обычно обе половины носа в течение суток дышат неравномерно - то одна, то другая половина носа дышит лучше, как бы давая отдохнуть другой половине.

У детей кавернозная ткань достигает полного развития к 6 годам. В младшем возрасте в слизистой оболочке перегородки носа иногда встречается рудимент обонятельного органа - сошниково-носовой орган (Якобсона), располагающийся на расстоянии 2,5-3 см от переднего края перегородки носа, где могут образовываться кисты, а также возникают воспалительные процессы.

Обонятельная область (*regio olfactoria*) расположена в верхних отделах полости носа - от нижнего края средней носовой раковины до свода полости носа. Пространство между медиальной поверхностью средней носовой раковины и противолежащим участком перегородки носа называется обонятельной щелью. Эпителиальный покров слизистой оболочки в этой области состоит из обонятельных биполярных клеток, представленных веретенообразными, базальными и поддерживающими клетками. Местами встречаются клетки мерцательного эпителия, выполняющие очистительную

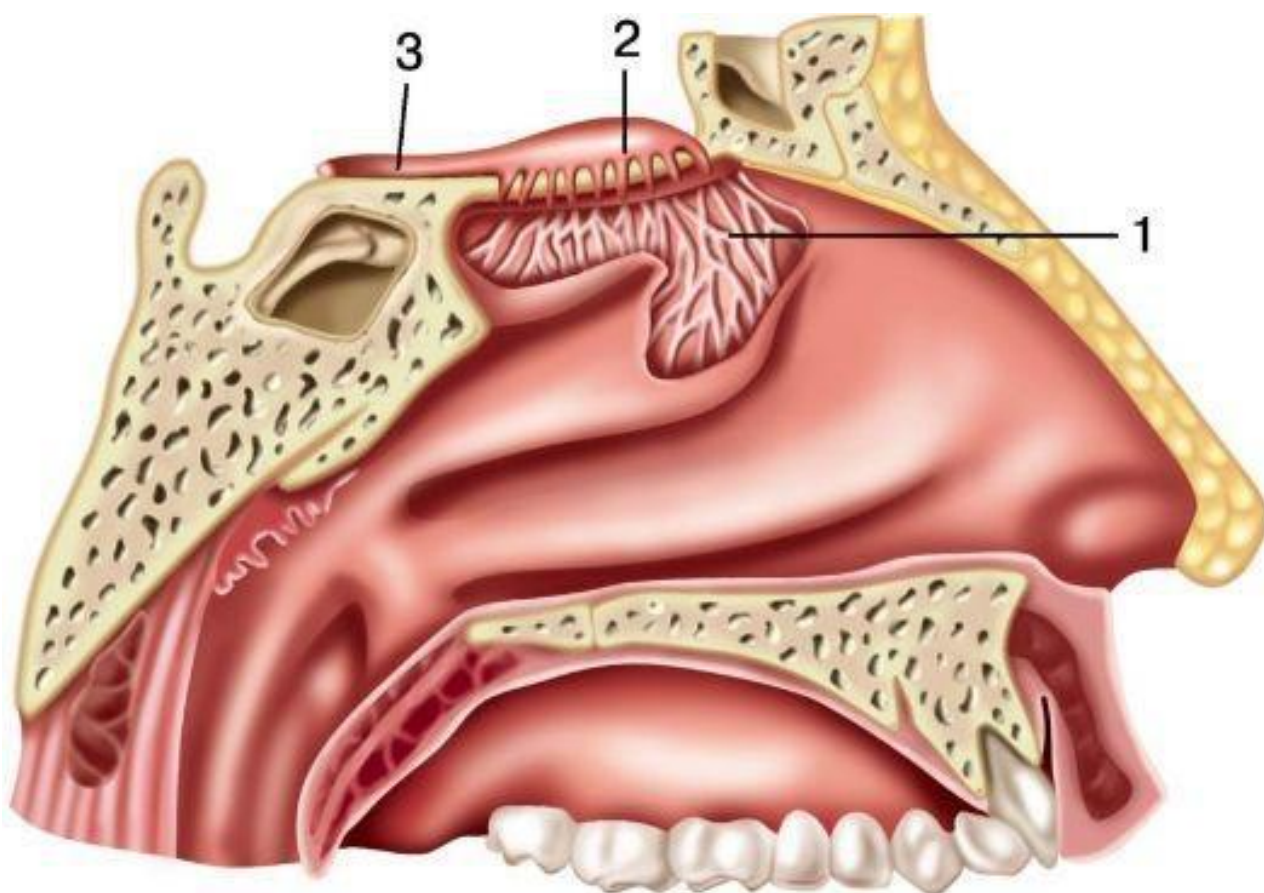
функцию. Обонятельные клетки являются периферическим нервным рецептором, имеют длинную нитевидную форму с утолщением посередине, в котором находится круглое ядро. От обонятельных клеток отходят тонкие нити - около 20 (*filae olfactoriae*), которые через решетчатую пластинку решетчатой кости вступают в обонятельную луковицу (*bulbus olfactorius*), а затем в обонятельный тракт (*tr. olfactorius*) (рис. 2.10). Поверхность обонятельного эпителия покрыта специфическим секретом, вырабатываемым специальными трубчато-альвеолярными железами (боуменовы железы), способствующим восприятию обонятельного раздражения. Этот секрет, являясь универсальным растворителем, поглощает из вдыхаемого воздуха пахучие вещества (одоривекторы), растворяет их и образует комплексы,

Рис. 2.10. Обонятельная область полости носа: 1 - обонятельные нити; 2 - решетчатая пластинка решетчатой кости; 3 - обонятельный тракт

которые проникают в обонятельные клетки и формируют сигнал (электрический), передаваемый в обонятельную зону мозга. Более 200 естественных и искусственных запахов может различать обонятельный анализатор человека.

КРОВОСНАБЖЕНИЕ ПОЛОСТИ НОСА

Наиболее крупная артерия носовой полости - клиновидно-нёбная (*a. sphenopalatine*) ветвь верхнечелюстной артерии из системы наружной сонной артерии (рис. 2.11). Проходя через клиновидно -нёбное



отверстие (foramen sphenopalatina) вблизи заднего конца нижней носовой раковины, она обеспечивает кровоснабжение задних отделов полости носа и околоносовых пазух. От нее в полость носа отходят:

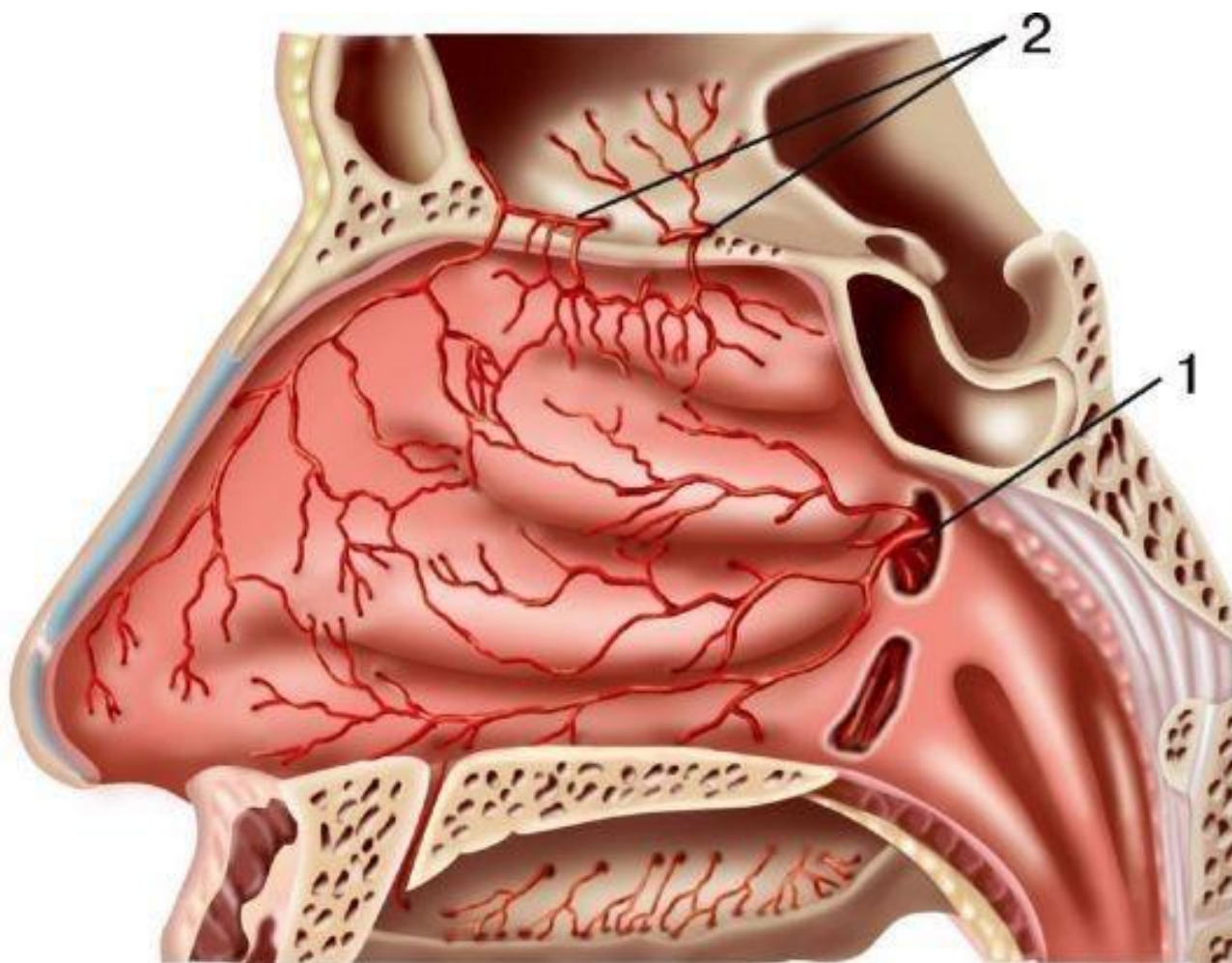
- задние носовые латеральные артерии (aa. nasales posteriores laterales);
- перегородочные артерии (a. nasalis septi).

Передневерхние отделы полости носа и область решетчатого лабиринта кровоснабжается глазной артерией (a. ophthalmica) из системы внутренней сонной артерии. От нее через решетчатую пластинку в полость носа отходят:

- передняя решетчатая артерия (a. ethmoidalis anterior);
- задняя решетчатая артерия (a. ethmoidalis posterior).

Рис. 2.11. Кровоснабжение полости носа:
1 - клиновидно-нёбная артерия; 2 - решетчатые артерии

Особенностью васкуляризации перегородки носа является образование густой сосудистой сети в слизистой оболочке в передней ее трети - киссельбахово место (locus Kiesselbachii). Здесь слизистая оболочка нередко истончена. В этом месте чаще, чем в других отделах перегородки носа, бывают носовые кровотечения, поэтому оно получило название кровоточивой зоны носа.



Венозные сосуды. Особенностью венозного оттока из полости носа является его связь с венами крыловидного сплетения (plexus pterigoideus) и далее пещеристого синуса (sinus cavernosus), располагающегося в передней черепной ямке. Это создает возможность распространения инфекции по указанным путям и возникновения риногенных и орбитальных внутричерепных осложнений.

Отток лимфы. Из передних отделов носа он осуществляется в поднижнечелюстные, из средних и задних отделов - в заглоточные и глубокие шейные лимфатические узлы. Возникновение ангины после операции в полости носа можно объяснить вовлечением в воспалительный процесс глубоких шейных лимфатических узлов, что приводит к застою лимфы в миндалинах. Кроме того, лимфатические сосуды полости носа сообщаются с субдуральным и подпаутинным пространством. Этим объясняется возможность возникновения менингита при оперативных вмешательствах в полости носа.

В полости носа различают иннервацию:

- обонятельную;
- чувствительную;
- вегетативную.

Обонятельная иннервация осуществляется обонятельным нервом (n. olfactorius). Обонятельные нити, отходящие от чувствительных клеток обонятельной области (I нейрон), проникают в полость черепа через решетчатую пластинку, где образуют обонятельную луковицу

(bulbus olphactorius). Здесь начинается II нейрон, аксоны которого идут в составе обонятельного тракта, проходят через парагиппокампальную извилину (gyrus parahippocampalis) и заканчиваются в коре гиппокампа (hippocampus), являющейся корковым центром обоняния.

Чувствительная иннервация полости носа осуществляется первой (глазной нерв - n. ophthalmicus) и второй (верхнечелюстной нерв - n. maxillaris) ветвями тройничного нерва. От первой ветви отходят передние и задние решетчатые нервы, которые проникают в полость

носа вместе с сосудами и иннервируют боковые отделы и свод носовой полости. Вторая ветвь участвует в иннервации носа прямо и через анастомоз с крылонебным узлом, от которого отходят задние носовые ветви (в основном к перегородке носа). От второй ветви тройничного нерва отходит подглазничный нерв к слизистой оболочке дна полости носа и верхнечелюстной пазухи. Ветви тройничного нерва анастомозируют между собой, что объясняет иррадиацию боли из области носа и околоносовых пазух в область зубов, глаза, твердой мозговой оболочки (боль в области лба, затылка) и т.д. Симпатическая и парасимпатическая (вегетативная) иннервация носа и околоносовых пазух представлена нервом крыловидного канала (видиев нерв), который берет начало от сплетения на внутренней сонной артерии (верхний шейный симпатический узел) и от коленчатого узла лицевого нерва.

2.1.3. Клиническая анатомия околоносовых пазух

К околоносовым пазухам (sinus paranasalis) относят воздухоносные полости, окружающие носовую полость и сообщающиеся с ней с помощью отверстий. Имеются четыре пары воздухоносных пазух:

- верхнечелюстные;
- лобные;
- пазухи решетчатой кости; • клиновидные.

В клинической практике околоносовые пазухи подразделяют на передние (верхнечелюстные, лобные, передние и средние пазухи решетчатой кости) и задние (клиновидные и задние пазухи решетчатой кости). Такое подразделение удобно тем, что патология передних пазух несколько отличается от таковой задних пазух. В частности, сообщение с полостью носа передних пазух осуществляется через средний, а задних - через верхний носовой ход, что важно в диагностическом плане. Заболевания задних пазух (особенно клиновидных) встречаются значительно реже, чем передних.

Верхнечелюстные пазухи (sinus maxillaris) - парные, расположены в теле верхней челюсти, самые крупные, объем каждой из них в среднем равен 10,5-17,7 см³. Внутренняя поверхность пазух покрыта слизистой оболочкой толщиной около 0,1 мм, последняя представлена многорядным

цилиндрическим мерцательным эпителием. Мерцательный эпителий функционирует таким образом, что продвижение слизи направлено по кругу кверху к медиальному углу пазухи, где расположено соустье со средним носовым ходом полости носа. В верхнечелюстной пазухе различают переднюю, заднюю, верхнюю, нижнюю и медиальную стенки.

Медиальная (носовая) стенка пазухи с клинической точки зрения является наиболее важной. Она соответствует большей части нижнего и среднего носовых ходов. Представлена костной пластинкой, которая, постепенно истончаясь, в области среднего носового хода может перейти в дубликатуру слизистой оболочки. В переднем отделе среднего носового хода, в полулунной щели, дубликатура слизистой оболочки образует воронку (инфундибулум), на дне которой имеется отверстие (*ostium maxillare*), соединяющее пазуху с полостью носа.

В верхнем отделе медиальной стенки верхнечелюстной пазухи располагается выводное соустье - *ostium maxillare*, в связи с чем отток из нее затруднен. Иногда при осмотре эндоскопами в задних отделах полулунной щели обнаруживается дополнительное выводное отверстие верхнечелюстной пазухи (*foramen accesorius*), через которое полипозно измененная слизистая оболочка из пазухи может выпячиваться в носоглотку, образуя хоанальный полип.

Передняя, или лицевая, стенка простирается от нижнего края глазницы до альвеолярного отростка верхней челюсти и является наиболее плотной в верхнечелюстной пазухе, покрыта мягкими тканями щеки и доступна ощупыванию. Плоское костное углубление

на передней поверхности лицевой стенки называется клыковой, или собачьей, ямкой (*fossa canina*), которая представляет собой наиболее тонкую часть передней стенки. Ее глубина может варьировать, но в среднем составляет 4-7 мм. При выраженной клыковой ямке передняя и верхняя стенки верхнечелюстной пазухи находятся в непосредственной близости от медиальной. Это

необходимо учитывать при проведении пункции пазухи, потому что в таких случаях пункционная игла может проникнуть в мягкие ткани щеки или в глазницу, что иногда приводит к гнойным осложнениям. У верхнего края клыковой ямки расположено подглазничное отверстие, через которое выходит подглазничный нерв (*n. infraorbitalis*).

Верхняя, или глазничная стенка, является наиболее тонкой, особенно в заднем отделе, где часто бывают дигисценции. В толще ее проходит канал подглазничного нерва, иногда имеется непосредственное прилегание нерва и кровеносных сосудов к слизистой оболочке, выстилающей верхнюю стенку верхнечелюстной пазухи. Это следует учитывать при выскабливании слизистой оболочки во время операции. Задневерхние (медиальные) отделы пазухи

непосредственно граничат с группой задних ячеек решетчатого лабиринта и клиновидной пазухой, в связи с чем хирургически подход к ним удобен и через верхнечелюстную пазуху. Наличие венозного сплетения, связанного с глазницей пещеристым синусом твердой мозговой оболочки, может способствовать переходу процесса в эти области и развитию грозных осложнений, таких как тромбоз пещеристого (кавернозного) синуса, флегмона орбиты.

Задняя стенка пазухи толстая, соответствует бугру верхней челюсти (*tuber maxillae*) и своей задней поверхностью обращена в крылонёбную ямку, где расположены верхнечелюстной нерв, крылонёбный узел, верхнечелюстная артерия, крылонёбное венозное сплетение.

Нижней стенкой, или дном пазухи, является альвеолярный отросток верхней челюсти. Дно верхнечелюстной пазухи при средних ее размерах лежит примерно на уровне дна полости носа, но нередко располагается и ниже последнего. При увеличении объема верхнечелюстной пазухи и опускании ее дна в сторону альвеолярного отростка нередко наблюдается выстояние в пазуху корней зубов, что определяется рентгенологически или при операции на верхнечелюстной пазухе. Эта анатомическая особенность увеличивает возможность развития одонтогенного гайморита (рис. 2.12). Иногда на стенках

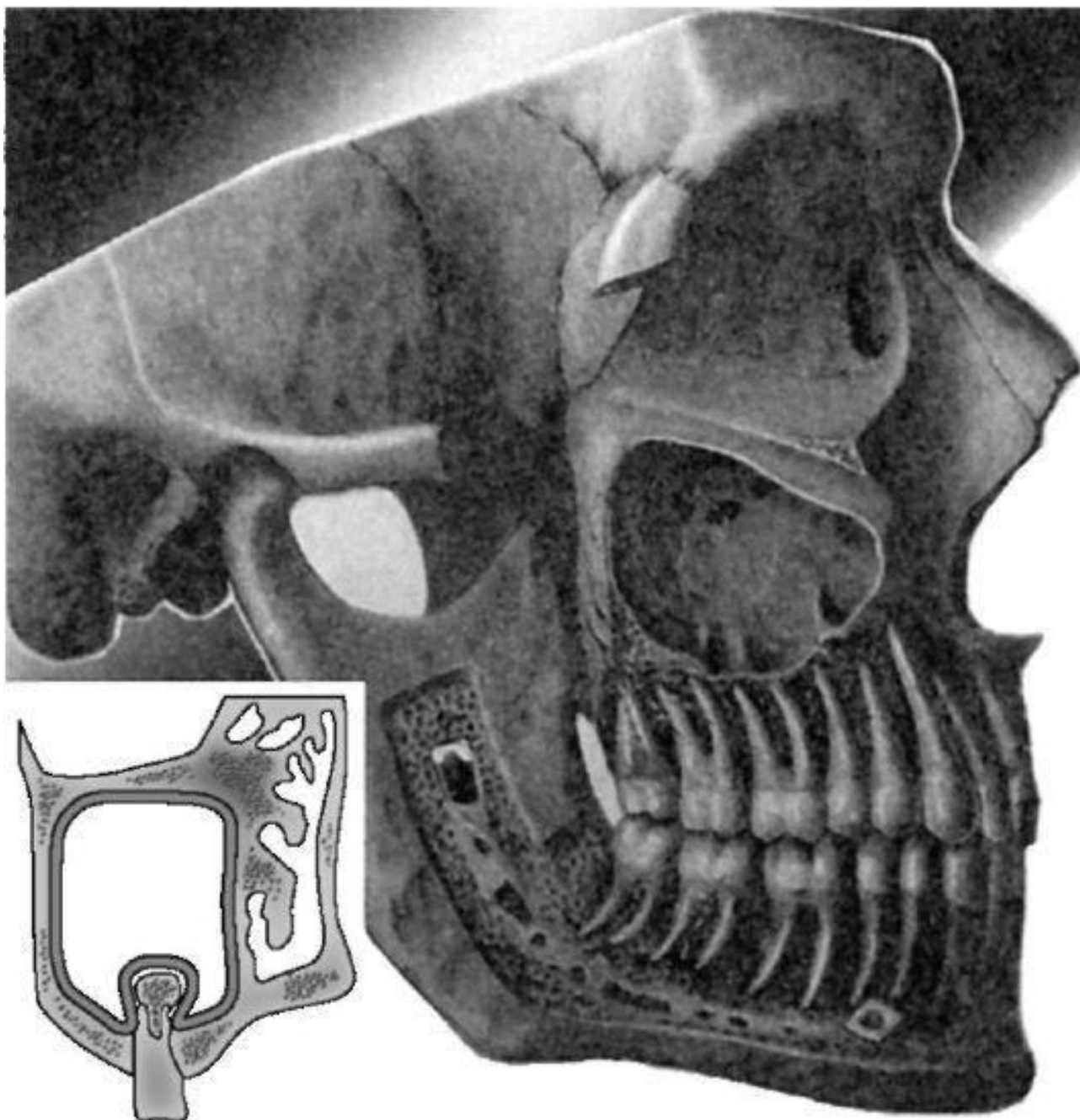


Рис. 2.12. Анатомическое соотношение верхнечелюстной пазухи и корней зубов

верхнечелюстной пазухи имеются костные гребешки и перемычки, разделяющие пазуху на бухты и очень редко на отдельные полости. Обе пазухи нередко имеют различную величину.

Пазухи решетчатой кости (*sinus ethmoidalis*) - состоят из отдельных сообщающихся клеток, разделенных между собой тонкими костными пластинками. Количество, объем и расположение решетчатых ячеек подвержены значительным вариациям, но в среднем с каждой стороны их бывает 8-10. Решетчатый лабиринт представляет собой единую решетчатую кость, которая граничит с лобной (вверху), клиновидной (сзади) и верхнечелюстной (латерально) пазухами. Ячейки решетчатого лабиринта латерально граничат с бумажной пластинкой орбиты. Частым вариантом

расположения решетчатых ячеек является распространение их в глазницу в передних или задних отделах. В этом случае они граничат с передней черепной ямкой, при этом решетчатая пластинка (*lamina cribrosa*) лежит ниже свода ячеек решетчатого лабиринта. Поэтому при вскрытии их нужно строго придерживаться латерального направления, чтобы не проникнуть в полость черепа через решетчатую пластинку (*lam. cribrosa*). Медиальная стенка решетчатого лабиринта является одновременно латеральной стенкой полости носа выше нижней носовой раковины.

В зависимости от расположения различают передние, средние и задние ячейки решетчатого лабиринта, причем передние и средние открываются в средний носовой ход, а задние - в верхний. Близко от пазух решетчатой кости проходит зрительный нерв.

Анатомо - топографические особенности решетчатого лабиринта могут способствовать переходу патологических процессов в глазницу, полость черепа, на зрительный нерв.

Лобные пазухи (*sinusfrontalis*) - парные, находятся в чешуе лобной кости. Конфигурация и размеры их переменны, в среднем объем каждой составляет $4,7 \text{ см}^3$, на сагиттальном разрезе черепа можно отметить ее треугольную форму. Пазуха имеет 4 стенки. Нижняя (глазничная) в большей своей части является верхней стенкой глазницы и на небольшом протяжении граничит с ячейками решетчатого лабиринта и полостью носа. Передняя (лицевая) стенка является наиболее толстой (до 5-8 мм). Задняя (мозговая) стенка граничит с передней черепной ямкой, она тонкая, но весьма прочная, состоит из компактной кости. Медиальная стенка (перегородка лобных пазух) в нижнем отделе обычно располагается по средней линии, а сверху может отклоняться в стороны. Передняя и задняя стенки в верхнем отделе сходятся под острым углом. На нижней стенке пазухи, впереди у перегородки, находится отверстие канала лобной пазухи, с помощью которого пазуха сообщается с полостью носа. Канал может иметь длину около 10-15 мм и ширину 1-4 мм. Заканчивается он в переднем отделе полулунной щели в среднем носовом ходе. Иногда пазухи распространяются латерально, могут иметь бухты и перегородки, быть большими (более 10 см^3), в ряде случаев отсутствуют, что важно иметь в виду в клинической диагностике.

Клиновидные пазухи (*sinussphenoidalis*) - парные, располагаются в теле клиновидной кости. Величина пазух весьма переменна ($3-4 \text{ см}^3$). Каждая пазуха имеет 4 стенки. Межпазушная перегородка разграничивает пазухи на две обособленные полости, каждая из которых имеет свое выводное отверстие, ведущее в общий носовой ход (сфеноидальный карман). Такое расположение соустья пазухи способствует оттоку отделяемого из нее в носоглотку. Нижняя стенка пазухи частично составляет свод носоглотки, а

частично крышу полости носа. Эта стенка обычно состоит из губчатой ткани и имеет значительную толщину. Верхняя стенка представлена нижней

поверхностью турецкого седла, к этой стенке сверху прилежит гипофиз и часть лобной доли головного мозга с обонятельными извилинами. Задняя стенка наиболее толстая и переходит в базилярную часть затылочной кости. Латеральная стенка чаще всего тонкая (1-2 мм), с ней граничат внутренняя сонная артерия и пещеристый синус, здесь проходят глазодвигательный, первая ветвь тройничного, блоковый и отводящий нервы.

Кровоснабжение. Околоносовые пазухи, как и полость носа, снабжаются кровью из верхнечелюстной (ветвь наружной сонной артерии) и глазной (ветвь внутренней сонной) артерий. Верхнечелюстная артерия обеспечивает питание в основном верхнечелюстной пазухи. Лобная пазуха снабжается кровью из верхнечелюстной и глазной артерий, клиновидная - из крыловидно-нёбной артерии и из ветвей менингеальных артерий. Ячейки решетчатого лабиринта питаются из решетчатых и слезной артерий.

Венозная система пазух характеризуется наличием широкопетливой сети, особенно развитой в области естественных соустьев. Отток венозной крови происходит через вены носовой полости, но ветви вен пазух имеют анастомозы с венами глазницы и полости черепа.

Лимфоотток из околоносовых пазух осуществляется в основном через лимфатическую систему полости носа и направлен к поднижнечелюстным и глубоким шейным лимфатическим узлам.

Иннервация околоносовых пазух осуществляется первой и второй ветвями тройничного нерва и из крылонёбного узла. От первой ветви - глазничного нерва - (n. ophthalmicus) берут начало передние и задние решетчатые артерии - n. ethmoidales anterior posterior, иннервирующих верхние этажи полости носа и ОНП. От второй ветви (n. maxillaris) отходят ветви n. sphenopalatinus и n. infraorbitalis, иннервирующие средние и нижние этажи полости носа и ОНП.

2.2. КЛИНИЧЕСКАЯ ФИЗИОЛОГИЯ НОСА И ОКОЛОНОСОВЫХ ПАЗУХ

Нос выполняет следующие физиологические функции: дыхательную, обонятельную, защитную и резонаторную (речевую).

Дыхательная функция. Эта функция является основной функцией носа. В норме через нос проходит весь вдыхаемый и выдыхаемый воздух. Во время вдоха, обусловленного отрицательным

давлением в грудной полости, воздух устремляется в обе половины носа. Основной поток воздуха направляется снизу вверх дугообразно по общему носовому ходу вдоль средней носовой раковины, поворачивает кзади и книзу, идет в сторону хоан. При вдохе из околоносовых пазух выходит часть воздуха,

что способствует согреванию и увлажнению вдыхаемого воздуха, а также частичной диффузии его в обонятельную область. При выдохе основная масса воздуха идет на уровне нижней носовой раковины, часть воздуха поступает в околоносовые пазухи. Дугообразный путь, сложный рельеф и узость внутриносовых ходов создают значительное сопротивление прохождению струи воздуха, что имеет физиологическое значение - давление струи воздуха на слизистую оболочку носа участвует в возбуждении дыхательного рефлекса. Если дыхание осуществляется через рот, вдох становится менее глубоким, что уменьшает количество поступающего в организм кислорода. При этом уменьшается и отрицательное давление со стороны грудной клетки, что, в свою очередь, приводит к уменьшению дыхательной экскурсии легких и последующей гипоксии организма, а это вызывает развитие целого ряда патологических процессов со стороны нервной, сосудистой, кроветворной и других систем, особенно у детей.

Защитная функция. Во время прохождения через нос вдыхаемый воздух очищается, согревается и увлажняется.

Согревание воздуха осуществляется за счет раздражающего воздействия холодного воздуха, вызывающего рефлекторное расширение и заполнение кровью кавернозных сосудистых пространств. Объем раковин значительно увеличивается, соответственно суживается ширина носовых ходов. В этих условиях воздух в полости носа проходит более тонкой струей, соприкасается с

большой поверхностью слизистой оболочки, отчего согревание идет интенсивнее. Согревающий эффект тем более выражен, чем ниже температура наружного воздуха.

Увлажнение воздуха в полости носа происходит за счет секрета, выделяемого рефлекторно слизистыми железами, бокаловидными клетками, лимфой и слезной жидкостью. У взрослого человека в течение суток в виде пара из носовых полостей выделяется около 300 мл воды, однако этот объем зависит от влажности и температуры наружного воздуха, состояния носа, а также других факторов.

Очищение воздуха в носу обеспечивается несколькими механизмами. Крупные пылевые частицы механически задерживаются в пред-

дверии носа густыми волосами. Более мелкая пыль, которая прошла через первый фильтр, вместе с микробами осаждается на слизистой оболочке, покрытой слизистой секретом. В слизи содержатся обладающие бактерицидным действием лизоцим, лактоферрин, иммуноглобулины. Осаждению пыли способствует узость и изогнутость носовых ходов. Около 40-60% пылевых частиц и микробов вдыхаемого воздуха задерживаются в носовой слизи и нейтрализуются самой слизью или удаляются вместе с ней. Механизм самоочищения дыхательных путей, называемый мукоцилиарным транспортом

(мукоцилиарный клиренс), осуществляется мерцательным эпителием. Поверхность мерцательных клеток покрыта многочисленными ресничками, совершающими колебательные движения. Каждая реснитчатая клетка имеет на своей поверхности 50- 200 ресничек длиной 5-8 мкм и диаметром 0,15-0,3 мкм. Каждая ресничка имеет собственное двигательное устройство - аксонему. Частота биения ресничек 6-8 взмахов в сек. Двигательная активность ресничек мерцательного эпителия обеспечивает передвижение носового секрета и осевших на нем частичек пыли и микроорганизмов по направлению к носоглотке. Чужеродные частицы, бактерии, химические вещества, попадающие в полость носа с потоком вдыхаемого воздуха, прилипают к слизи, разрушаются энзимами и проглатываются. Только в самых передних отделах полости носа, на передних концах нижних носовых раковин ток слизи направлен ко входу в нос. Общее время прохождения слизи от передних отделов полости носа до носоглотки составляет 10-20 мин. На движение

ресничек оказывают влияние различные факторы - воспалительные, температурные, воздействие различных химических веществ, изменение pH, соприкосновение между противоположащими поверхностями мерцательного эпителия и др.

Проводя лечение заболеваний носа, нужно учитывать, что любое вливание сосудосуживающих или других капель в нос в течение длительного времени (более 2 нед) наряду с лечебным эффектом оказывает отрицательное влияние на функцию мерцательного эпителия.

К защитным механизмам относятся также рефлекс чиханья и слизоотделения. Инородные тела, пылевые частицы, попадая в полость носа, вызывают рефлекс чиханья: воздух внезапно с определенной

силой выбрасывается из носа, тем самым удаляются раздражающие вещества.

Обонятельная функция. Обонятельный анализатор относится к органам химического чувства, адекватным раздражителем которого являются молекулы пахучих веществ (одоривекторы). Пахучие вещества достигают обонятельной области вместе с воздухом при вдыхании через нос. Обонятельная область (regio olfactorius) начинается от обонятельной щели (rima olfactorius), которая находится между нижним краем средней носовой раковины и перегородкой носа, идет кверху до крыши полости носа, имеет ширину 3-4 мм. Для восприятия запаха необходимо, чтобы воздух диффундировал в обонятельную область. Это достигается короткими форсированными вдохами через нос, при этом образуется большое количество завихрений, направленных в обонятельную зону (такой вдох человек делает, когда нюхает).

Существуют различные теории обоняния.

Химическая теория (Цваардемакера). Молекулы пахучих веществ (одоривекторы) адсорбируются жидкостью, покрывающей волоски

обонятельных клеток, и, приходя в контакт с ресничками этих клеток, растворяются в липоидной субстанции. Возникшее возбуждение

распространяется по цепи нейронов к корковому ядру обонятельного анализатора.

Физическая теория (Гейникса). Различные группы обонятельных клеток возбуждаются в ответ на определенной частоты колебания, свойственные определенному одоривектору.

Физико-химическая теория (Мюллера). Согласно этой теории, возбуждение органа обоняния возникает благодаря электрохимической энергии пахучих веществ.

В животном мире существуют аносматики (дельфины), микросматики (человек) и макросматики (грызуны, копытные и др.). Обоняние у животных развито значительно в большей степени, чем у человека. Так, например, у собаки оно в 10 000 раз сильнее, что обусловлено тесной связью жизненных функций с обонянием.

Нарушение обоняния может быть первичным, когда оно связано с поражением рецепторных клеток, проводящих путей или центральных отделов обонятельного анализатора, и вторичным - при нарушении притока воздуха к обонятельной области.

Обоняние резко снижается (гипосмия) и иногда исчезает (аносмия) при воспалительных процессах, полипозных изменениях слизистой оболочки, атрофических процессах в полости носа.

Кроме того, редко встречается извращенное обоняние - кокосмия. Околоносовые пазухи играют в основном резонаторную и защитную функции.

Резонаторная функция носа и околоносовых пазух заключается в том, что они, являясь воздухоносными полостями, наряду с глоткой, гортанью и полостью рта участвуют в формировании индивидуального тембра и других характеристик голоса. Маленькие полости (решетчатые ячейки, клиновидные пазухи) резонируют более высокие звуки, в то время как крупные полости (верхнечелюстные и лобные пазухи) резонируют более низкие тоны. Поскольку величина полости пазух в норме у взрослого человека не изменяется, тембр голоса сохраняется на всю жизнь постоянным. Небольшие изменения тембра

голоса происходят во время воспаления пазух в связи с утолщением слизистой оболочки. Положение мягкого нёба в определенной степени регулирует резонанс, отгораживая носоглотку, а значит, и полость носа, от среднего отдела глотки и гортани, откуда идет звук. Паралич или отсутствие мягкого нёба сопровождается открытой

гнусавостью (*rhinolalia aperta*), obturация носоглотки, хоан, носа сопровождаются закрытой гнусавостью (*rhinolalia clausa*).

Фурункул - острое гнойно-некротическое воспаление волосяного фолликула, сальной железы и окружающей ткани.

Этиология. Основное значение в возникновении фурункула имеет местное снижение устойчивости кожи и всего организма к стафилококковой и реже стрептококковой инфекции. Появлению фурункула носа способствуют некоторые общие заболевания: сахарный диабет, гиповитаминоз, переохлаждение организма, микротравмы кожных покровов при расчесывании, ударе и др. В таких условиях микрофлора, попадая в волосяные сумки и сальные железы кожи (может вноситься руками), вызывает острое гнойное воспаление.

Нередко возникает несколько фурункулов не только в области носа, но и на других частях тела - лице, шее, груди, животе и др., тогда диагностируется фурункулез.

Если два фурункула и более сливаются, образуется карбункул, при котором местная и общая воспалительные реакции резко возрастают.

Патогенез. Необходимо отметить, что в воспалительном инфильтрате, окружающем волосяную сумку, происходит тромбирование мелких венозных сосудов, поэтому развитие инфильтрата (особенно при карбункуле) угрожает распространением тромба по венозным путям (*v. facialis*, *v. angularis*, *v. ophthalmica*) в область кавернозного синуса (*sinus cavernosus*) или другие сосуды черепа и возникновением тяжелого внутричерепного осложнения и сепсиса.

Клиническая картина. Наиболее частой локализацией фурункула является область преддверия носа, где выражен рост волос. Реже фурункулы встречаются в области кончика носа, крыльев и ската носа, носогубной складки. При осмотре в начале заболевания выявляется ограниченная гиперемия кожи с нечеткими границами, небольшая отечность мягких тканей с образованием конусовидного инфильтрата, резко болезненного при пальпации. В последующем припухание

мягких тканей распространяется на верхнюю губу и щеку. Через 3-4 дня на верхушке инфильтрата может появиться желтовато-белого цвета головка - гнойник, представляющий собой стержень фурункула.

В момент созревания фурункула может наблюдаться общая реакция организма - повышение температуры тела, головная боль, слабость и другие симптомы

общей интоксикации (повышение температуры тела, лейкоцитоз в крови и др.), которые стихают после дренирования гнойника.

В некоторых случаях возможно одновременное образование нескольких расположенных рядом фурункулов, слияние которых приводит к образованию обширного инфильтрата с несколькими гнойно-некротическими стержнями - карбункула. Инфильтрация мягких тканей и отек распространяются на близлежащие ткани, при пальпации выражена резкая болезненность, возрастает общая интоксикация.

При неблагоприятном течении заболевания (сахарный диабет, наличие сопутствующих заболеваний, нерациональная терапия и др.) воспалительный процесс прогрессирует, возможно распространение инфекции через угловую и глазничную вены с угрозой орбитальных и внутричерепных осложнений (воспаление глазничной клетчатки, тромбоз вен глазницы, тромбоз кавернозного синуса, сепсис и др.).

Диагностика основывается на данных осмотра и не представляет затруднений. У больных с рецидивирующим и затяжным течением фурункула необходимо исследовать кровь и суточную мочу на сахар для исключения диабета. В момент наибольшего подъема температуры исследуют кровь на стерильность. Из гнойника берут мазок для определения микрофлоры и ее чувствительности к антибиотикам. Для распознавания стадии развития фурункула учитывают время его возникновения, производят ощупывание и осмотр инфильтрата, зондирование вершины фурункула.

Лечение определяется стадией (инфильтративной или абсцедирующей) и тяжестью заболевания, оно может быть консервативным или хирургическим.

Консервативная терапия показана в стадии инфильтрации, когда нет признаков абсцедирования фурункула. Терапия включает массивные дозы антибиотиков широкого спектра действия (пенициллины, цефалоспорины, макролиды, фторхинолоны и др.), антигистаминную терапию, анальгетики, витамины, рациональное питание, жаропонижающие средства. В начальной стадии инфильтрата местно используются повязки с мазью Вишневского, спиртовые компрессы.

При тяжелом течении, карбункуле или угрозе орбитальных и внутричерепных осложнений больному увеличивают дозу или назначают

другую группу антибиотиков и добавляют антикоагулянтную терапию, которая также проводится по определенной схеме; используют и детоксикационную терапию.

Хирургическое лечение - в стадии абсцедирования фурункула без промедления производится широкое вскрытие гнойника с удалением гнойно-некротических тканей и налаживание дренажа.

Операцию выполняют под кратковременным наркозом или под местной анестезией. После вскрытия фурункула абсцесс дренируется резиновой полоской, накладывается повязка с гипертоническим р-ром 10% хлорида натрия, которую необходимо периодически увлажнять тем же раствором; можно использовать левомеколевую, левосиновую мази и др. Хирургическое лечение должно проводиться на фоне массивной антибактериальной, дезинтоксикационной и симптоматической терапии.

Искривление перегородки носа (*Deviatio septi nasi*) - стойкое отклонение от срединной плоскости костных или хрящевых структур перегородки носа.

Искривление перегородки носа является частой патологией в оториноларингологии. Причины его возникновения могут быть посттравматического характера (54%), физиологические - из-за несогласованного развития хрящевых и костных структур лицевого скелета (32%); патологические, вызванные односторонним смещением полипами, гипертрофированной носовой раковиной, опухолями (8%) и другими причинами. Искривление перегородки носа может быть самым разнообразным по форме, локализации, протяженности и степени нарушения носового дыхания. Нередко наблюдается сочетание искривления, гребней, шипов, наростов на перегородке носа, располагающихся по преимуществу на месте соединения хрящевой и костной ткани перегородки носа (рис. 2.15).

Клиника. Различают три основных вида деформации перегородки носа: искривление, гребень и шип или различные их сочетания. Деформации перегородки носа суживают просвет общего носового хода и затрудняют прохождение воздуха через нос.

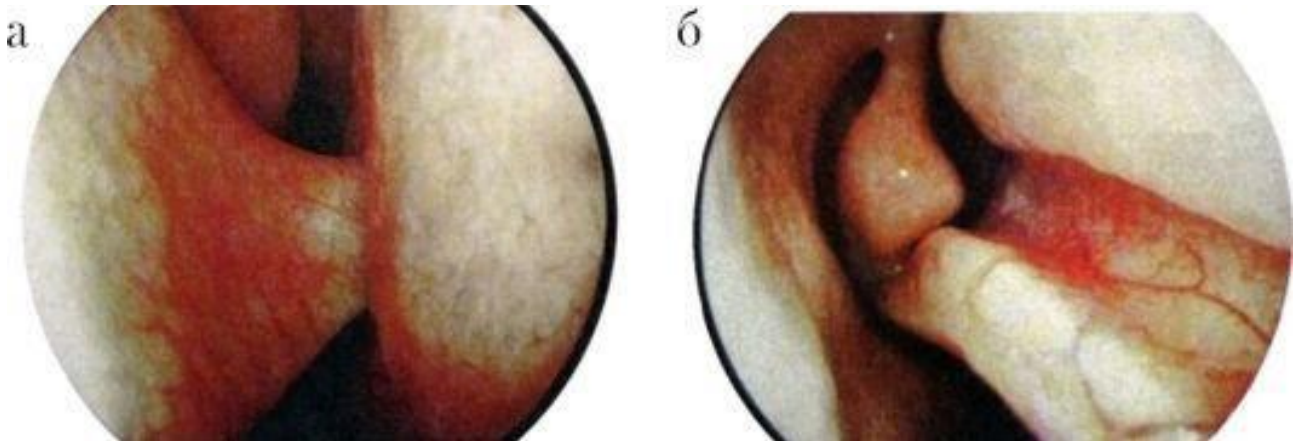
Основной жалобой больного при деформациях перегородки носа являются затруднение носового дыхания, заложенность в носу, иногда выделения слизистого или слизисто-гнойного характера из

Рис. 2.15. Искривление перегородки носа (эндофотография): а - шип перегородки носа, упирающийся в нижнюю носовую раковину; б - гребень перегородки носа на всем ее протяжении

носа. В некоторых случаях отмечаются периодические головные боли, сухость в горле, заложенность и шум в ушах, понижение обоняния. Снижение аэрации околоносовых пазух может приводить в последующем к развитию в них воспаления на стороне поражения. Возникновение головной боли при деформациях перегородки носа объясняется тем, что искривленная часть перегородки (шип, гребень) соприкасается с противоположной латеральной стенкой носа, давит на нее, раздражая слизистую оболочку, что вызывает рефлекторную головную боль. Давление искривленных частей перегородки

носа может приводить к развитию вазомоторного ринита с переходом процесса на слуховую трубу и среднее ухо, блокаде остиомеатального комплекса.

Однако иногда искривление перегородки носа не вызывает у больного заметного ощущения нарушения носового дыхания и других жалоб. Следовательно, показанием к оперативному лечению являются не искривление перегородки носа как таковое, а жалобы больного и другие клинические проявления.



Диагностика. Деформации перегородки носа диагностируются без затруднений. Диагноз устанавливается на основании жалоб больного, данных анамнеза, риноскопической картины. При недостаточном обзоре средних и задних отделов носа следует произвести анемизацию слизистой оболочки носа сосудосуживающим препа-

ратом (0,1% р-ром адреналина, нафтизином, галазолином и др.). Высокоинформативным методом уточнения характера и протяженности деформации перегородки носа является использование эндоскопов с различным углом зрения.

Диагностическими критериями могут служить результаты объективного исследования носового дыхания - риноманометрии, а также компьютерная томография (КТ).

Лечение обычно хирургическое. Среди ряда разновидностей операции на перегородке носа можно выделить два типа хирургических реконструктивных вмешательств: классическая радикальная операция - подслизистая резекция перегородки носа, по Киллиану, и более щадящая методика - круговая резекция, по Воячеку. В последнее время часто используют общий термин для операций на перегородке носа - «септопластика».

Реконструктивные вмешательства на перегородке носа являются технически относительно сложными. При операциях используется местная инфильтрационная анестезия, однако основным видом обезболивания является наркоз. При грубых манипуляциях, неадекватной анестезии и послеоперационном уходе возможно образование послеоперационных спаек,

синехий, перфораций перегородки носа, ухудшение функции слизистой оболочки полости носа. Профилактикой таких осложнений является щадящее, бережное выполнение операций, тщательный послеоперационный уход и соответствующая квалификация хирурга.

Подслизистая резекция перегородки носа производится в условиях стационара, после предварительного амбулаторного обследования больного. Суть операции заключается в поднадхрящичноподнадкостничном удалении искривленных участков

хрящевого и костного остова перегородки носа с целью расширения носовых ходов и соответственно улучшения носового дыхания.

Для инфильтрационной анестезии применяют 1% р-р новокаина (или 1% р-р лидокаина) с добавлением адреналина 1:1000 (одна капля адреналина на 5 мл р-ра).

В левой половине носа делают дугообразный разрез слизистой оболочки и надхрящницы от дна к спинке носа, отступив от наружного края четырехугольного хряща на 4-5 мм. Слишком далеко кзади произведенный разрез затрудняет дальнейший ход операции. При патологическом смещении переднего края четырехугольного хряща разрез проводится по самому краю хряща (рис. 2.16). Острым элева-

тором отсепааровывают от хряща слизистую оболочку левой стороны перегородки вместе с надхрящницей. Это важный момент - войти в «правильный» слой. При отслойке должна быть видна гладкая, блестящая, перламутровая поверхность хряща. Дальнейшее отделение слизистой оболочки, как и вся операция, должно все время проводиться под контролем зрения.

После того как с одной стороны искривленный участок полностью отсепаарован, переходят на другую сторону. Для этого производят разрез хряща (чресхрящевой проникающий разрез). Хрящ рассекают осторожно, чтобы не повредить слизистую оболочку противоположной стороны. Затем распатором мелкими движениями производят отделение слизистой оболочки вместе с надхрящницей

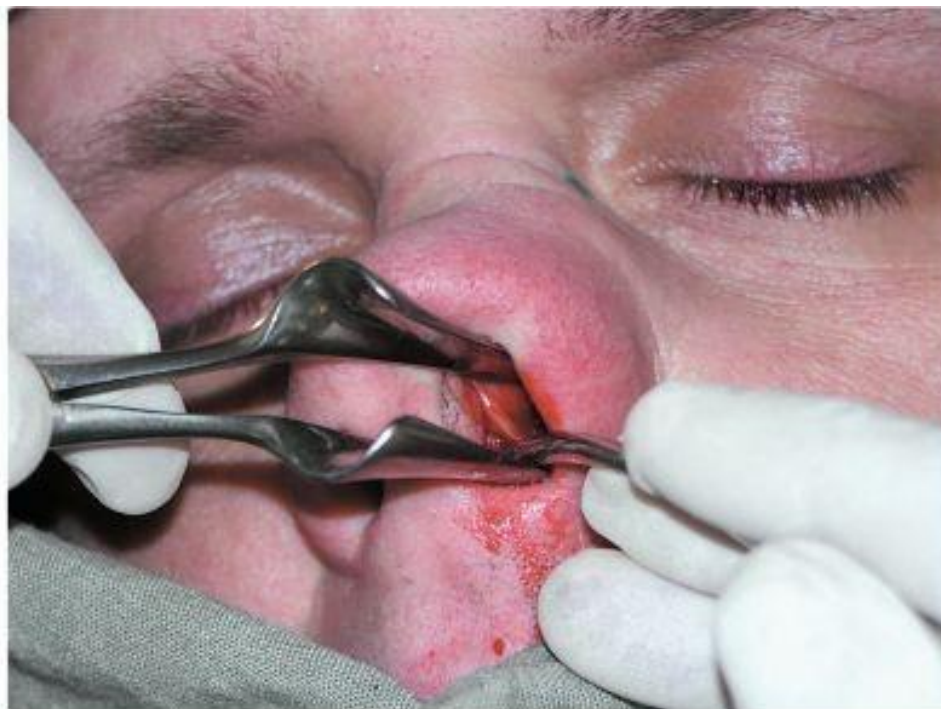

Рис. 2.16. Подслизистая резекция перегородки носа. Момент отсепаровки надхрящницы от хряща

противоположной стороны. С помощью ножниц и скальпеля отсекают выделенный искривленный участок хряща и удаляют его окончатыми щипцами Брюнинга. Этими же щипцами и долотом удаляют и деформированные участки костного скелета перегородки носа. Целесообразно реимплантировать хрящевые фрагменты между листками слизистой оболочки, что уменьшит возможность образования перфорации и укрепит перегородку. Далее листки слизистой оболочки укладывают по средней линии, общие носовые ходы рыхло

тампонируют турундами, пропитанными какой-либо противовоспалительной мазью, или полоской поролона, которая вдевается в палец хирургической перчатки. При необходимости можно наложить шов на первичный разрез слизистой оболочки. На следующий день тампоны удаляют. В послеоперационном периоде проводится туалет носа, удаляют сгустки крови. В течение 7-10 дней протекают репаративные процессы, после чего носовое дыхание восстанавливается.

Не следует удалять хрящ близко к спинке носа, поскольку может произойти западение гребня носа. Вдоль спинки носа должна оставаться полоска не менее 4-6 мм. Кроме того, важно сохранить передний край 4-угольного хряща не менее 3-4 см.

Часто искривление перегородки носа сопровождается явлениями компенсаторной гипертрофии нижней носовой раковины. В таких случаях дополнительно производят щадящую нижнюю конхотомию -отсечение нижней носовой раковины по ее краю или вазотомию - отсепаровку слизистой оболочки носовой раковины от костного остова с целью последующего ее рубцевания и

сокращения. В ряде случаев производят подслизистую конхотомию - удаление костного края нижней носовой раковины после предварительного отсепарования слизистой оболочки. Возможна также латероконхопексия, при которой надламывается нижняя носовая раковина у ее основания и прижимается к латеральной стенке, что расширяет общий носовой ход.

Гематома перегородки носа - травматическое или спонтанное кровоизлияние и скопление крови между надхрящницей и хрящом (надкостницей и костью) перегородки носа, обычно вызывающее сужение общего носового хода.

Причиной гематомы перегородки носа является, как правило, травматическое повреждение (бытовое, постоперационное и др.) без разрыва слизистой оболочки, при котором создается возможность скопления крови. Гематома может быть одноили двусторонней. Обычно она локализуется в хрящевом отделе перегородки, но может распространяться и на задние костные отделы.

Клинические проявления характеризуются нарушением носового дыхания, незначительной болезненностью или ощущением тяжести в области носа. При односторонней или незначительно выраженной двусторонней гематоме носовое дыхание может оставаться свобод-

ным, общее состояние не нарушается, поэтому больные иногда своевременно не обращаются к врачу.

При передней риноскопии можно наблюдать выбухание и отечность с одной или обеих сторон передних отделов перегородки носа темно- багрового цвета, мягкой консистенции, суживающие общий носовой ход.

Невыраженность клинических проявлений объясняет позднее обращение таких больных к врачу, когда гематома нагнаивается, переходя в абсцесс перегородки носа. При абсцедировании (4-7 день после травмы) отмечается выраженная воспалительная припухлость слизистой оболочки, болезненность при дотрагивании. В гнойный процесс вовлекается четырехугольный хрящ. Возникший таким образом хондроперихондрит часто приводит к дефектам перегородки носа. В редких случаях нагноение может привести к внутричерепным осложнениям (менингит, тромбоз кавернозного синуса, абсцесс мозга).

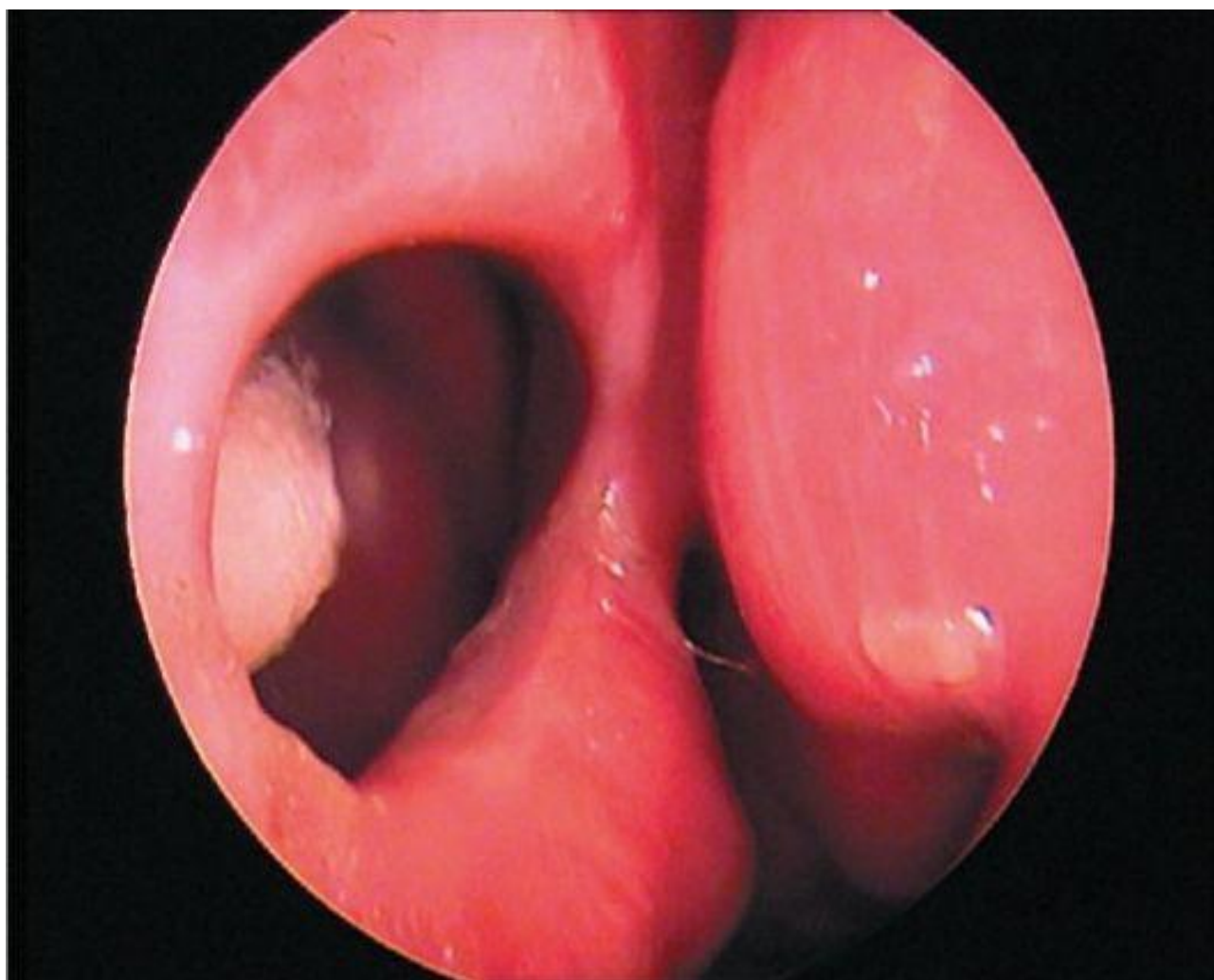
Диагностика гематомы и абсцесса перегородки носа основывается на данных анамнеза и риноскопической картине. С помощью ощупывания зондом и пунктирования припухлости определяют окончательный диагноз. При наличии в пунктате гноя целесообразно послать его на исследование микрофлоры и ее чувствительности к антибиотикам.

Лечение. При наличии свежей гематомы (давность 1-2 сут) лечение можно ограничить отсасыванием крови при ее пункции и передней тампонадой соответствующей стороны носа.

Абсцесс перегородки носа необходимо немедленно и достаточно широко вскрыть. Если процесс двусторонний, вскрытие производят с обеих сторон, но не на симметричных участках перегородки; линии разрезов лучше направлять в разных плоскостях, во избежание формирования перфорации. В полость абсцесса для дренирования вставляют тонкие трубочки, что дает возможность орошать и промывать ее растворами антибиотиков, или резиновые полоски. Внутрь назначают антибиотики широкого спектра действия на 6-7 дней.

Перфорация перегородки носа обычно происходит в передненижнем отделе, в области Киссельбахова участка перегородки (рис. 2.18). Причиной перфорации являются, как правило, оперативные вмешательства, травмы носа, атрофический ринит, абсцесс перегородки носа. Реже встречаются перфорации при специфических процессах - сифилисе, туберкулезе и др.

Рис. 2.18. Перфорация перегородки носа



При хирургических вмешательствах неосторожная грубая отсепаровка слизистой оболочки может вызвать ее сквозные разрывы, что приводит к

формированию стойкой перфорации перегородки носа. При атрофических процессах слизистая оболочка в передних отделах истончается, делается сухой, покрывается корочкой, нарастает зона ишемии, что вызывает трофическое изъязвление и прободение перегородки носа. Этому процессу способствуют вредные факторы внешней среды - производственная пыль, сухой, горячий воздух и др.

Больного обычно не беспокоит нарушение носового дыхания, однако возможно появление неприятного посвистывания через отверстие в перегородке носа, образование обильных корок вокруг перфорации.

Лечение состоит в исключении влияния вредных факторов, вызывающих атрофию и изъязвление слизистой оболочки, применяют смягчающие мази (Дросса-нос, растительные масла), систематически орошают полость носа 1-2 раза в день изотоническим р-ром хлорида натрия с добавлением на 200 мл р-ра 4-5 кап 5% спиртового р-ра йода.

В ряде случаев можно применить хирургическое лечение, к которым в последнее время расширены показания в связи с внедрением микроэндоскопических оперативных методов. Под контролем эндоскопов используются различные варианты пластики перфорации смещенными тканями слизистой оболочки полости носа. Однако

хирургическая пластика перфораций является сложным оперативным вмешательством. Наличие атрофии в условиях ишемии тканей наряду с техническими сложностями может привести к дальнейшему увеличению перфорации, поэтому операция требует высокой квалификации хирурга.

Носовые кровотечения

Кровотечение - истечение крови из кровеносного сосуда при нарушении целостности или проницаемости его стенки.

Кровотечения из носа (epistaxis) являются наиболее частыми видами кровотечений, встречающихся в практике любого врача . По

литературным данным, в 85% случаев носовое кровотечение является симптомом какого-либо общесоматического заболевания и только в 15% оно может быть вызвано заболеваниями полости носа и ОНП.

В зависимости от причин, вызывающих кровотечение, различают травматические (в основном местного характера) и симптоматические (как общего, так и местного характера) носовые кровотечения.

Травматические носовые кровотечения возникают после различных бытовых травм, хирургических вмешательств в полости носа, после огнестрельных

ранений. Травма слизистой оболочки может быть легкой, вызывающей однократное небольшое кровотечение, и значительной, сопровождающейся повреждением решетчатого лабиринта, что может обусловить обильное, угрожающее жизни больного многократное носовое кровотечение. Кровотечения могут возникнуть при удалении пальцем корок из передненижних отделов перегородки носа, где имеется густопетлистая сосудистая сеть (зона Киссельбаха). Здесь же часто возникают перфорации перегородки носа на фоне атрофических процессов или после септопластики, которые также могут быть причиной кровотечений.

Симптоматическое кровотечение является признаком какого-либо общесоматического заболевания. Наиболее частыми из них являются сердечно-сосудистые (артериальная гипертония, атеросклероз), заболевания почек (нефросклероз, почечная гипертония), болезни системы крови и изменения сосудистой стенки, гемофилия (синдром Ослера-Рандю), геморрагическая тромбоцитопения, болезнь Верльгофа, геморрагический васкулит, болезнь Шенлейна-Геноха, капилляротоксикоз, геморрагическая телеангиэктазия), заболевания органов кроветворения (лейкоз, ретикулез, гемацитобластоз

и др.). Для установления диагноза при затяжных кровотечениях с неясной этиологией выполняются дополнительные исследования, такие как биопсия из области кровотечения, коагулограмма, тромбоэластограмма и др.

К симптоматическим кровотечениям относятся также геморрагии, вызванные опухолями и воспалительными процессами самой полости

носа и околоносовых пазух: доброкачественные опухоли (ангиома, папиллома), злокачественные опухоли (рак, саркома), юношеская ангиофиброма носоглотки, язвы сифилитической, туберкулезной или другой природы.

В возникновении носовых кровотечений могут играть роль и другие разнообразные факторы: гипо- и авитаминозы (особенно витамина С), циклические (взамен отсутствующих менструаций), конкометирующие (сопровождающие менструации), пониженное атмосферное давление, большие физические нагрузки, перегрев организма и др.

Клиника. Клиническая картина при носовом кровотечении очевидна - выделение алой, непенящейся крови из преддверия носа или стекание крови по задней стенке глотки при запрокидывании головы, тогда как кровь из нижних отделов дыхательных путей в той или иной мере вспенена, не определяется ее стекания по задней стенке глотки. При передней риноскопии иногда удается идентифицировать место кровотечения, обычно в передней трети перегородки носа (*Locus Kiesselbachii*), если же источник кровотечения находится в глубоких отделах полости носа, то определить его часто не удается.

Носовые кровотечения могут возникать неожиданно, у части больных отмечаются продромальные явления - головная боль, шум в ушах, зуд,

щекотание в носу. В зависимости от объема потерянной крови различают незначительное, умеренное и сильное (тяжелое) носовое кровотечение.

Незначительное кровотечение, как правило, бывает из зоны Киссельбаха; кровь в объеме нескольких миллилитров выделяется каплями в течение короткого времени. Прекращается такое кровотечение часто самостоятельно или после прижатия крыла носа к перегородке.

Умеренное носовое кровотечение характеризуется более обильной кровопотерей, но не превышающей 300 мл у взрослого. При этом изменения гемодинамики обычно находятся в пределах физиологической нормы.

При массивных носовых кровотечениях объем потерянной крови превышает 300 мл, достигая иногда 1 л и более. Такие кровотечения представляют непосредственную угрозу жизни больного.

Чаще всего носовое кровотечение с большой кровопотерей возникает при тяжелых травмах лица, когда повреждаются ветви основно-нёбной или решетчатых артерий, которые отходят соответственно от наружной и внутренней сонных артерий. Одной из особенностей посттравматических кровотечений является склонность их к рецидивированию через несколько дней и даже недель. Большая потеря крови при подобных кровотечениях вызывает падение артериального давления, учащение пульса, слабость, психические расстройства, панику, что объясняется гипоксией головного мозга. Клиническими ориентирами реакции организма на потерю крови (косвенно - объема кровопотери) являются жалобы больного, характер кожных покровов лица, уровень артериального давления, частота пульса, показатели анализов крови. При незначительной и умеренной потере крови (до 300 мл) все показатели остаются, как правило, в норме. Однократная кровопотеря около 500 мл может сопровождаться легкими отклонениями у взрослого человека (у ребенка - опасными) - побледнение кожи лица, учащение пульса (80- 90 уд/мин), понижение артериального давления крови (110/70 мм рт.ст.), в анализах крови гематокритное число, которое быстро и точно реагирует на потерю крови, может неопасно уменьшиться (30-35 ЕД), показатели гемоглобина в 1-2 сут остаются в норме, затем они могут слегка понизиться или остаться без изменений. Многократные умеренные или даже незначительные кровотечения в течение длительного времени (недели) вызывают истощение гемопоэтической системы и появляются отклонения от нормы основных показателей. Массивные тяжелые одномоментные кровотечения с кровопотерей более 1 л могут привести к гибели больного, поскольку компенсаторные механизмы не успевают восстановить нарушение жизненно важных функций и в первую очередь внутрисосудистое давление. Применение тех или иных терапевтических лечебных методов зависит от тяжести состояния больного и прогнозируемой картины развития заболевания.

Лечение. Тактика врача зависит от причины кровотечения, его интенсивности, продолжительности, количества потерянной крови, успешности проводимых мероприятий и направлена на:

- 1) восстановление объема при необходимости жидкости в сосудистом русле;
- 2) остановку уже имеющегося кровотечения;
- 3) предупреждению рецидивов.

При незначительных кровотечениях из передних отделов носа простым и достаточно эффективным способом остановки кровотечения является введение на 15-20 мин в передний отдел кровоточащей половины носа шарика ваты или марли, смоченного 3% р-ром перекиси водорода. Пальцем придавливают крыло носа, больному придают сидячее положение, голову не запрокидывают, а к носу прикладывают пузырь со льдом.

При повторных кровотечениях из передних отделов носа можно инфильтрировать кровоточащий участок 1% р-ром новокаина с дополнительным прижиганием этого участка шариком ваты, смоченным трихлоруксусной кислотой или 40-50% р-ром нитрата серебра (ляписом). Нитрат серебра может быть и в виде кристалликов, в таких случаях его напавляют на кончик раскаленного в пламени спиртовки зонда в виде «жемчужины» и под контролем зрения прижигают кровоточащее место. При идентификации кровоточащего сосуда эффективна электрокоагуляция сосуда под контролем эндоскопа.

При рецидивирующих кровотечениях из зоны Киссельбаха эффективной является отслойка слизистой оболочки в этой области между двумя разрезами поднадхрящично с последующей тампонадой.

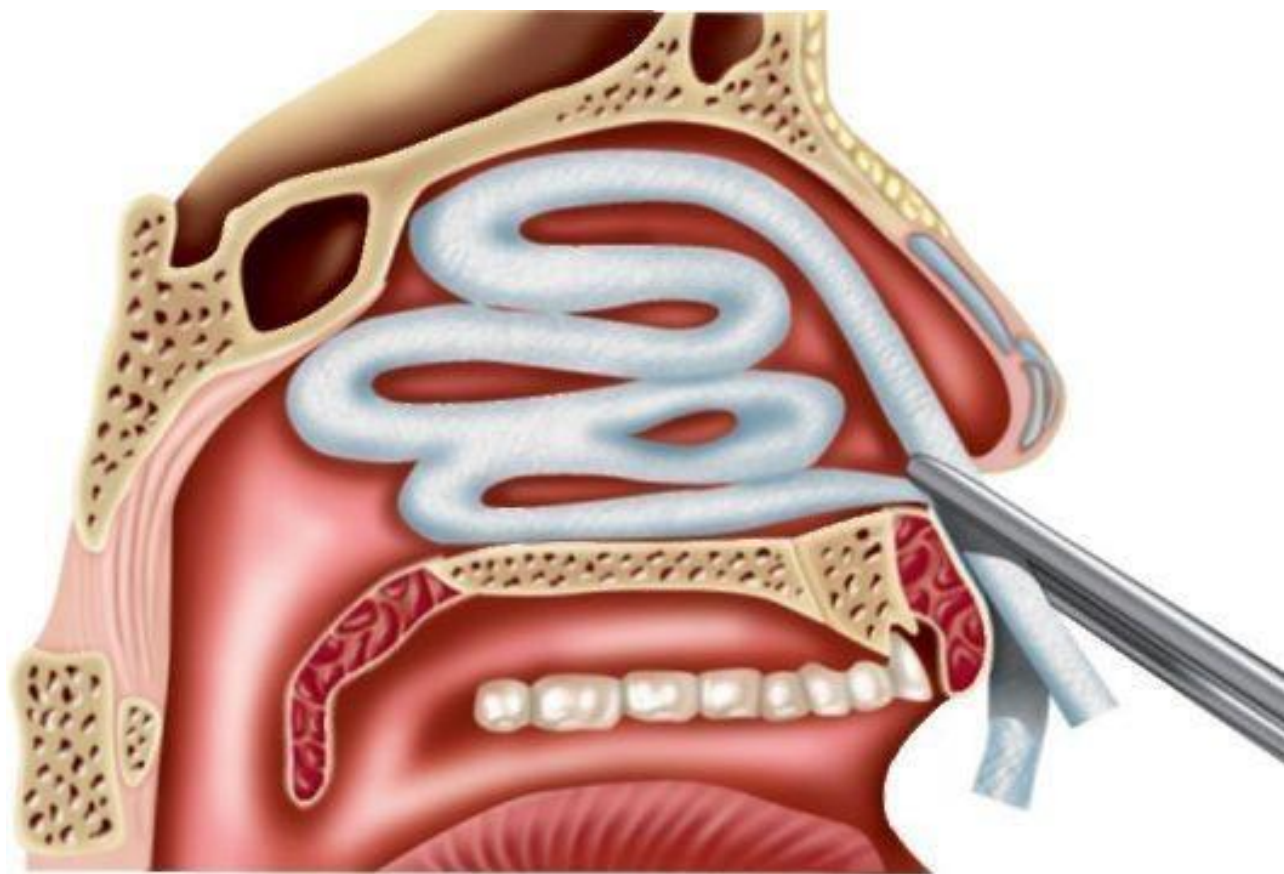
При более выраженных кровотечениях указанные выше способы, как правило, неэффективны и в таких случаях следует производить переднюю тампонаду кровоточащей половины носа. В настоящее время этот способ применяют наиболее часто, он является эффективным методом остановки носовых кровотечений. Предварительно с целью обезболивания 2-3 раза смазывают

слизистую оболочку носа аппликационным анестетиком (5% р-р кокаина, 2% р-ром дикаина, 10% р-р лидокаина и др.). Существуют различные способы передней тампонады - по Микуличу, Воячеку, Лихачеву. Общепринят петлевой метод передней тампонады носа по Микуличу, который производят с помощью марлевой турунды длиной 60-70 см и шириной 1-1,5 см, коленчатого пинцета и гемостатической пасты или же турунды, пропитанной индифферентной мазью (синтомициновой, левомеколевой, вазелином и др.). Тампонирование производят петлевым укладыванием турунды на дно носа от его входа до хоан (рис. 2.19). Для этого коленчатым пинцетом турунду захватывают, отступив 6-7 см от ее

Рис. 2.19. Передняя тампонада носа

конца, и вводят по дну носа до хоан, прижимая петлю турунды ко дну носа, затем аналогично над первой вводят новую петлю турунды и т.д. Таким образом, весь тампон укладывают в полость носа в виде гармошки снизу вверх, пока он полностью плотно не заполнит соответствующую половину носа.

Иногда, когда после тампонады одной половины носа кровотечение продолжается из другой, приходится тампонировать обе половины носа. Передний тампон удаляют через 2-3 сут после предварительного пропитывания его 3% перекисью водорода. Однако в тех случаях, когда кровотечение было сильным или возобновилось после удаления турунды, рационально не удалять тампон в течение 6- 7 дней, ежедневно пропитывая его с помощью шприца с иглой раствором пенициллина, аминокапроновой кислотой и др.



Для передней тампонады носа, кроме марлевой турунды, применяют также заранее приготовленный и простерилизованный тампон, состоящий из пальца от резиновой перчатки, в который помещена поролоновая ткань. В кровоточащую половину носа вводят один или несколько таких эластических тампонов, туго заполняя полость носа. У входа в нос эластические тампоны фиксируют подшиванием к марлевым валикам, чтобы они не проскользнули в глотку. Как правило, такая тампонада достаточно эффективна и в то же время более щадяща, чем тампонада марлевой турундой.

При сильном кровотечении (1 л и более) или неэффективности передней тампонады показана задняя тампонада. Одновременно следует определить группу крови, резус-фактор и перелить с гемоста-

тической целью компоненты одногруппной крови 150-200 мл (или кровезаменителей, свежезамороженной плазмы, аминокапроновой кислоты и др.). Для задней тампонады (рис. 2.20) заранее готовят и стерилизуют специальные тампоны: марлю складывают в несколько слоев так, чтобы получился тампон в виде тюка размером примерно 3х3х2 см, перевязывают его крест-накрест двумя длинными (20 см) шелковыми нитками, один конец нитки после перевязки отрезают, а три оставляют. Отмечено, что оптимальный размер тампона для каждого больного индивидуален и должен соответствовать размеру дистальных фаланг больших пальцев, сложенных вместе.

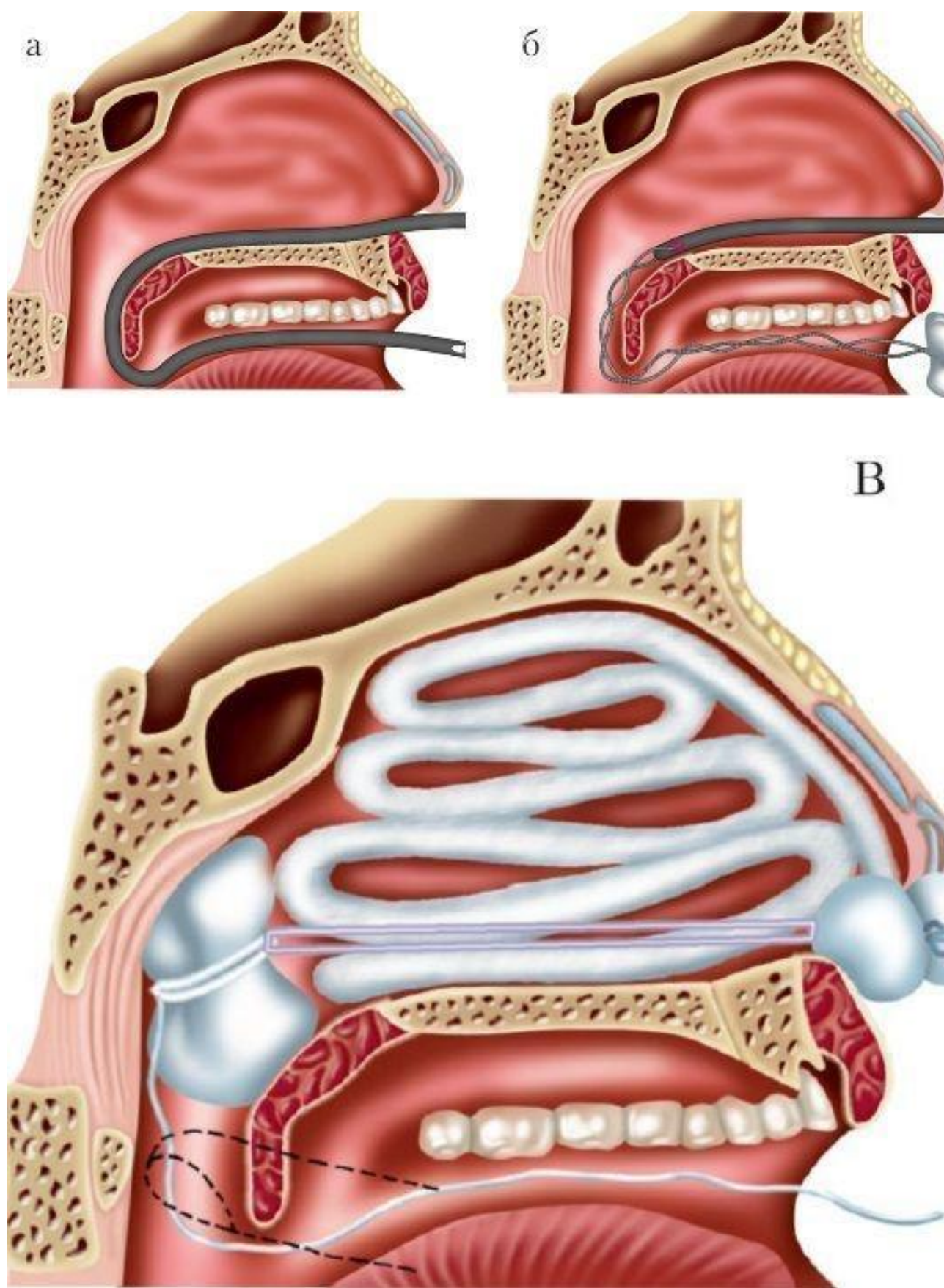


Рис. 2.20. Задняя тампонада носа. Этапы тампонады

Заднюю тампонаду начинают с введения тонкого резинового катетера через кровоточащую половину носа, который проводят до выхода конца через

носоглотку в средний отдел глотки. Здесь катетер захватывают глоточными щипцами Гартмана или пинцетом и выводят через полость рта наружу. К выведенному через рот концу катетера привязывают две нитки тампона и подтягивают катетер за носовой конец вместе с привязанными к нему нитками, увлекая тампон через рот в носоглотку, при этом необходимо указательным пальцем правой руки, стоя справа от больного, провести тампон за мягкое нёбо и плотно прижать его к соответствующей хоане. Выведенные через нос две нитки туго натягивают, затем производят переднюю тампонаду этой же половины носа, а нитки завязывают у преддверия носа над марлевым валиком. Оставленный во рту конец 3-й нитки предназначен для удаления тампона, его укрепляют лейкопластырем на щеке или обрезают чуть ниже уровня мягкого нёба (в этом случае тампон удаляют с помощью зажима Кохера). В особо тяжелых случаях

тампонируют аналогичным образом и вторую хоану или изготавливают в два раза больший тампон и обтурируют им всю носоглотку.

Задний тампон из носоглотки извлекают на 3-4 сут, а при тяжелом кровотечении - на 7-8-й день. Нужно учитывать, что при задней тампонаде нарушается дренаж из слуховых труб, околоносовых пазух, а при наличии гнилостной микрофлоры, которая появляется уже в первые дни после тампонады, могут возникнуть острый средний отит, синусит. Поэтому носоглоточный тампон желательно пропитать растворами антибиотиков, а после тампонады назначить антибактериальные препараты и ежедневно пропитывать турунды растворами антибиотиков.

Эффективным хирургическим методом остановки тяжелого носового кровотечения является трансмаксиллярная операция на решетчатом лабиринте, при которой разрушаются решетчатые ячейки с подходом через верхнечелюстную пазуху. Эта операция заканчивается тампонадой области решетчатых пазух, где, как правило, и находится место кровотечения, и носовой полости через верхнечелюстную пазуху (чаще всего турундой, пропитанной йодоформом) с выведением конца тампона в нижний носовой ход через контрапертуру.

Учитывая, что основным источником носового кровотечения обычно являются сосуды из бассейна наружной сонной артерии, при неэффективности других мероприятий перевязывают наружную

сонную артерию, причем не только на стороне поражения, но и на противоположной, поскольку имеются развитые анастомозы правой и левой половин носа. Двусторонняя перевязка этих сосудов осложнений, как правило, не вызывает.

Классический подход к наружной сонной артерии осуществляется разрезом по переднему краю грудино-ключично-сосцевидной мышцы, начиная ниже на 3-4

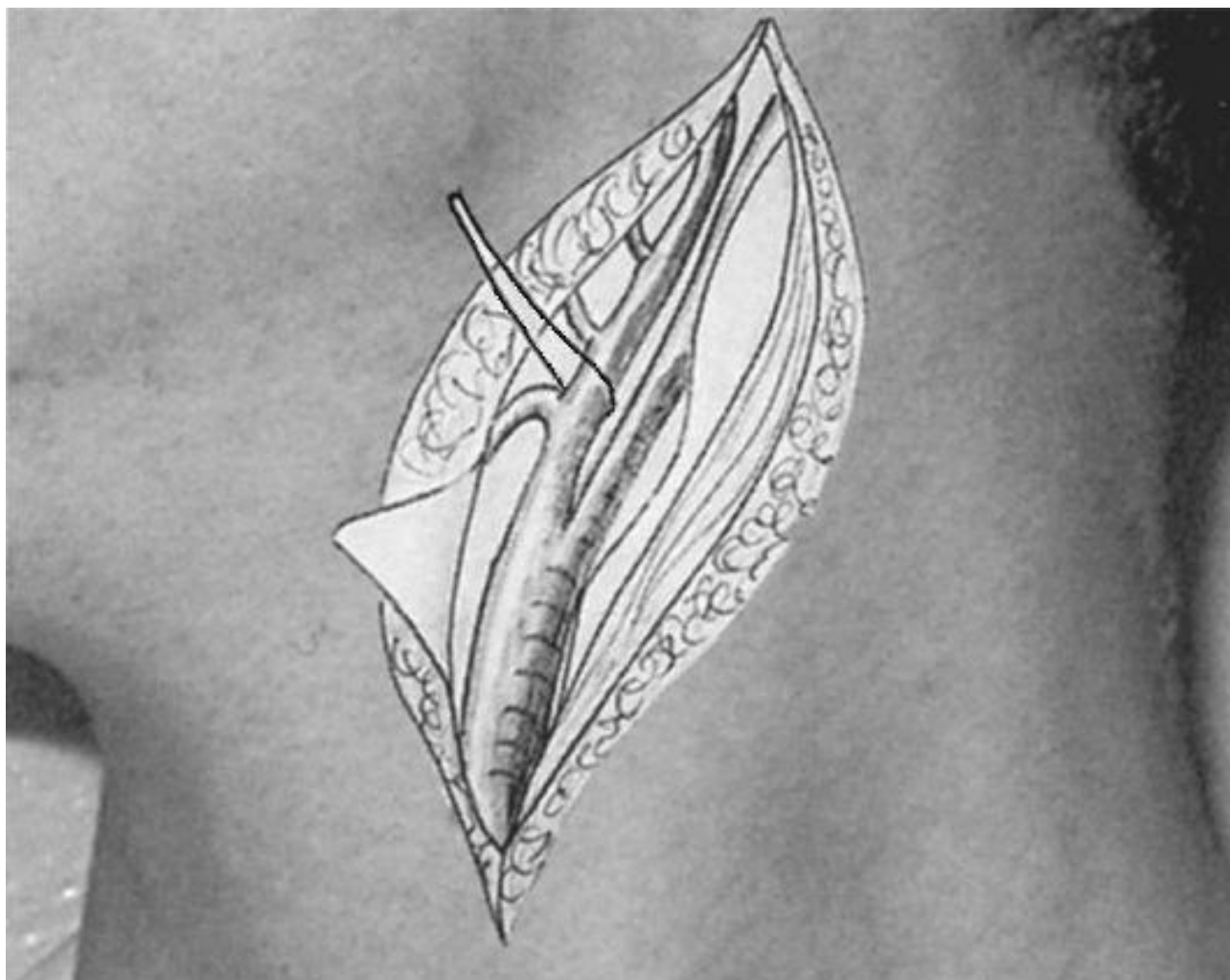
см от уровня угла нижней челюсти, длиной 6-8 см (рис. 2.21). Для этого больного укладывают на спину с валиком, подложенным под шею, голову поворачивают на здоровую сторону. Послойно рассекают кожу, подкожную жировую клетчатку, подкожную

мышцу шеи (platysma), фасцию, отводят в сторону мышечную ткань. Лежащую в верхнем отделе раны под подкожной мышцей шеи наружную яремную вену отодвигают в сторону. Под внутренней пластинкой влагалища грудино-ключично-сосцевидной мышцы можно пропальпировать пульсацию магистральных сосудов. После рассечения стенки влагалища мышцы последнюю крючками отводят в сторону и рассекают заднюю стенку влагалища мышцы. Сразу под ней располагается сосудисто-нервный пучок. Снаружи располагается внутренняя яремная вена, внутри и впереди - общая сонная артерия, позади или в промежутке между ними - блуждающий нерв. Тупым путем выделяют ствол общей, а затем наружной сонной артерии.

Рис. 2.21. Перевязка наружной сонной артерии

Для отличия наружной сонной артерии от внутренней необходимо помнить, что от наружной сонной, сразу же от бифуркации общей сонной артерии, отходят верхняя щитовидная и язычная артерии.

Наружную сонную артерию перевязывают двумя лигатурами выше места отхождения верхней щитовидной артерии (см. рис. 2.21). Перед тем как перевязать наружную сонную артерию, необходимо еще раз убедиться в правильности ее определения - только от наружной сонной артерии отходят артериальные ветви, в то время как внутренняя сонная артерия на шее ветвей не имеет. Ошибочная перевязка внутренней сонной артерии смертельно опасна.



При тяжелых кровотечениях из носа, обусловленных повреждением крупных сосудов, производят ангиографию и под контролем электронно-оптического преобразователя выполняют эмболизацию кровоточащего сосуда эндокраниально. Серьезным осложнением этой операции может быть обескровливание значительных участков мозга и, как следствие, парезы и параличи.

Кроме описанных способов остановки носового кровотечения необходимо проводить общую и местную гемостатическую и симптоматическую терапию.

Для повышения свертываемости крови назначают внутрь или в инъекциях витамины К (викасол), С, Р, рутин, раствор аминокaproновой кислоты, глюконат кальция, дицинон (этамзилат натрия), андраксон, памба и др. Внутривенно вводят 10% р-р хлорида кальция. Эффективным кровоостанавливающим действием обладает переливание компонентов крови (свежая плазма не менее 500-600 мл), по показаниям гипотензивная терапия, седативные средства.

К переливанию крови необходимо относиться крайне осторожно в связи с возможностью осложнений и заражения больного тяжелыми инфекциями, такими как гепатит, ВИЧ и др.

Острый ринит (*rhinitis acuta*) - острое воспаление слизистой оболочки полости носа, вызывающее нарушение ее функций; наблюдается как самостоятельное заболевание - неспецифическое воспаление и как специфический процесс при различных инфекционных заболеваниях - специфический ринит.

Этиология и патогенез. В этиологии острого ринита основное значение имеет нарушение местной и общей иммунной защиты организма и активация сапрофитирующей в полости носа и носоглотке микрофлоры. Обычно это происходит при общем или местном переохлаждении тела у лиц со сниженной резистентностью (особенно при наличии острых и хронических заболеваний). Кроме того, предрасполагающими факторами для развития острого ринита могут быть различные травмы, инородные тела, оперативные вмешательства в полости носа. В ряде случаев причиной острого

ринита может быть и производственный фактор - механические и химические раздражители камне-, деревообрабатывающей, химической и другой промышленности (воздействия дыма, газа, пыли и т.д.).

Морфологические изменения слизистой оболочки носа характеризуются развитием типичных стадий воспаления: гиперемия сменяется серозным выпотом, отеком, замедляется и прекращается движение ресничек мерцательного эпителия. Эпителий и субмукозный слой постепенно пропитываются клетками воспаления, отмечается десквамация эпителия и эрозии слизистой оболочки.

Клиника. Для острого ринита характерно острое начало и поражение сразу обеих половин носа. Основные симптомы: выделения из носа, затруднение носового дыхания и расстройство общего состояния; симптомы могут быть выражены в различной степени в зависимости от стадии заболевания. В типичной клинической картине острого ринита выделяют три стадии течения: I - сухая стадия раздражения, II - стадия серозных выделений, III - стадия слизисто-гнойных выделений.

I стадия (сухая стадия раздражения) обычно продолжается несколько часов, редко длится в течение 1-2 сут. Больного беспокоят сухость в носу и носоглотке, ощущение щекотания, царапанья, жжения. Одновременно появляются недомогание, озноб, тяжесть и боль в голове. Нередко наблюдается повышение температуры тела до 37 °С и выше. При передней риноскопии отмечают гиперемию и инъецированность сосудов слизистой оболочки, ее сухость, отсутствие отделяемого.

II стадия (стадия серозных выделений) характеризуется нарастанием воспаления, появляется большое количество прозрачной водянистой жидкости, пропотевающей из сосудов (транссудат). Одновременно усиливается функция

бокаловидных клеток и слизистых желез, поэтому отделяемое становится серозно-слизистым.

В транссудате содержатся хлорид натрия (поваренная соль) и аммиак, что обуславливает раздражающее действие на кожу преддверия полости носа, особенно у детей. Кожа становится красной, слегка

припухшей, с болезненными трещинами. В этот период ощущение жжения и сухости уменьшается, однако нарушение дыхания через нос усиливается, нередко развивается конъюнктивит и слезотечение, ощущение заложенности и шум в ушах вследствие перехода процесса на слезопроводящие пути и слуховую трубу.

III стадия (стадия слизисто-гнойных выделений) наступает на 4-5-й день от начала заболевания. Характеризуется появлением густого слизисто-гнойного, желтовато-зеленоватого отделяемого, что обусловлено наличием в нем форменных элементов крови (клеток воспаления) - пропотевающих нейтрофилов, лимфоцитов, отторгшегося эпителия.

В последующие дни количество отделяемого уменьшается, припухлость слизистой оболочки исчезает, восстанавливается носовое дыхание, улучшается общее состояние. Спустя 7-10 дней от начала заболевания острый насморк прекращается.

При остром рините умеренное воспаление распространяется и на слизистую оболочку околоносовых пазух, о чем свидетельствует наличие боли в области лба, переносицы, а также пристеночное утолщение слизистой оболочки пазух, регистрируемое на рентгенограммах.

Продолжительность острого ринита зависит от иммунобиологического состояния организма и состояния слизистой оболочки полости носа. При хорошей реактивности организма, а также раннем и адекватном лечении ринит может протекать abortивно в течение 2-3 дней, а при снижении иммунитета - затянуться до 3-4 нед со склонностью к переходу в хроническую форму.

Среди осложнений острого ринита необходимо указать на нисходящий фаринголаринготрахеобронхит, воспаление околоносовых пазух, слуховой трубы, среднего уха, слезных путей, дерматит преддверия полости носа.

Острый ринит у детей протекает тяжелее и возникает чаще, чем у взрослых. В раннем возрасте имеется ряд особенностей, которые могут отягощать течение заболевания. К ним относятся узость носовых ходов, незрелость иммунных механизмов, наличие аденоидных вегетаций, отсутствие навыков высмаркиваться и др., что в условиях воспаления способствует увеличению заложенности носа. Поскольку у грудных детей процесс захватывает одновременно сли-

зистую оболочку носа и носоглотки, любой ринит в этом возрасте следует рассматривать как ринофарингит. Для детского возраста характерна выраженная реакция организма, сопровождающаяся высокой температурой тела до 39-40 °С, могут быть судороги, реже менингеальные явления. Грудные дети не могут сосать, если у них заложен нос. После нескольких глотков молока ребенок бросает грудь, чтобы вдохнуть воздух, поэтому быстро утомляется и перестает сосать, недоедает, худеет, плохо спит. В этой связи могут появляться признаки нарушения функции желудочно-кишечного тракта (рвота, метеоризм, понос и др.). В детском возрасте слуховая труба короткая и широкая, что также способствует распространению воспалительного процесса из глотки в среднее ухо.

Диагностика и дифференциальная диагностика не представляет трудностей. Диагноз устанавливается на основании жалоб больного, анамнеза, данных риноскопии. Необходимо помнить, что острым насморком могут начинаться острые респираторные заболевания, а воспалительный процесс в полости носа является одним из локализованных видов заболевания дыхательных путей.

Острый ринит следует дифференцировать с острым специфическим ринитом, который является симптомом инфекционного заболевания (гриппа, дифтерии, кори, коклюша, скарлатины, гонореи, сифилиса, ВИЧ-инфекции). Характерные клинические особенности и риноскопические признаки этих заболеваний будут изложены в соответствующих разделах. В ряде случаев необходимо дифференцировать острый ринит от хронических форм - вазомоторного и гипертрофического ринита. Анамнез заболевания и его течение помогут правильно поставить диагноз.

Лечение. Как правило, лечение ринита амбулаторное. В редких случаях при высокой температуре тела и тяжелом течении насморка показан постельный режим. В начальной стадии насморка рекомендуют потогонные и отвлекающие процедуры. Назначают горячую ножную (общую, ручную) ванну на 10-15 мин, которую можно сочетать с горчичниками на икроножные мышцы или на подошву стоп. Сразу после ванны больной выпивает горячий чай с малиной, после чего принимает внутрь 0,5-1,0 г растворенного в воде аспирина или парацетамол и ложится в постель, закутавшись одеялом. Детям лучше назначать парацетамол. Эти лечебные меры, примененные в 1-й или 2-й день заболевания, приводят к abortivному течению острого ринита.

Соответственно стадиям заболевания лечение проводится следующим образом.

В I стадии применяются препараты местного действия: интерферон, лизоцим, лизаты антигенов бактерий - ИРС-19 (аэрозоль для внутриназального введения). При головных болях рекомендуют панadol, тайленол, солпадеин, цитрамон и др. Назначают антигистаминные средства (диазолин, кларитин, тавегил и др.), а также витамины. Все эти средства в большей мере проявляют

свое действие в первой стадии ринита, однако благотворное их влияние имеется и во второй стадии.

Во II стадии при выраженных воспалительной и микробной реакциях применяются инсуффляции смеси антисептиков и антибиотиков - биопарокс, каметон, гексорал. С целью восстановления носового дыхания используют сосудосуживающие препараты (санорин, галазолин, тизин, отривин и др.). Полезны физиотерапевтические процедуры - УВЧ на область носа, УФО в полость носа, микроволновое воздействие (при температуре тела не выше 37 °С).

В III стадии острого ринита можно рекомендовать препараты вяжущего и противомикробного действия 3-5% р-р колларгола или протаргола, 20% р-р альбумида. Продолжают физиотерапевтические процедуры и поливитамины.

Вливание любых капель в нос, вдухание порошков, ингаляций и др. должно быть ограничено 8-10 днями. Более длительное применение этих средств ведет к развитию патологических процессов: нарушаются рН секрета полости носа, функция мерцательного эпителия, вазомоторная функция слизистой оболочки и др. Больного нужно предупредить, что отсмаркивать содержимое из носа нужно осторожно, без большого усилия и только поочередно каждую половину носа, рот при этом должен быть приоткрыт.

Прогноз. При остром рините у взрослых в неосложненных случаях прогноз благоприятный, хотя необходимо учитывать возможный переход инфекции на околоносовые пазухи, нижние дыхательные пути, в среднее ухо. Больные, работа которых связана со сферой обслуживания, пищевыми продуктами, а также с чтением лекций, пением, неблагоприятными условиями труда и др., во время острого насморка обязательно освобождаются от работы.

Медикаментозная терапия имеет определенные отличия у грудных детей. При остром ринофарингите важнейшим фактором лечения является восстановление носового дыхания на перио-

ды кормления грудью. С этой целью необходимо перед каждым кормлением отсасывать баллончиком слизь из каждой половины носа. Если имеются корки в преддверии носа, их размягчают растительным маслом (оливковым, персиковым) и удаляют ватным шариком. За 5-10 мин до кормления в обе половины носа вливают 0,025% р-р отривина или 0,1% эмульсию санорина, грудное материнское молоко. Между кормлениями 3-4 раза в день в каждую половину носа вливают по 3-4 капли 2% р-ра колларгола или протаргола. Эти вещества, обволакивая слизистую оболочку носа и глотки, оказывают вяжущее и противомикробное действие, что уменьшает количество отделяемого и благоприятно влияет на течение заболевания.

Травмы носа и околоносовых пазух относятся к наиболее частым повреждениям не только ЛОР-органов, но и всего тела. Это обусловлено местоположением носа и тем, что он выступает над поверхностью лицевого скелета. Различают травмы военного и бытового характера (производственные, спортивные, транспортные и др.), а также возникшие во время припадка (например, эпилепсии).

В зависимости от силы действия и особенностей ранящего предмета, его направленности и глубины проникновения травмы носа могут быть открытыми - с повреждением кожного покрова или закрытыми - без повреждения кожного покрова.

Закрытые травмы чаще всего встречаются в виде ушиба, кровоподтека в мягкие ткани, ссадины, однако при достаточно большой силе возникают переломы костей носа со смещением или без смещения, стенок околоносовых пазух, глазницы, скуловой кости, ячеек решетчатого лабиринта и др. Часто при травмах лица появляются кровоизлияние в камеры глаза (гифемы), смещение глазного яблока (энофтальм), сдавление глазодвигательных мышц

(диплопия), сопровождающиеся понижением зрения, вплоть до его полной потери (амовроз).

Открытые переломы могут быть проникающими или непроникающими в полость носа, что определяют при ощупывании раны зондом. Наиболее частой причиной проникающих ранений является травма носа остроконечными предметами, при этом возникают повреждения слизистой оболочки с последующими носовыми кровотечениями, инфицированием полости носа и околоносовых пазух, образованием гематом перегородки носа с последующим абсцедированием. Направление проникающего предмета к верхней стенке

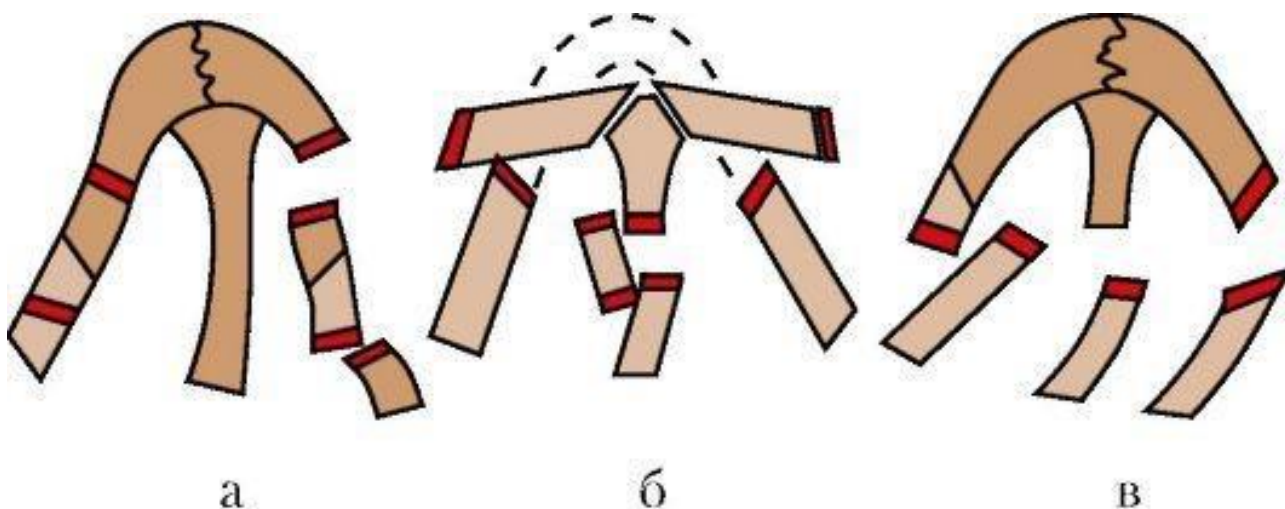
полости носа может вызывать повреждение решетчатой пластинки, сопровождающееся назальной ликвореей.

Наиболее часто наблюдаются боковые смещения наружного носа, сопровождающиеся разъединением шва между носовыми костями и лобными отростками верхней челюсти или переломом носовых костей (рис. 2.35).

Рис. 2.35. Переломы костей носа. Различные формы переломов.

В клинической практике уместно использовать классификацию наружных деформаций носа, которую предложили А.Е. Кицера и А.А. Борисов (1993).

- Риносколиоз - боковое смещение носа.
- Ринокифоз - деформация носа с образованием горба.



- Ринолордоз - западение спинки носа (седловидный нос).
- Платириния - приплюснутый нос.
- Брахирина - чрезмерно широкий нос.
- Лепториния - чрезмерно узкий (тонкий) нос.

- Моллериния - мягкий, податливый (лишенный опоры) наружный нос.

Травмы в области проекции лобных пазух приводят к перелому ее передней стенки, что обуславливает косметический дефект, западение в этой области и может сопровождаться нарушением проходимости канала лобной пазухи. Задняя стенка лобной пазухи повреждается редко.

Повреждения решетчатой кости, как правило, сопровождаются разрывом выстилающей слизистой оболочки и появлением подкож-

ной эмфиземы на лице в виде припухлости и крепитации, которые могут распространяться на лоб и на шею. Повреждение передней решетчатой артерии может сопровождаться опасным кровотечением в ткани глазницы.

Переломы в области передней стенки верхнечелюстной пазухи могут проявляться западением и деформацией в этой области и сочетаться с повреждением глазничной стенки, глазного яблока, скуловой кости и решетчатого лабиринта.

Перелом клиновидной кости - по сути, это перелом основания черепа; встречается редко и может сопровождаться повреждением зрительного нерва и стенки внутренней сонной артерии со смертельным кровотечением или образованием посттравматической аневризмы, требующей вмешательства нейрохирурга.

Диагностика. Диагноз устанавливают на основании данных анамнеза, внешнего осмотра, жалоб больного, результатов пальпации, зондирования, эндоскопии, рентгенографического и КТ-исследований. При осмотре и пальпации выявляются болезненная припухлость тканей в области травмы. Внешняя

деформация наружного носа со смещением в боковую сторону или вдавление определенно указывает

на перелом носовых костей. В таких случаях при пальпации обнаруживают костные выступы на спинке и скатах носа (симптом ступеньки), патологическую подвижность костей, возможна крепитация костных отломков. Наличие подкожной крепитации свидетельствует о переломе решетчатой кости с разрывом слизистой оболочки.

Травма лицевого скелета часто сопровождается кровоизлиянием в область век и вокруг глазницы - «симптом очков», однако этот симптом может быть и признаком перелома основания черепа, травмы пещеристого синуса. Для уточнения диагноза в этом случае необходимо произвести поясничную пункцию. При переломе основания черепа характерно наличие крови в спинно - мозговой жидкости (субарахноидальное кровоизлияние). Подозрение на перелом основания черепа возникает при бессознательном состоянии больного, оглушенности, судорогах и др. Это обязывает врача фиксировать голову больного по отношению к туловищу (существуют специальные корсеты), транспортировать больного на жестких носилках. Даже рентгенологическое исследование нельзя делать сразу, поскольку при этом нужно поворачивать голову.

О переломе решетчатой пластинки с разрывом твердой мозговой оболочки свидетельствует назальная ликворея, заметная при

наклонах головы вперед. Сопутствующая носовая геморрагия может затруднить диагностику истечения ликвора. В первые сутки характерен симптом «двойного пятна», характеризующийся наличием наружного светлого кольца вокруг пятна крови. После прекращения носового кровотечения, выделения из носа при назальной ликворее становятся светлыми. При лабораторном исследовании выявление глюкозы в выделениях из носа указывает на наличие цереброспинальной жидкости.

Инструментальные методы исследования (рентгенография лицевого скелета, КТ, МРТ) дают ценные сведения о характере и распространенности травматических повреждений лицевого скелета и околоносовых пазух.

Лечение. Тактика лечения зависит от характера и глубины травмы, тяжести общих и неврологических симптомов. При наличии ушибов и

ранения мягких тканей, ссадин и др. без повреждения костных структур лицевого скелета производят первичную хирургическую обработку и останавливают кровотечение, при этом необходимо стремиться к максимальному сохранению тканей и удалять лишь нежизнеспособные. Благодаря обильному кровоснабжению лица заживление раны происходит хорошо. Первичный шов на лице можно накладывать в течение суток после травмы. При необходимости проводят переднюю петлевую, а иногда и заднюю

тампонаду носа. Обязательно введение противостолбнячной сыворотки по схеме. Для уменьшения кровоизлияния и отека мягких тканей в первые 5-6 ч прикладывают лед на область травмы.

При наличии переломов со смещением костных отломков и внешних косметических дефектов основным методом лечения является репозиция (вправление) костей носа и стенок околоносовых пазух с последующей внутренней и реже внешней фиксацией отломков. Оптимальным методом считается репозиция в первые сутки, но ее можно проводить и до 3 нед после травмы. Если по данным анамнеза и объективного обследования диагностируется сотрясение головного мозга II-III степени (головная боль, тошнота, рвота, слабость, неврологические симптомы), вправление костей носа откладывают на более поздний срок (через 5-6 сут).

Отломки костей носа вправляют в положении больного сидя или лежа с использованием аппликационной анестезии (смазывание слизистой оболочки 10% р-ром лидокаина, 2% р-ром дикаина, 5%

р-ром кокаина и др.) или инфильтрационной анестезии инъекцией 1% р-ра новокаина (2% р-р лидокаина), 1-2 мл в область перелома.

Репозицию при боковом смещении наружного носа производят давлением большого пальца правой руки при искривлении влево и соответственно левой руки - при искривлении вправо. Это способ так называемой пальцевой репозиции (рис. 2.36 а). Сила давления пальцем может быть значительной. В момент смещения отломков в нормальное положение обычно слышен характерный хруст.

При вдавленных переломах костей носа для репозиции используют носовые элеваторы, по Ю.Н. Волкову. После адекватного

обезболивания в полость носа вводят соответственно правый или левый носовой элеватор на заранее измеренную глубину и тракцией кпереди и кверху восстанавливают нормальное анатомическое положение спинки носа (рис. 2.36 б).

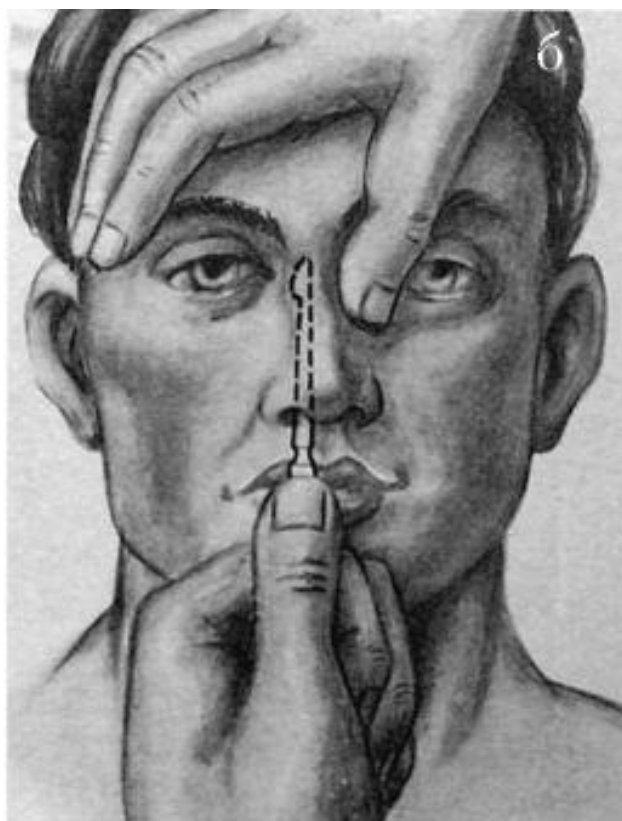
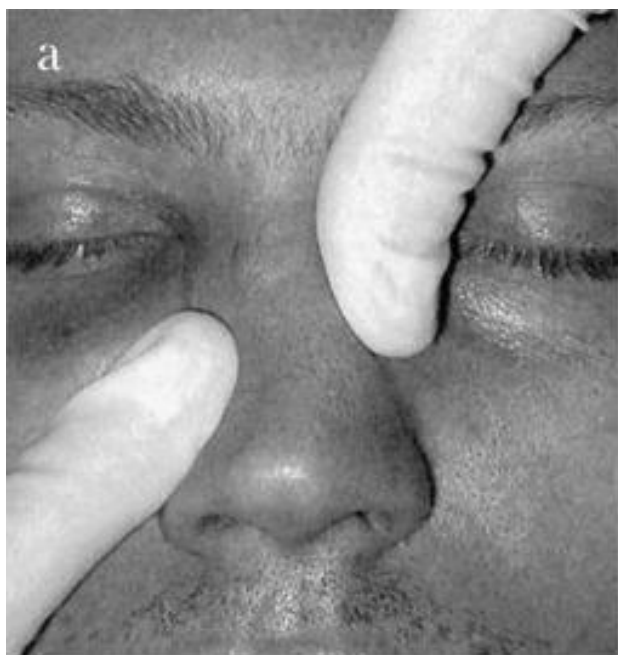
Рис. 2.36. Репозиция костей носа:

а - пальцевая; б - пальцевинструментальная

Когда диагностировано одновременное смещение костных отломков кзади и в сторону, делают пальцевинструментальное вправление

тракцией кпереди соответствующим элеватором и одновременно большим пальцем руки вправляют боковое смещение. При отсутствии элеваторов вправление костей носа производят прямым пинцетом либо зажимом, концы которого обертывают марлей или надевают на них резиновую трубку.

После репозиции костей носа иногда необходима фиксация костных отломков посредством тампонады носа, показанием к которой является подвижность костных отломков, определяемой пальпаторно. При множественном переломе костей носа необходима более прочная и продолжительная фиксация, которая может быть обеспечена тампонадой турундой, пропитанной непосредственно перед введением в нос расплавленным парафином (температура плавления 50-54 °С). После аппликационной анестезии тампонируют верхние и средние отделы полости носа, парафин быстро застывает и хорошо фиксирует кости носа, при этом можно сохранить носовое дыхание через нижние отделы носа. Парафиновый тампон удаляют через 7



дней, однако он может находиться в носу до 12 сут, что важно для правильного срастания отломков.

Травмы носа, сопровождающиеся его стойкими дефектами и деформациями, требуют хирургической (косметической, пластической, эстетической) коррекции, которые все чаще выполняются во многих оториноларингологических клиниках.

Деформации наружного носа сочетаются с искривлениями перегородки носа, нарушающими носовое дыхание. Признанной является тактика одномоментной коррекции внутриносовых структур и устранения косметического дефекта наружного носа - риносептопластика.

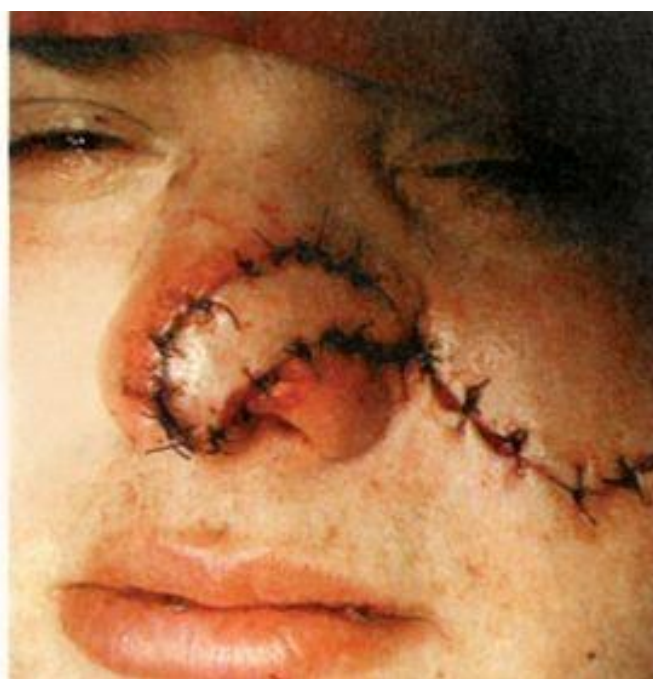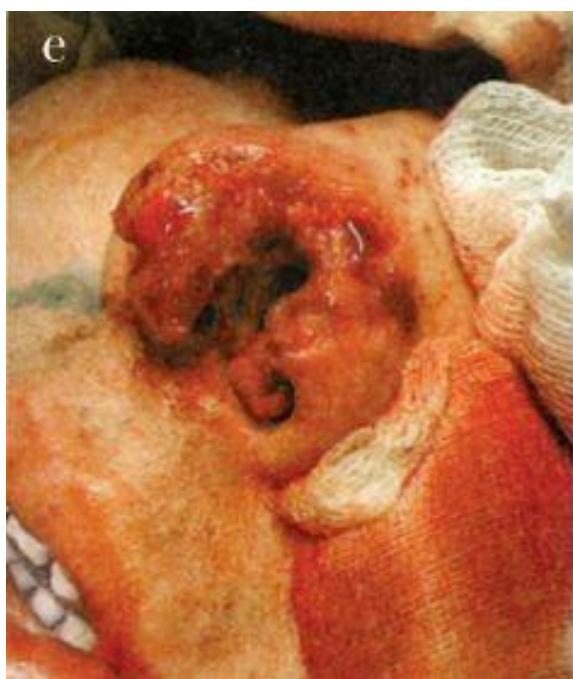
Операции выполняют, как правило, под интубационным наркозом, спустя 5-6 мес после острой травмы наружного носа. Доступ для пластических операций на наружном носе может быть открытым или закрытым, для устранения

дефектов широко используется имплантация различных материалов (аутохрящей, консервированных хрящей, силикона и др.). Естественно, что косметические операции требуют от хирурга весьма тщательной и деликатной оперативной техники и индивидуального творческого подхода (рис. 2.37 а-е).

Переломы стенок верхнечелюстной пазухи (чаще передней) сопровождаются вдавлением костных отломков, кровоизлиянием в пазуху,

Рис. 2.37. Пластические операции на наружном носе: а, б, в, г - до и после операции; д - схема удаления горбинки носа

Рис. 2.37. Продолжение.
е - пластика дефекта наружного носа кожным лоскутом на ножке



переломом глазничной стенки и скуловой кости. Оперативное вмешательство направлено на устранение косметического дефекта, при этом может потребоваться наложение соустья с полостью носа под нижней носовой раковиной. Изолированное кровоизлияние в верхнечелюстную пазуху частично резорбируется, часть крови выводится благодаря функции мерцательного эпителия. Однако если через 3-4 дня после травмы у больного появляются признаки воспаления, отек и инфильтрация в области проекции пазухи, боли и повышается температура, необходима пункция пазухи с промыванием антисептиками и введением антибиотиков.

При переломах стенок лобной пазухи, сопровождающихся вдавлением отломка в пазуху и нарушением функции канала лобной пазухи, производят оперативное лечение, направленное на репозицию передней стенки и формирование лбно-носового соустья с фиксацией дренажа по Б.С. Преображенскому на 3 нед (резиновая трубка диаметром 0,6-0,8 см соединяет

лобную пазуху и полость носа и фиксируется валиком на коже рядом с разрезом). Тщательный осмотр и зондирование задней стенки лобной пазухи может выявить ее перелом, требующий обнажения твердой мозговой оболочки. Такие больные, как правило, нуждаются в консультации нейрохирурга.

Для борьбы с назальной ликвореей используют консервативную или хирургическую тактику. Показаны постельный режим при воз-

вышенном полусидящем положении, антибиотикотерапия с целью профилактики вторичных осложнений, дегидратационные средства (внутривенное введение 40% глюкозы, гипертонических растворов хлорида кальция и хлорида натрия, лазикс, диакарб), седативные средства и диета с ограниченным приемом жидкости. При отсутствии эффекта показано хирургическое вмешательство: пластика дефекта с использованием окружающей слизистой оболочки верхней или средней носовой раковины и др. Оперативные вмешательства проводят эндоназально с использованием эндоскопических систем и микроинструментария. В некоторых случаях используют нейрохирургический подход через переднюю черепную ямку.

При сочетанных травмах, как правило, назначают ненаркотические анальгетики (баралгин, максиган, трамал и др.), а также седативные

средства (тазепам, фенobarбитал и др.). Для борьбы с раневой инфекцией и профилактики вторичных осложнений применяют общую и местную антибактериальную терапию, дегидратационные средства, гемостатическую терапию и симптоматические средства.

Врожденные атрезии хоан возникают в связи с тем, что в эмбриональном периоде мезенхимальная ткань, закрывающая в виде мембраны просвет хоан, полностью или частично не рассасывается. В дальнейшем эта мембрана может окостеневать. Атрезия хоан может быть полной или неполной, одно или двусторонней, передней или задней, костной или мягкотканной.

Двусторонняя полная атрезия может явиться причиной асфиксии и смерти новорожденного, поскольку отсутствует рефлекс открывания рта при дыхании. Новорожденный приспосабливается к ротовому дыханию не раньше 2-й или 3-й нед жизни. При частичной атрезии хоан возникает различной степени выраженности нарушение носового дыхания, а также патологические явления в виде неправильного развития лицевого скелета и зубочелюстной системы.

Диагностика. Врожденную атрезию хоан диагностируют с помощью зондирования, вливания в нос через катетер воды, рентгенконтрастных методов. Наиболее ценную информацию дают эндоскопические методы диагностики.

Лечение. Врожденные аномалии лечат только хирургически, что зависит от характера аномалии, выраженности дефекта органа и окружающих тканей,

функциональных нарушений и др. Различные пластические (иногда многоэтапные) операции позволяют добиться хороших косметических результатов. Операции по поводу свища и кисты носа заключаются в полном удалении свищевого хода и тщательной отсепаровке и удалении стенок кисты. Оставшиеся даже небольшие участки эпителия могут привести к рецидиву.

Хирургическое вмешательство при атрезии хоан осуществляется эндоназальным или внутриротовым способом через твердое нёбо. При двусторонней врожденной атрезии хирургическое вмешательство производят в первые сутки жизни ребенка. Оптимальным сроком операции при односторонней атрезии является 9-10-месячный возраст. При операции удаляют костные или мягкотканые образования, закрывающие просвет хоан, а оголенную кость и раневую поверхность закрывают лоскутами слизистой оболочки из окружающих тканей для профилактики рецидива. У новорожденных при полной атрезии хоан и угрозе асфиксии троакарком делают прокол места зарращения и через нос вводят катетер для дыхания. Эффективность операции повышается при использовании операционных микроскопов или эндоскопов.

5. Практические навыки.

Студент должен:

1. Знать анатомию носа и придаточных пазух.
2. Физиологию носа и придаточных пазух.
3. Уметь читать рентгенограммы, КТ, МРТ носа и придаточных пазух.
4. Знать клинические проявления атрезии хоан. Тактику врача.
5. Изучить методы остановки носового кровотечения.
6. Уметь диагностировать перелом костей носа и знать приемы первой помощи.

6. Контрольные вопросы:

1. Артериальная и венозная сеть полости носа и придаточных пазух.
2. Кости носа и придаточных пазух.
3. Полость носа-основные образования-риноскопия.
4. Передняя и задняя тампонада, как способы остановки носового кровотечения.
5. Перелом костей носа, тактика врача.
6. Как определить атрезию хоан у ребенка.
7. Принципы хирургического лечения атрезии хоан.
8. Тактика врача при гематоме носовой перегородки.

Занятие №9

Хронический ринит. Риногенные осложнения. Параназальный синусит.

1. Мотивация:

До 15% взрослого населения в мире страдают различными формами ОС, у детей он встречается еще чаще. ОС - один 10наиболее распространенных диагнозов в амбулаторной практике. Он занимает 5 место среди заболеваний, по поводу которых назначаются антибиотики: в США на покупку антибиотиков для лечения ОС тратится около 6 млрд. долларов. Примерно 8,4% населения Нидерландов переносит хотя бы один эпизод острого риносинусита в год. По самым скромным подсчетам, в России данное заболевание ежегодно переносят около 10 млн человек. Однако реальное количество больных в несколько раз выше указанных цифр, т.к. многие пациенты не обращаются к врачу при относительнолегкихкатаральных симптомах.

По мнению ряда авторов, в структуре заболеваний ЛОР-стационаров синусит составляет от 15 до 36% .

2. Цель занятия:

1.Знать причины хронического ринита, патоморфологические изменения. Классификацию: катаральный, гипертрофический, атрофический (простой и озена), вазомоторный (нейровегетативная и аллергическая форма) ринит. Патогенез, клинику, принципы лечения.

2.Научиться особенностям клинического обследования больных с острым и хроническим риносинуситом.

3.Усвоить основные клинические проявления различных форм риносинусита,согласно Европейским рекомендациям- ЕРЗОС

4.Уметь проводить дифференциальную диагностику риносинусита.

5.Знать основные лечебные мероприятия при РИНОСИНУСИТЕ,согласно ЕРЗОС

6.Научиться проводить профилактику риносинусита И РИНОГЕННЫХ ОСЛОЖНЕНИЙ.

3. План проведения занятия.

1. Освещение цели занятия.

2. Контроль подготовки студентов (включая тестовый контроль).

3. Курация больных.

4. Знакомство с клиническими проявлениями хронического ринита,параназального синусита,риногенными осложнениями.

5. Осмотр совместно с преподавателем больных, страдающих различными формами хронического ринита.

4. Содержание занятия

Студенты получают навыки осмотра больных с хроническим ринитом, риногенными осложнениями,параназальным синуситом.

Обследование носа и придаточных пазух состоит из: проведения и интерпретации риноскопии,риноцитогаммы, рентгенологического,МРТ,КТ исследования носа и придаточных пазух.

Приступая к обследованию больного, необходимо иметь в лоточке набор стерильных инструментов:

- 1) шпатель (для отведения языка при обследовании корня его и глотки,);
 - 2) носовое зеркало Килиана;
 - 3) ушные воронки различного диаметра;
 - 4) ушной зонд с нарезкой и пуговчатый;
 - 5) ушной пинцет;
- +воронка Зигле; баллон Политцера; набор камертонов;

А также: налобный рефлектор Симановского для осмотра больных; источник света (настольная лампа); предметное стекло.

После окончания опроса и осмотра полости носа и придаточных пазух, можно приступить к пальпации носа и придаточных пазух, а затем другим диагностическим приемам.

1. Риноцитограмма

2. Чтение рентгенограмм, КТ, МРТ.

Хроническое неспецифическое воспаление слизистой оболочки полости носа - распространенное заболевание. В настоящее время используется удобная клиническая классификация, предложенная рядом авторов, согласно которой хронический ринит имеет следующие формы:

- | | | |
|----|------------------------------|------------------|
| 1) | катаральный | ринит; |
| 2) | гипертрофический | ринит: |
| б) | диффузный; | а) ограниченный; |
| 3) | атрофический | ринит: |
| а) | простая | форма; |
| б) | зловонный насморк или озена. | |

Постоянное воздействие неблагоприятных факторов внешней среды (пыль, газ, сквозняки) способствуют хронизации воспалительных заболеваний слизистой оболочки полости носа. Минеральная и металлическая пыль содержат твердые заостренные частицы, травмирующие слизистую оболочку. Мучная, меловая, хлопчатобумажная, шерстяная пыль состоит из мягких частиц, которые, хотя и не травмируют слизистую оболочку, но, покрывая ее поверхность, приводят к гибели ресничек мерцательного эпителия и нарушают мукоцилиарный клиренс, а следовательно, и эвакуацию чужеродных тел из полости носа.

Существенную роль в этиологии хронического ринита играют общие заболевания: сердечно-сосудистые, заболевания почек, алкоголизм, курение, нарушение работы желудочно-кишечного тракта и др., а также местные факторы - сужение или обтурация хоан аденоидами, гнойное воспаление околоносовых пазух, искривление перегородки носа и др.

Хронический катаральный ринит (*rhinitiscataralischronica*) характеризуется разлитой застойной гиперемией слизистой оболочки, равномерной припухлостью носовых раковин.

Основные симптомы заболевания - нарушение носового дыхания и выделения из носа слизистого или слизисто-гнойного характера. Нарушение носового дыхания усиливается на холоде. При лежании на боку заложенность носа более выражена в той половине носа, которая находится ниже, что объясняется заполнением кровью кавернозных полостей нижележащих раковин. Обычно наблюдается снижение обоняния (гипосмия), иногда переход воспалительного процесса на слизистую оболочку слуховой трубы (тубоотит).

При передней риноскопии определяется небольшая гиперемия и набухание слизистой оболочки в основном в области нижних и

средних носовых раковин, пастозность, нередко с цианотичным оттенком, скудное слизистое отделяемое.

Для отличия катаральной формы ринита от гипертрофической выполняют пробу с анемизацией: смазывают утолщенную слизистую оболочку сосудосуживающим средством (0,1% р-ом адреналина, галазолином и др.). Значительное уменьшение объема нижних носовых раковин свидетельствует об отсутствии истинной гипертрофии. Если сокращение их выражено незначительно или отсутствует, это указывает на гипертрофический процесс.

Лечение. Устраняют экзогенные (производственные, климатические) и эндогенные (искривление перегородки носа, аденоидные вегетации) факторы. Для местного лечения применяют вяжущие вещества: 3-5% р-р протаргола (колларгола) по 5 кап 2-3 раза в день в полость носа, смазывание слизистой оболочки 3-5% р-ром нитрата серебра (ляписом), 2% салициловой мазью. Одновременно можно рекомендовать тепловые процедуры - УВЧ на область носа, эндоназально УФО (тубус-кварц). Катаральный ринит, особенно при длительном течении, часто вызывает вазомоторные и гипертрофические изменения обычно в области нижних раковин, что выявляется при риноскопии, пробе с анемизацией и исследовании дыхания через нос. В этих случаях в диагноз добавляют обнаруженные изменения и, соответственно, определяют лечебную тактику уже как при вазомоторном или гипертрофическом рините.

Хронический гипертрофический ринит (*rhinitis chronica hipertrophica*) характеризуется гиперплазией слизистой оболочки, часто с вовлечением надкостницы и костной ткани носовых раковин и может быть диффузной и ограниченной формы. Наиболее часто разрастание и утолщение слизистой

оболочки происходит на нижней носовой раковине, реже средней в местах локализации кавернозной ткани.

формы ринита от пробы с анемизацией:

слизистую (0,1% р-ром

оболочку адреналина,

Клиника заболевания характеризуется длительным течением, постоянным затруднением носового дыхания, не проходящим после вливания в нос сосудосуживающих препаратов, слизистым или слизисто-гнойным отделяемым, периодическими головными болями, сухостью во рту, ротоглотке. У некоторых больных отмечается понижение обоняния и вкуса различной выраженности. Постоянная заложенность носа обуславливает изменение тембра голоса - появляется закрытая гнусавость (*rhinolalia clausa*). Гипертрофия заднего конца

нижней носовой раковины может нарушить вентиляцию слуховой трубы с признаками заложенности уха и понижением слуха (тубоотит). При гипертрофии передних отделов нижней носовой раковины может сдавливаться отверстие слезноносового канала, что вызывает слезотечение, дакриоцистит, конъюнктивит.

При передней риноскопии отмечают характерные признаки гиперплазии слизистой оболочки носа, главным образом нижней носовой раковины, в меньшей степени - средней, т.е. преимущественно в местах локализации кавернозной ткани. Поверхность гипертрофированных участков может быть гладкой, бугристой, крупнозернистой. Слизистая оболочка умеренно гиперемирована, утолщена, слегка цианотична. У некоторых больных отмечается полипозное перерождение слизистой оболочки, чаще в области средней носовой раковины.

Диагностика. Установить диагноз помогает эндоскопическое исследование, которое позволяет определить характер гипертрофии, уточнить локализацию и распространение процесса, состояние других ключевых зон полости носа. Ринопневмометрия (объективный метод диагностики) позволяет выявить объем воздуха, проходящего через полость носа за определенное время, и оценить функциональную состоятельность носа. При гипертрофическом рините объем воздуха, проходящего через нос, снижен, а носовое дыхание форсировано из-за сужения носовых ходов.

Лечение включает различные методы хирургического лечения, целью которых является восстановление носового дыхания за счет удаления или уменьшения гипертрофированных участков слизистой оболочки.

Критерием для рационального выбора метода лечения в каждом конкретном случае является степень гипертрофии носовых раковин или других отделов слизистой оболочки носа, а также степень нарушения носового дыхания.

При небольшой гипертрофии, когда после анемизации (смазывание сосудосуживающим препаратом) слизистая оболочка умеренно сокращается и носовое дыхание улучшается, применяют наиболее щадящие хирургические вмешательства: прижигание химическими веществами (ляпис 30-50%, трихлоруксусная и хромовая кислота), подслизистую ультразвуковую дезинтеграцию нижних носовых раковин, лазеродеструкцию, подслизистую вазотомию. В последнее время прижигания и гальванокаустикку применяют редко из-за недостаточной эффективности, особенно в отдаленном периоде после операции.

При выраженной фиброзной гипертрофии слизистой оболочки и костной основы носовых раковин, сопровождающихся значительным нарушением дыхания через нос, как правило, показаны резекция

(частичное		удаление)
раковин:	щадящая	нижняя
удаление		костного

(остеоконхотомия). Эти операции можно сочетать со смещением носовых раковин латерально к боковой стенке носа - латеропозицией (сублюксацией).

гипертрофированных носовых конхотомия (рис. 2.22 а), подслизистое края нижней носовой раковины

Оперативные вмешательства в полости носа обычно производят под наркозом или местным инфильтративным и аппликационным обезболиванием с предварительной премедикацией. Для этого используют наркотические анальгетики, антигистаминные препараты и антихолинэргические препараты - холинолитики (промедол, димедрол, атропин). Для инфильтрационной анестезии применяют 1% р-р новокаина, 1-2% р-р лидокаина, 0,5% р-р тримекаина и ультракаина. При аппликационной анестезии применяют смазывание слизистой оболочки 5% р-ром кокаина, 2% р-ром дикаина, 10% р-ром лидокаина и др.

В лежачем положении больному производится местная инфильтрационная анестезия слизистой оболочки нижних носовых

раковин. На всю длину раковины накладывают зажим на 1 мин с целью уменьшения кровотечения. После снятия зажима (или без снятия, вдоль зажима) специальными изогнутыми под углом ножницами отсекают гипертрофированную часть раковины. Гиперплазированный задний конец раковины легко снимается носовой петлей (рис. 2.22 б).

Следует иметь в виду, что конхотомию всегда необходимо производить щадяще, особенно переднего конца раковины, так как полное удаление ее является излишним и может привести к атрофии слизистой оболочки полости носа.

Операция заканчивается на 2 сут петлевой передней тампонадой марлевыми турундами, пропитанными индифферентной мазью, или мягким эластичным тампоном. Специальные исследования показали, что раневая поверхность после удаления нижней носовой раковины покрывается функциональным мерцательным эпителием.

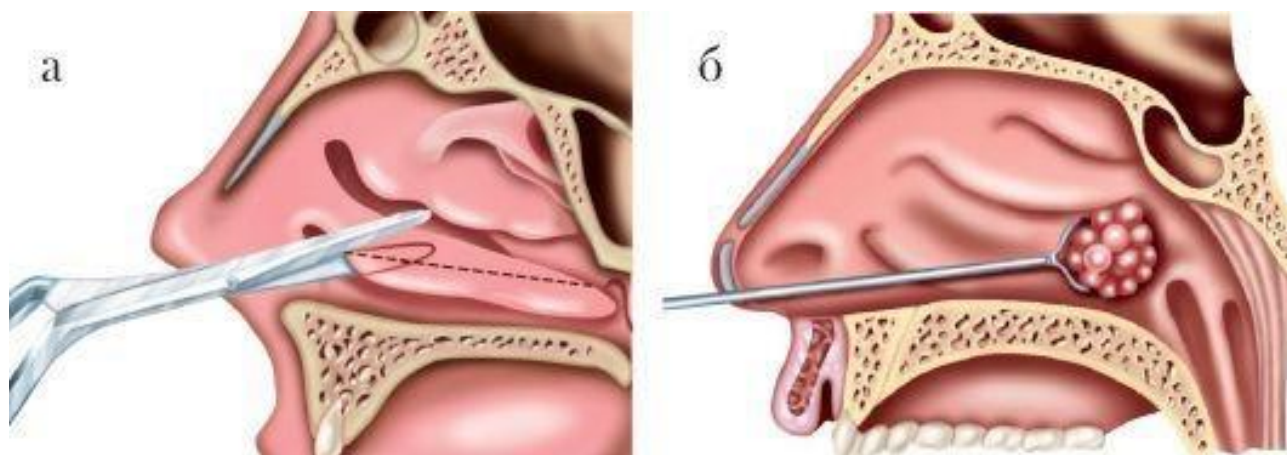
В настоящее время в связи с внедрением в медицину оптических систем (эндоскопов, микроскопов) (рис. 2.23 а, б) эффективность внутриносовых операций значительно повысилась. Эндоскопы поз-

Рис. 2.22. Операции при хроническом гипертрофическом рините: а - щадящая нижняя конхотомия; б - удаление заднего конца при

гипертрофии нижней носовой раковины полипной петлей

воляют под постоянным визуальным контролем выполнять все этапы внутриносовых операций, в том числе в труднообозримых задних отделах полости носа.

В амбулаторных условиях можно производить ультразвуковую дезинтеграцию (УЗДГ) нижних носовых раковин. Для ее выполнения



используется генератор ультразвука с набором специальных волноводов.

Стойкого рубцевания кавернозной ткани можно добиться и путем подслизистой вазотомии нижней носовой раковины. После местной анестезии производится небольшой разрез на переднем конце

Рис. 2.23. а - микродебридеры; б - эндоскопы с различными углами обзора

нижней носовой раковины, через который с помощью распатора мелкими движениями производится отсепаровка мягких тканей от верхней поверхности

кости в виде узкого канала от переднего до заднего конца раковины. Подобную отсепаровку можно произвести и по нижней плоскости носовой раковины. Последующее рубцевание кавернозной ткани уменьшает объем раковины и соответственно увеличивает просвет носовых ходов, улучшая дыхание.

Атрофический ринит (*rhinitis atrophica*) представляет собой ограниченные или диффузные неспецифические изменения (атрофию) слизистой оболочки полости носа, в основе которых лежит дистрофический процесс.

В зависимости от распространенности процесс может носить локальный или диффузный характер, в зависимости от этиологии бывает первичным или (генуинным - озена) и вторичным.

При вторичном атрофическом рините причиной является воздействие неблагоприятных факторов окружающей среды,



производственных или климатических факторов - пыли, газов, пара и др. Развитию атрофического процесса слизистой оболочки полости носа нередко способствует травма и обширные хирургические вмешательства в полости носа - радикальная конхотомия, удаление опухоли и др. Важную роль играют эндокринно-гормональные нарушения и частые воспалительные заболевания полости носа, ведущие к нарастанию трофических изменений слизистой.

Гистологическая картина характеризуется метаплазией цилиндрического эпителия в плоский, различной степени выраженности истончение многорядного цилиндрического эпителия и уменьшение их количества и исчезновение ресничек, облитерация или уменьшение количества сосудов и кавернозной ткани.

Клиника. Больные жалуются на ощущение сухости в носу, образование корок, затруднение носового дыхания, понижение обоняния. Корки в носу нередко вызывают зуд, поэтому больной пытается удалить их пальцем, что приводит к повреждению слизистой оболочки, периодическим кровотечениям, изъязвлению, что ускоряет появление перфорации перегородки носа обычно в области зоны Киссельбаха.

При передней риноскопии характерны широкие носовые ходы, вследствие атрофии носовых раковин можно увидеть заднюю стенку

носоглотки. В общем носовом ходе имеется густое желто-зеленое отделяемое, местами оно прилипает к стенкам слизистой оболочки, высыхает с образованием корок, которые удаляются большими кусками и в виде слепков при определенном усилии.

Лечение. Применяют комплексную - общую и местную консервативную терапию. Для удаления корок систематически 1-2 раза в день орошают или промывают полость носа изотоническим раствором хлорида натрия (физиологический раствор) с добавлением йода (на 200 мл р-ра 6-8 капель 10% спиртового р-ра йода). Назначают масляный раствор витаминов А и Е (аевит) в виде капель в нос; местную раздражающую терапию - смазывание слизистой оболочки носа йод-глицерином 1 раз в день в течение 2-3 нед.

Препараты йода усиливают деятельность желез слизистой оболочки, повышая их секреторную функцию.

Полезны орошения и носовой душ полости носа 2-3% р-ром морской соли или физиологического раствора с добавлением 10 кап на 200 мл 5% спиртового р-ра йода. Клиническое испытание показало хороший результат различных мазей, в состав которых в качестве активного вещества входит морская соль. Стимулирующим и улучшающим эффектом для трофики слизистой оболочки полости носа обладает гелий-неоновый лазер, эндоназально 7-10 процедур по 5-10 мин.

Из средств общего воздействия назначают биогенные стимуляторы (алоэ, ФИБС, гумизоль) подкожно или внутримышечно, витаминотерапию, препараты йода и железа (феррум-лек).

Озена (огавиа) - тяжелая форма атрофического процесса в носу, распространяющегося как на слизистую оболочку, так и на костные стенки полости носа и носовых раковин с продуцированием быстро засыхающего отделяемого с сильным специфическим, неприятным запахом.

Этиология. Известна социальная, анатомическая, воспалительная, очаговая, инфекционная, нейродистрофическая и эндокринная теории возникновения этого заболевания. Наиболее распространенными являются инфекционная и неинфекционная (нейродистрофическая) теории.

Согласно инфекционной теории, главную роль играет разнообразная микрофлора, высеваемая из носовой слизи у больных оzenой

(коринебактерии, протеи), однако наиболее часто (у 80% больных) высеивается клебсиелла озены (*Klebsiella ozaenae*), которой отводится ведущая роль при этой патологии.

Патоморфология. Озена характеризуется атрофией всех тканей стенок носовой полости, истончением слизистой оболочки, сосудов. Кавернозная ткань запустевает, цилиндрический мерцательный эпителий полностью перерождается в плоский, костный слой носовых раковин также истончается, он содержит большое количество остеокластов (клеток, рассасывающих кость).

Клиника. Симптомы озены бывают настолько характерными, что выявить это заболевание не представляет особых сложностей. Больные жалуются на выраженную сухость и образование большого количества корок в носу, наличие неприятного, зловонного запаха из носа, который больные обычно сами не ощущают, затруднение носового дыхания и отсутствие обоняния. Зловонный запах из носа настолько выражен, что окружающие избегают присутствия больного, что отражается на его психике, межличностных отношениях, у больного появляется социальная замкнутость. В самом начале заболевания нарушение обоняния (гипосмия) обычно обусловлена корками, покрывающими обонятельную область. В дальнейшем наступает аносмия в связи с атрофией обонятельных рецепторов.

При передней риноскопии в обеих половинах носа видны буроватые или желто-зеленые корки, заполняющие всю полость носа, с распространением на носоглотку и нижележащие дыхательные пути. После удаления корок полость носа становится такой широкой, что при риноскопии обзревается задняя стенка носоглотки, устья и даже валики слуховых труб.

Лечение проблематично, носит большей частью симптоматический характер. Используют местные и общие консервативные и хирургические методы лечения.

Местная консервативная терапия направлена на дезодорацию полости носа, устранение сухости и корок в носу. Для этого ежедневно орошают или промывают полость носа изотоническим раствором хлорида натрия с добавлением йода либо смесью из 10 мл салициловой кислоты, 20 г хлорида натрия, 20 г гидрокарбоната натрия - по $\frac{1}{2}$ ч.л. на стакан воды (для орошения полости носа).

Полезны свечи с хлорофилло-каротиновой пастой Солодкова, обладающей бактерицидным и дезодорирующим эффектом. После предварительного туалета свечи вводят в обе половины носа 1 раз в день на 2 ч в течение 3-4 нед. Подобный курс повторяют 3-4 раза в год.

Можно рекомендовать ежедневное смазывание полости носа 2-5% р-ром йод-глицерина (или р-ром Люголя), что больные могут делать самостоятельно.

Из общих методов лечения, носящих в определенной степени и патогенетический характер, используют препараты железа для парентерального введения (феррум-лек, эктофер), антибиотики, к которым чувствительна

клебсиелла озены (стрептомицин, канамицин, гентамицин, левомицетин), аутогемотерапию, витаминотерапию.

Для лечения озены применяют и хирургические методы лечения. Все существующие варианты хирургических вмешательств направлены на искусственное сужение полости носа, для чего в подслизистую ткань боковых стенок или перегородки носа вводят аутоотрансплантаты (кость, хрящ ребра), аллотрансплантаты, синтетические материалы (полиуретан, полифасфазен) и др. Перед операцией необходимо провести подготовительный курс консервативной терапии в течение 12-14 дней, направленный на очистку слизистой оболочки от корок и улучшение ее трофики.

Различают две формы вазомоторного ринита (Дайняк Л.Б., 1970):

- аллергическую;
- нейровегетативную.

Этиология. Для аллергической формы вазомоторного ринита характерно наличие определенного вещества - аллергена, к которому имеется повышенная чувствительность (сенсibilизация) организма. Попадание такого вещества на слизистую оболочку верхних дыхательных путей и всасывание его немедленно вызывает ответную реакцию.

В возникновении нейровегетативной формы вазомоторного ринита имеют значение органические и функциональные изменения центральной и вегетативной нервной системы, расстройства эндокринной функции. Возможны нарушения нервно-рефлекторных механизмов, обуславливающих нормальную физиологию носа, в результате чего обычные раздражители вызывают гиперэргические реакции слизистой оболочки носа. У больных нейровегетативной формой ринита в анамнезе заболевания и при специальном

аллергологическом исследовании не обнаруживаются какие -либо причинно значимые аллергены.

Возникновению вазомоторного ринита способствуют длительное применение медикаментозных препаратов как общего, так и местного действия, искривление перегородки носа и др.

Аллергический ринит (АР) имеет сезонную и круглогодичную (постоянную) формы. В последнее время выделяют еще и профессиональную форму АР (версия Европейской академии аллергологии и клинической иммунологии, 2000 г.).

Сезонная форма обычно связана с пылью цветущих растений (амброзия, артемизия, кипарис, грецкие орехи, береза, тополиный пух, злаковые растения и т.д.), поэтому ее часто называют также сенным насморком, или сенной лихорадкой. Сезонная форма повторяется у больных ежегодно, в одно и то же

время в период цветения растений. Детально выясняя анамнез заболевания и проводя специальное аллергологическое исследование, обычно удается установить, какое растение является причиной заболевания. Длительные и многократные обострения ринита с нарушением вазомоторных механизмов слизистой оболочки носа могут способствовать переходу сезонной формы заболевания в постоянную.

Круглогодичная (постоянная) форма АР обусловлена постоянным контактом с причинно-значимым аллергеном: домашней и бумажной пылью, содержащимися в них клещами, шерстью животных, в которой имеются эпидермальные аллергены, кормом для аквариумных рыб, аллергенами низших грибов, пищей и лекарственными препаратами и др.

Среди основных причинно-значимых аллергенов круглогодичной формы аллергического ринита следует назвать бытовые аллергены, клещей рода *Dermatophagoides*, которые являются наиболее значимым аллергенным компонентом домашней пыли. Аллерген шерсти домашних животных - также один из самых сильнодействующих бытовых аллергенов.

Механизм развития АР. На слизистую оболочку носа при дыхании оседают самые разнообразные инородные частицы. Благодаря

действию мукоцилиарной системы слизистой оболочки в течение примерно 20 мин происходит удаление их из полости носа. Однако молекулы аллергенов чрезвычайно быстро всасываются и вызывают аллергическую реакцию, вследствие чего уже через 1 мин после проникновения аллергенов возникают соответствующие клинические реакции. Аллергические реакции запускаются взаимодействием аллергена (пыльцы растений, спор низших грибов, домашней пыли

и др.) с аллергическими антителами, относящимися к IgE. Такое взаимодействие происходит на тучных клетках соединительной ткани и базофилах и последующим высвобождением затем из них биологически активных веществ (БАВ), в частности гистамина, метаболитов арахидоновой кислоты, фактора активации тромбоцитов, лейкотриенов. БАВ оказывают сосудорасширяющее действие, повышают проницаемость сосудов, что является основной причиной стойкого набухания кавернозной ткани и отека слизистой оболочки, заложенности носа, чиханья, гиперсекреции и др.

Клиническая картина. Основными симптомами обеих форм вазомоторного ринита является триада признаков:

- пароксизмальное чиханье;
 - обильная носовая гидрорея;
- 'затруднение носового дыхания, зуд и шекотание в носу.

Эта триада симптомов в той или иной мере выражена практически всегда, причем при сезонной форме характерна четкая сезонность обострений, возникающих в период цветения растений. Наблюдающиеся в этот период пароксизмы чиханья сопровождаются появлением зуда в носу и носоглотке. Набухание и отек слизистой оболочки полости носа обуславливают практически полную заложенность носа и затруднение носового дыхания. Ринорея бывает обильной, водянистой или слизистой.

Наряду с ринологическими симптомами у больных часто отмечают кожный зуд, гиперемию конъюнктивы, слезотечение, головные боли, утомляемость, снижение бодрости, нарушение сна. При постоянной

(круглогодичной) форме вазомоторного ринита указанные жалобы с самого начала носят хронический постоянный характер.

Нередко вазомоторный ринит сочетается с бронхолегочной патологией - астматическим бронхитом или бронхиальной астмой, которая, как правило, протекает с «астматической триадой»:

- непереносимостью препаратов ацетилсалициловой кислоты, препаратов пенициллина, анальгина;
- полипозными изменениями слизистой оболочки полости носа;
- приступами бронхиальной астмы.

Риноскопическая картина - слизистая оболочка в начальном периоде гиперемизованна, отечна, в носу имеется значительное количество прозрачной жидкости. Со временем слизистая оболочка становится бледно-синюшной с белыми (белыми) пятнами. При

исследовании носовых раковин зондом выявляется их тестоватая плотность. Анемизация часто не вызывает заметного сокращения носовых раковин.

Нередко вазомоторный ринит сопровождается образованием полипов в области решетчатого лабиринта, которые со временем могут полностью обтурировать полость носа.

Лечение. Терапия вазомоторного ринита - весьма сложная задача, не всегда полностью разрешимая, требует профессионального подхода и терпения больного.

При аллергической форме вазомоторного ринита терапия должна быть комплексной:

- индивидуальные методы защиты больного от попадания в организм аллергена;

- специфическая иммунотерапия (СИТ);
- неспецифическая гипосенсибилизирующая терапия;
- хирургические методы, направленные на элиминацию гнойного очага и уменьшения объема стойко увеличенных нижних носовых раковин;
- местная кортикостероидная терапия, рефлексотерапия.

При аллергическом рините, обусловленном сенсibilизацией к пищевым, лекарственным, эпидермальным аллергенам, устранение причинного фактора является одним из важных методов патогенетической терапии.

При пыльцевом рините в сезон цветения причинно-значимых растений больным можно рекомендовать смену климато-географического региона. При сенсibilизации к бытовым аллергенам (домашняя пыль, шерсть животных), когда устранить причинный фактор сложно, рекомендуют использовать специальные фильтры, воздухоочистители, респираторы и пр. Необходимо исключить пребывание в квартире домашних животных, аквариумов, удалить ковры и мягкие игрушки, производить тщательную влажную уборку комнат, частую стирку белья и др.

СИТ применима в тех случаях, когда в условиях аллергологического кабинета или стационара точно определен аллерген, вызвавший заболевание.

Методика лечения основана на введении в организм минимального количества причинно-значимого аллергена в постепенно возрастающей дозе (обычно подкожно). Такое введение аллергена позволяет организму выработать к нему защитные блокирующие антитела, что приводит к уменьшению или полному исчезновению симптомов аллергического ринита. СИТ проводят в период ремиссии заболевания. Для достижения стойкого клинического эффекта рекомендуется проведение не менее трех курсов СИТ.

СИТ менее эффективна при полиаллергии, запущенном аллергическом рините и вообще неприменима в случаях, когда не удастся выявить аллерген.

Методы неспецифической гипосенсибилизации включают медикаментозные методы терапии аллергического ринита, направленные на устранение симптомов аллергии.

Среди них важное место занимают:

- антимедиаторные (антигистаминные) средства перорального применения;
- использование антигистаминных препаратов первого поколения (димедрол, супрастин и др.), но оно ограничено их седативным эффектом и коротким периодом выведения из организма;

- антигистаминные препараты второго поколения: гисманал (астемизол), кларитин (лоратадин), гистадин (терфенадин), телфаст (фексофенадин), зиртек (цетиразин), кестин (эбастин) и др. Они эффективны в купировании таких симптомов, как зуд, чиханье, ринорея, и рассматриваются как средства выбора при лечении аллергического ринита, однако малоэффективны в отношении заложенности носа.

При легких формах заболевания могут быть рекомендованы антигистаминные препараты местного (топического) действия - аллергодил (азеластин) и гистимет (левокабастин). Эти препараты в виде капель в нос или носового спрея обладают эффектом, сравнимым с таковым от пероральных антигистаминных препаратов, однако они действуют только в месте введения.

Высокоэффективными средствами для лечения пациентов с умеренными и выраженными формами аллергического ринита в ситуации, когда затруднение носового дыхания являет-

ся основным симптомом, служат топические кортикостероидные препараты.

Топические стероиды, обладая выраженным противовоспалительным эффектом, проникают через клеточную мембрану, подавляют синтез гистамина лаброцитами и уменьшают проницаемость сосудистых стенок. Новые интраназальные кортикостероидные препараты не обладают системным действием и могут использоваться в качестве

препаратов первого выбора. Среди них - фликсоназе (флутиказон), альдецин (беконазе, беклометазон), назонекс (мометазон), ринокорт (будезонид) и др. Выпускаются эти препараты в виде назальных спреев по 2-4 впрыскивания в нос в 2-4 приема в день. При достижении клинического эффекта дозу снижают. Они характеризуются относительно медленным началом действия (12-18 ч), а максимальный эффект развивается через несколько дней или недель, поэтому необходимо длительное применение - в течение 4-6 мес.

Системные кортикостероиды (преднизолон, метилпреднизолон и др.) для лечения аллергического ринита используют в крайне тяжелых случаях и короткими курсами.

В практике часто применяют сосудосуживающие препараты в виде капель в нос, однако эти средства обладают временным эффектом и при длительном (более 2 нед) применении ухудшают течение заболевания.

Показания к хирургическому вмешательству. При вазомоторном рините операции производят в следующих случаях:

- при нарушении внутриносовой анатомии (искривления, гребни, шипы перегородки носа), что вызывает нарушение носового дыхания;

- при полипозно-гнойных процессах в полости носа и околоносовых пазух;
- при гиперплазии носовых раковин.

Хирургические вмешательства на внутриносовых структурах необходимо проводить в стадии ремиссии и вне сезона поллиноза. За 6-10 дней перед операцией проводят неспецифическую гипосенсибилизирующую терапию. В послеоперационном периоде рекомендуется назначать интраназальную коСинусит (риносинусит, РС) – воспалительное заболевание слизистой оболочки носа и придаточных пазух носа (околоносовых пазух, ОНП), которое приводит к обструкции (отеку слизистой) носа, нарушению дренажной функции и развитию инфекции.

Этиология: многофакторная (вирусы, бактерии, грибы, поллютанты и др.)

Ведущий патогенетический механизм: воспалительный процесс.

Чрезвычайно распространенное заболевание

В США ежегодно регистрируется до 35 млн. случаев острого риносинусита

При этом только на покупку антибиотиков тратится около 6 млрд. долларов в год

По локализации

Гайморит (поражение верхнечелюстной пазухи)

Фронтит (поражение лобной пазухи)

Сфеноидит (поражение клиновидной пазухи)

Этмоидит (поражение ячеек решетчатой кости)

По этиологии

Вирусный

Бактериальный

Грибковый

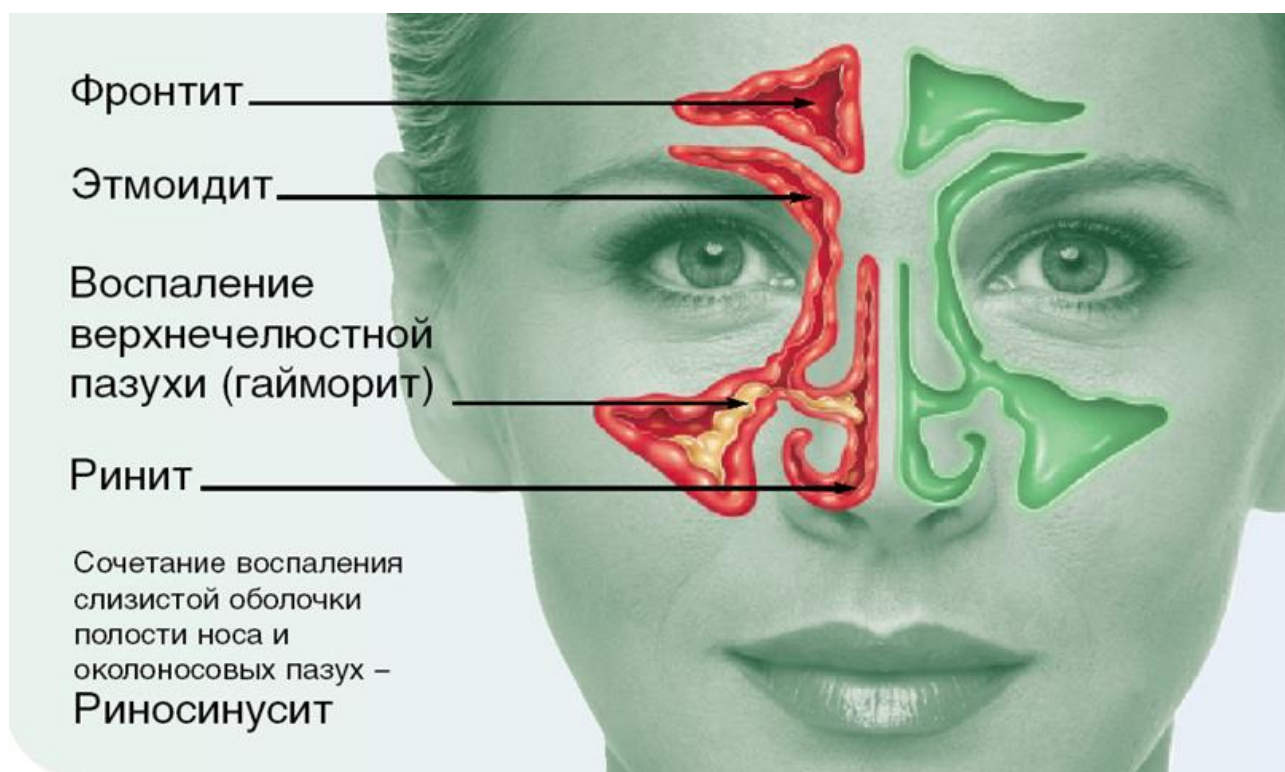
Смешанный

Полипозный

По продолжительности

Острый – симптомы до 12 недель

Рецидивирующий – 1-4 эпизода острого синусита в год; периоды между обострениями > 8 недель
Хронический – симптомы более 12 недель (+ сохранение симптомов > 4 недель несмотря на адекватное лечение)



Острый риносинусит
<12 недель

полное разрешение симптомов

Хронический риносинусит
>12 недель

без полного выздоровления
склонность к обострениям

Классификация. Существует несколько классификаций воспалительных заболеваний околоносовых пазух. Наиболее рациональной для клинической практики является модифицированная классификация Б.С. Преображенского (Пальчун В.Т., 1974).

А. Экссудативные (острая или хроническая) формы:

1) катаральная; 2) серозная; 3) гнойная. Лечение в основном консервативное или щадящее хирургическое (зондирование, пункция, дренирование, эндоназальное эндоскопическое вскрытие пазух, инфундибулотомия и др.).

Б. Продуктивная форма:

1) пристеночно-гиперпластическая; 2) полипозная. Лечение этой формы, как правило, хирургическое на фоне гипосенсибилизирующих средств.

В. Альтеративная форма:

1) атрофическая; 2) некротическая; 3) холестеатомная; 4) казеозная. Лечение хирургическое.

Г. Смешанные формы. Возникновение смешанных форм обусловлено комбинацией сочетаний всех перечисленных выше форм синуситов.

Д. Вазомоторный и аллергический синусит.

Диагностика. Диагноз устанавливают на основании комплексного обследования больного. Ориентироваться только на данные рентгенологического исследования недостаточно, так как затемнение пазух может быть следствием перенесенного в прошлом воспаления и сохраняться годами. Кроме того, в части случаев (примерно 12%) при наличии воспаления в пазухах рентгенограмма может быть без изменений. Обследование проводят примерно по следующей схеме:

1. Оценка жалоб, данных анамнеза.
2. Общеклиническое и оториноларингологическое обследование.
3. Бактериологическое исследование отделяемого из пазух.
4. Эндоскопическое исследование (эндофотографирование), синусоскопия (при необходимости).
5. Биопсия и цитологическое исследование (по показаниям). 6. Рентгенологическое исследование околоносовых пазух, числе с контрастными веществами (по показаниям).
7. Компьютерная томограмма, МРТ - при необходимости.

в том

8. Диагностическая пункция пазух (по показаниям). Рентгенологические методы диагностики воспаления пазух в

настоящее время наиболее популярные и достаточно информативны. При исследовании применяют различные укладки, позволяющие

(по

наиболее точно установить характер патологии пазух (подробнее см. в разделе 1.1).

КТ и МРТ применяют в тех случаях, когда необходимо дополнить данные рентгенографии. Они являются наиболее информативными методами исследования (золотой стандарт исследования). КТ позволяет селективно (послойно) отобразить на пленке контуры снимаемого объекта, его структуру,

плотность, с высоким разрешением - толщина среза 1-2 мм. МРТ обладает еще большей разрешающей возможностью в выявлении мягкотканых образований.

Эндоскопическое исследование и эндофотографирование - современные объективные и высокоинформативные методы визуальной оценки и документирования состояния сложного рельефа полости носа и околоносовых пазух. Применяют жесткие и гибкие оптические системы (эндоскопы, фиброскопы и микроскопы) под различным углом зрения. Методы позволяют определить невидимые невооруженным глазом изменения на стенках полости носа и пазух в динамике и, следовательно, служат ранней диагностикой различных патологических процессов.

Рекомендации EPOS по лечению острого риносинусита у взрослых

Лечение	Уровень доказательности	Уровень рекомендаций	Значимость
Антибиотики внутрь	Ia	A	Да, после 5 дня, или в тяжелых случаях
ИНГКС	Ib	A	ДА
Комбинация ИНГКС + Антибиотик	Ib	A	ДА
Системные стероиды	Ib	A	ДА, уменьшают боль в тяжелых случаях
Антигистаминные внутрь	Ib	B	ДА, у пациентов с аллергией
Назальный душ	Ib (-)	D	НЕТ
Сосудосуживающие	Ib (-)	D	ДА, симптоматическое облегчение
Муколитики	НЕТ	НЕТ	НЕТ
Фитотерапия	Ib	D	НЕТ

European Position Paper on Rhinosinusitis and Nasal Polyps, 2007

Воспалительные заболевания носа и околоносовых пазух могут приводить к различным осложнениям. Возникновение внутриглазных и внутричерепных осложнений обусловлено несколькими причинами.

- Анатомическими особенностями: глазница окружена с трех сторон стенками околоносовых пазух; снизу - верхнечелюстной, изнутри - решетчатыми и клиновидной, сверху - лобной.
- Сосудисто-нервными связями: вены полости носа через угловую и верхнюю глазничную вены анастомозируют с пещеристым синусом и венозными сплетениями твердой мозговой оболочки.
- Лимфатическая сеть полости носа сообщается с подпаутинным пространством головного мозга.

Проникновение инфекции в полость глазницы и черепа может происходить различными путями: контактным, гематогенным, периневральным и лимфогенным. Наиболее частым из них является контактный путь. В

отношении частоты источника инфекции внутричерепных осложнений большинство исследователей на первое место ставят ячейки решетчатого лабиринта, затем лобную, верхне-

челюстную и, наконец, клиновидную пазухи. Следует отметить, что симптомы орбитальных осложнений часто совпадают, иногда одна форма переходит в другую, что создает трудности в дифференциальной диагностике.

Больные с риногенными орбитальными и внутричерепными осложнениями относятся к тяжелому контингенту, что требует экстренной специализированной хирургической помощи в условиях стационара, с привлечением офтальмологов и нейрохирургов.

Различают следующие орбитальные осложнения:

- реактивный отек века и клетчатки глазницы;
- орбитальный остеопериостит (гнойный или негнойный);
- абсцесс века;
- субпериостальный абсцесс;

- флегмона глазницы;
- ретробульбарный абсцесс;
- тромбоз вен клетчатки глазницы.

Клиника. Местные проявления орбитальных осложнений характеризуются реактивным отеком клетчатки глазницы и века, гиперемией конъюнктивы, а в некоторых случаях и ее отеком - хемоз (рис. 2.38). Глазное яблоко смещается кнаружи: экзофтальм, ограничение подвижности глазного яблока, боли при движениях глаза. Характерна выраженная болезненность при давлении на глазное яблоко или на край глазницы. Как правило, наблюдаются гнойные выделения и заложенность носа. Снижение зрения наступает быстро (в течение ближайших часов может наступить слепота), особенно при глубоком расположении очага воспаления. В некоторых случаях могут наблюдаться парезы мышц и нервов глаза.

Общие нарушения характеризуются повышением температуры тела до 39-40 °С, головной болью, общей слабостью, иногда рвотой.

При реактивном отеке века и клетчатки глазницы отмечается припухлость века, иногда смещение глазного яблока вперед (экзофтальм), при пальпации - его болезненность. Реактивный отек мягких тканей глазницы может быть обусловлен двумя факторами: нарушением коллатерального дренирования, скоплением секрета в пазухах и бактериальной инвазией в ткани глазницы с их последующим гнойным расплавлением.

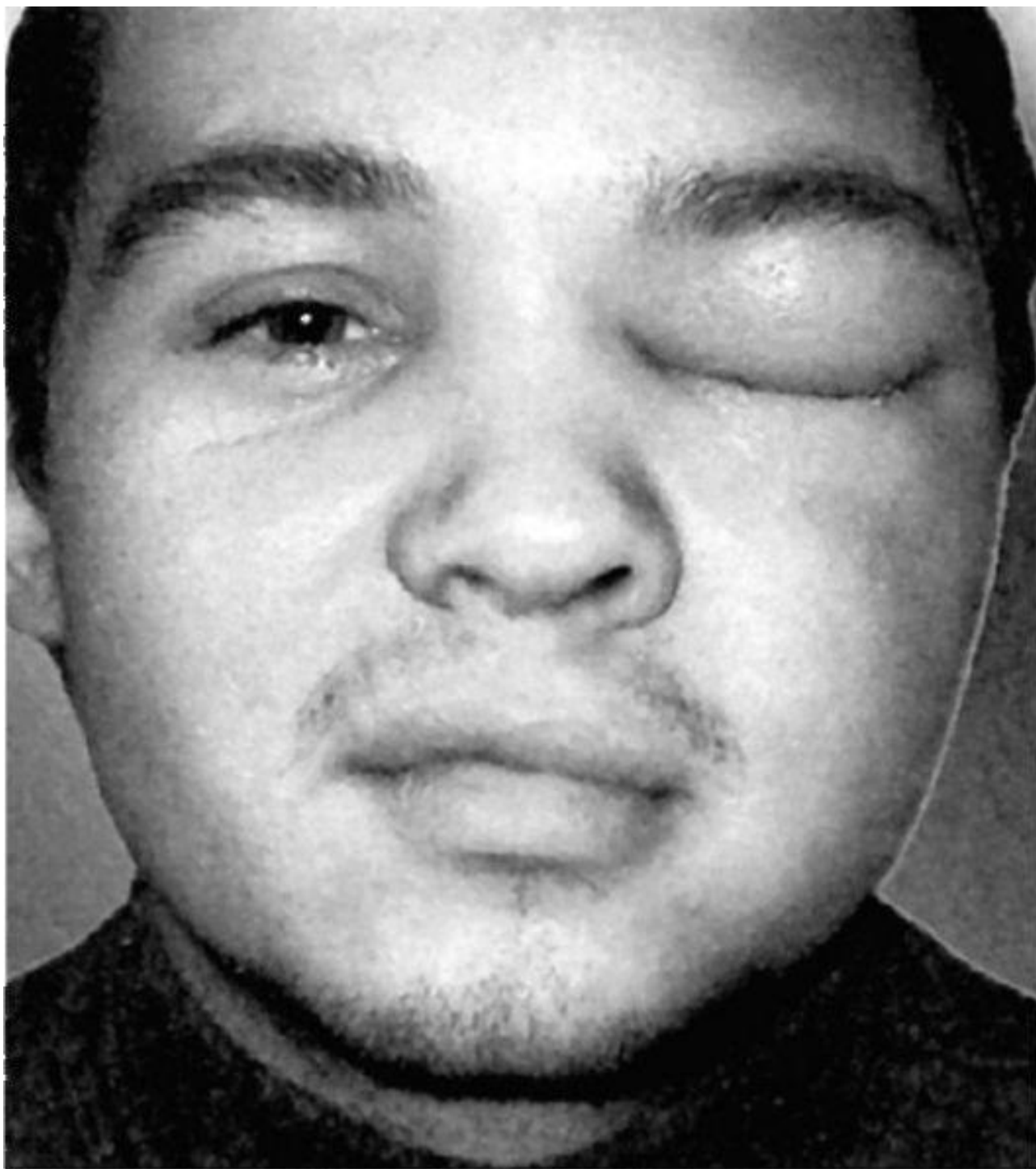

Рис. 2.38. Риногенное орбитальное осложнение

Субпериостальный абсцесс в области верхней стенки верхнечелюстной пазухи приводит к смещению глазного яблока кверху, экзофтальму, отеку нижнего века, хемозу нижнего отдела конъюнктивы.

При абсцессе века глазное яблоко обычно закрыто отечным, инфильтрированным и неподвижным веком. Последнее резко болезненно при пальпации, напряжено.

Ретробульбарный абсцесс - гнойный очаг в задних отделах клетчатки глазницы, который может перерасти в флегмону глазницы - разлитой гнойный процесс,

сопровождающийся расплавлением клетчатки глазницы. Основным признаком заболевания является болезненный экзофтальм с резким нарушением подвижности или полной неподвижностью глазного яблока (офтальмоплегия), диплопией, снижением зрения и изменениями глазного дна. Различают пресептальную и постсептальную локализацию воспалительного процесса в зависимости от расположения гнойника - впереди или

позади фасциальной перегородки глазницы, что важно при определении хирургического подхода к очагу воспаления.

При тромбозе вен клетчатки глазницы характерно тяжелое общее состояние больного, температура тела гектического типа. Выявляются отечность и инфильтрация век вначале одного, а затем другого глаза. Вокруг глаза плотные синеватые сосудистые тяжи. Велика опасность вовлечения в процесс пещеристого синуса.

Диагностика риногенного орбитального осложнения базируется на данных рентгенографии, КТ околоносовых пазух, данных наружного осмотра, риноскопии, анамнеза. При необходимости выполняют диагностическую пункцию пазухи, определение остроты и полей зрения. Дифференциальную диагностику проводят с рожистым воспалением лица, гематомой и эмфиземой века, опухолями глазницы.

Лечение при риносинусогенных орбитальных осложнениях только хирургическое, с одновременной общей противовоспалительной терапией. Хирургическое лечение должно быть экстренным и направлено на ликвидацию первичного гнойного очага воспаления в околоносовых пазухах. Проводят радикальную операцию на пораженной пазухе с полным удалением патологически измененных тканей с формированием широкого соустья с полостью носа. Радикальную операцию можно сочетать с эндоскопической декомпрессией клетчатки орбиты.

Тактика хирурга варьирует в зависимости от характера поражения глазницы. При абсцессах клетчатки глазницы, флегмонах, субпериостальных абсцессах проводят вскрытие очага наружными разрезами с введением в ткани глазницы резиновых дренажей. Положительный эффект дает декомпрессия клетчатки глазницы эндоназальным эндоскопическим методом.

Риногенный менингит (meningitis rhinogena) - воспаление оболочек головного мозга, развивающееся в результате распространения бактериальной инфекции из полости носа и околоносовых пазух. Встречается реже, чем при воспалениях уха. Возникает при остром

или обострении хронического гнойного воспаления в верхней группе околоносовых пазух: лобной, решетчатых, клиновидной. Инфекция чаще всего контактным путем проникает в переднюю черепную ямку и вызывает воспаление мозговых оболочек. Возможно возникновение гнойного менингита

при травме ситовидной пластинки во время внутриносовых операций, при переломах основания черепа.

Клиника и диагностика. Для гнойного менингита характерны острое начало, высокая постоянная температура тела. Повышение внутричерепного давления обуславливает диффузную головную боль, сопровождающуюся тошнотой и рвотой. Кроме того, воспалительный процесс, в той или иной мере распространяясь на

головной мозг и черепные нервы, может быть причиной появления судорог, психомоторного возбуждения, потери сознания и появления патологических рефлексов - Бабинского, Россолимо, Оппенгейма, Брудзинского и др.

Постоянными признаками менингита являются симптомы раздражения мозговых оболочек - ригидность затылочных мышц, симптом Кернига.

Диагностически достоверным и постоянным признаком менингита является изменение цереброспинальной жидкости - увеличение в ней количества клеток и содержания белка. Ликвор при спинномозговой пункции вытекает частыми каплями или струей вследствие повышения внутричерепного давления, обусловленного резким увеличением продукции цереброспинальной жидкости. Данные обзорных рентгенограмм или компьютерной томограммы позволяют выявить первичный гнойный очаг.

Лечение заболевания заключается в срочной расширенной радикальной операции на заинтересованных околоносовых пазухах с обнажением мозговой оболочки с целью элиминации гнойного очага. Одновременно проводят массивную противовоспалительную, дегидратационную терапию, спинно-мозговые пункции.

Экстрадуральный абсцесс (ограниченный пахименингит) - скопление гноя между твердой мозговой оболочкой и костью, чаще всего возникает в результате распространения инфекции контактным путем при поражении лобной, решетчатой и реже клиновидной пазух.

Клиника малосимптомна, обычно случайно обнаруживают при хирургическом вмешательстве. Возможны локальная головная боль, которая усиливается в проекции гнойника при перкуссии черепа, а также приступы тошноты и рвоты, затруднение отведения глазного яблока кнаружи.

Общее состояние характеризуется повышением температуры тела, слабостью, плохим самочувствием, симптомами поражения околоносовых пазух.

Данные КТ ОНП и результат спинно-мозговой пункции позволяют уточнить диагноз.

Лечение хирургическое - радикальная операция на околоносовых пазухах с целью ликвидации гнойного очага, широкое обнажение мозговой оболочки в области поражения и дренирование гнойника.

Риногенный абсцесс головного мозга - ограниченное скопление гноя в головном мозге, возникающее вторично при наличии очаговой инфекции в околоносовых пазухах. Чаще всего источником инфекции является лобная пазуха, реже решетчатый лабиринт и верхнечелюстная пазуха. Абсцесс обычно локализуется в лобной доле головного мозга и почти всегда располагается на стороне пораженной пазухи (рис. 2.39).

В клинике можно выделить местные и общие симптомы.

Местные симптомы могут характеризоваться отеком век, отеком и гиперемией конъюнктивы, наличием экзофтальма различной степени выраженности со смещением глазного яблока чаще книзу и кнаружи на соответствующей стороне.

Общие симптомы характеризуются признаками инфекционного заболевания, менингеальными симптомами, общемозговыми и очаговыми (гнездными) симптомами.

В развитии абсцесса можно условно выделить четыре стадии.

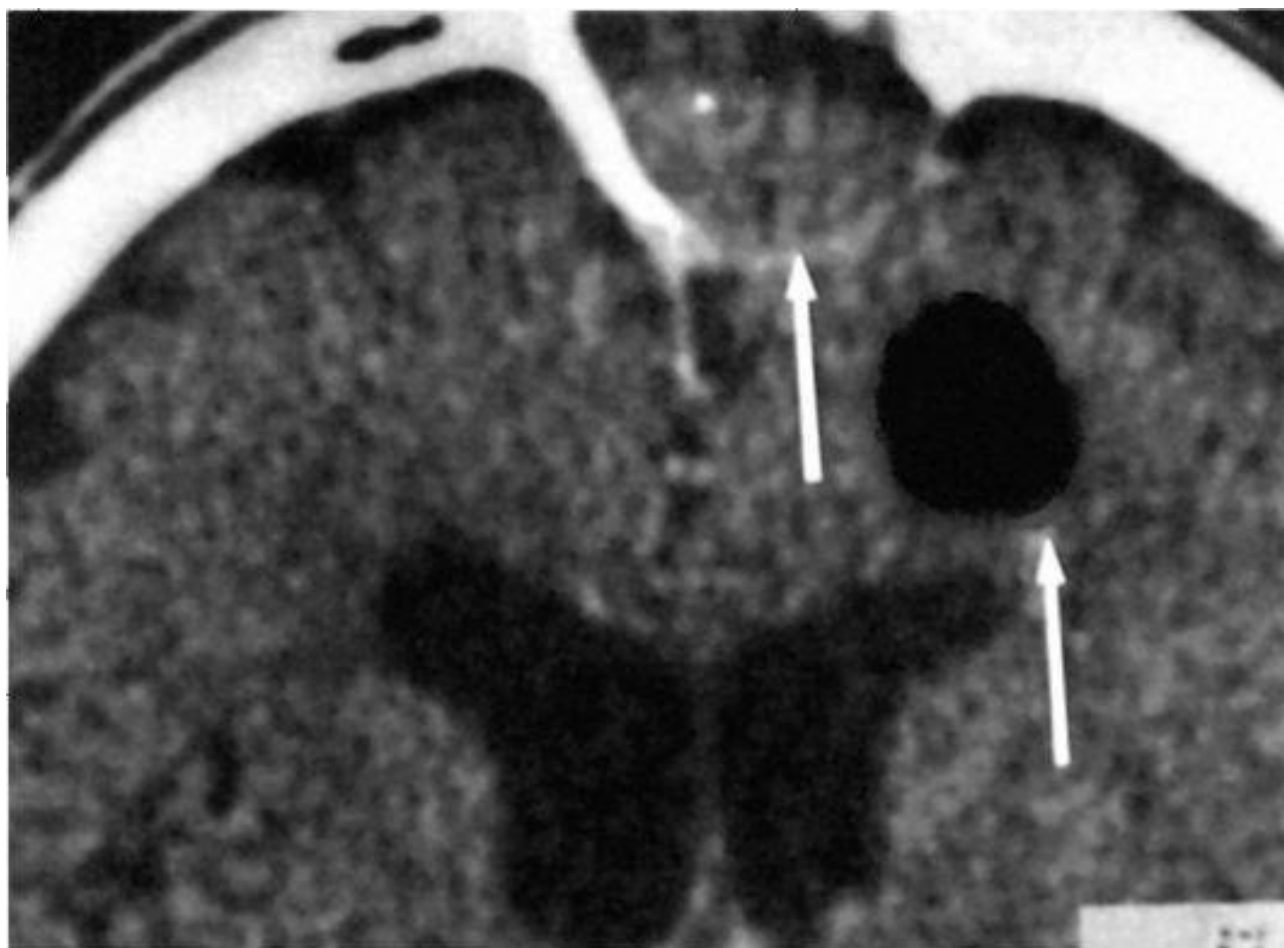
В начальной стадии наблюдается умеренное повышение температуры тела, головная боль, рвота, общая слабость.

Скрытый (латентный) период - все симптомы слабо выражены, состояние больного улучшается, падает температура, состояние

Рис. 2.39. Компьютерная томограмма. Риногенный абсцесс в лобной доле головного мозга (дефект задней стенки лобной пазухи, субпериостальный абсцесс в области передней стенки лобной пазухи)

остается относительно удовлетворительным. Если очаг инкапсулируется, то состояние надолго нормализуется.

В явной стадии наряду с признаками инфекционного поражения: слабость, повышение температуры, потеря аппетита и др., могут усилиться общемозговые симптомы - головная боль, локализуемая в лобной области, рвота, сонливость; менингеальные симптомы - ригидность затылочных мышц, симптом Кернига, симптомы Брудзинского, Бехтерева и др. Характерны очаговые симптомы поражения лобной доли: расстройство психики, нарушение статики и походки, патологические рефлексы - хватательный и сосательный. Расстройство психики выражается в снижении интеллекта и памяти.



Наблюдается эйфория, неадекватность поведения, дурашливость, прожорливость.

Судороги, парезы и зрительные нарушения также характерны для очаговой симптоматики абсцесса лобной доли. Судороги носят характер джексоновских припадков, начинаются с мимических мышц лица противоположной стороны и распространяются сначала на верхнюю, затем на нижнюю конечности. Иногда могут наблюдаться и речевые расстройства.

При распространении воспалительной реакции за пределами лобной доли возникают дислокационные симптомы - чувствительные и двигательные расстройства на стороне, противоположной абсцессу.

Терминальная стадия абсцесса характеризуется грубыми нарушениями функций организма, обусловленные как общей интоксикацией, так и явлениями отека мозга.

Диагностика складывается из характерных жалоб, клинических и неврологических симптомов. При появлении первичных признаков заболевания показана КТ или МРТ, которые дадут точные данные в отношении наличия и локализации объемного процесса в черепе. Показана спинно-мозговая пункция, при которой выявляется белково- клеточная диссоциация, жидкость вытекает под давлением. Однако необходимо помнить о возможности

транстенториального или височного вклинения мозга и минимизировать забор ликвора.

Лечение риногенного абсцесса мозга заключается в экстренной хирургической элиминации гнойного процесса в околоносовых пазухах. Если источником абсцесса является лобная пазуха, хирургическую санацию сочетают с декомпрессионной трепанацией мозговой (задней) стенки пазухи. После обнажения твердой мозговой оболочки обращают внимание на ее цвет, толщину, наличие фиб-

розных налетов, грануляций. Пункция твердой мозговой оболочки производится после обработки йодом специальной толстой иглой с тупым концом на глубину 3-4 см. При обнаружении гнойника мозга по игле расширяют рану и вставляют резиновую полосу в полость абсцесса.

Хирургическое вмешательство необходимо сочетать с массивной противовоспалительной, антибактериальной, дезинтоксикационной и дегидратационной терапией в условиях реанимационного отделения.

Тромбоз кавернозного (пещеристого) синуса - образование тромба вплоть до полной окклюзии просвета синуса, сопровождаемое воспалением его сосудистой стенки.

Заболевание может быть обусловлено распространением инфекции из области носогубного треугольника (при фурункулах носа) или при гнойном воспалении околоносовых пазух.

Клиническая картина тромбоза кавернозного синуса складывается из общих инфекционных, общемозговых, менингеальных и местных симптомов.

Общая симптоматика характеризуется тяжелым общим септическим состоянием, сопровождающимся высоким ремитирующим подъемом температуры, сочетающимся с ознобами, обильным потоотделением и слабостью.

Общемозговая симптоматика сопряжена с повышением внутричерепного давления и выражается в головной боли, тошноте, рвоте.

Менингеальная симптоматика характеризуется ригидностью затылочных мышц при отрицательных симптомах Кернига и Брудзинского (диссоциированный симптомокомплекс).

Из местных признаков отмечают двустороннюю отечность век и конъюнктивы, хемоз конъюнктивы, экзофтальм и птоз глазных яблок, параличи глазных мышц. Через тонкую кожу век, в области лба и корня носа, выступают расширенные вены. При осмотре глазного дна видны застой, отек соска зрительного нерва, резко расширенные вены, кровоизлияния на сетчатке.

Диагностика тромбоза кавернозного синуса проводится на основании общеклинических данных, результатов спинно-мозговой пункции, КТ ОНП и рентгенологического исследования околоносовых пазух.

Лечение заключается в экстренной санации гнойного очага в околоносовых пазухах и применении массивной антибактериальной терапии в сочетании с антикоагулянтами.

Важное место в консервативной терапии отводится терапии антикоагулянтами по соответствующей схеме.

Сепсис - патологический симптомокомплекс, обусловленный постоянным или периодическим поступлением в кровь микроорганизмов из очага гнойного воспаления.

Риногенный сепсис встречается относительно редко, характеризуется тем, что первичный очаг гнойного воспаления расположен в носу и околоносовых пазухах. Возникновению риногенного сепсиса обычно предшествуют тромбофлебит кавернозного синуса или тромбоз вен клетчатки глазницы. При гнойных процессах в небных миндалинах и паратонзиллярном пространстве возможны случаи тонзиллогенного сепсиса; отогенный сепсис, который встречается чаще других, сопряжен, как правило, с тромбофлебитом сигмовидного и каменистого синусов.

В клинической картине преобладают тяжелые общие и полиорганные нарушения, местные воспалительные симптомы выражены отчетливо.

Различают две формы сепсиса: септицемическая и септикопиемическая, однако их можно рассматривать и как стадии одного процесса. По длительности протекания процесса различают острый сепсис - до 6 нед и хронический сепсис - более 6 нед.

Септицемическая форма сепсиса не сопровождается образованием метастатических очагов гнойной инфекции, но она может более или менее быстро перейти в септикопиемическую, характеризующуюся образованием метастатических очагов гнойной инфекции.

Для больных характерно тяжелое общее состояние, высокая температура обычно гектического типа, потрясающие ознобы, головная боль, слабость, потеря аппетита. Падение температуры сопровождается обильным потоотделением. Частота пульса, как правило, меняется соответственно температуре тела. Возможны изменения психоэмоционального статуса до грубых общемозговых расстройств (коматозное состояние). В последующем присоединяются воспалительные изменения со стороны внутренних органов: почек, эндокарда, печени, кишечника, селезенки.

Местные изменения характеризуются отеком, гиперемией и инфильтрацией век и параорбитальной области одного или обоих глаз с образованием плотных сосудистых тяжей. Экзофтальм (глазное яблоко смещено вперед), подвижность глаза резко ограничена, болезненна. Нарушение зрения вплоть до слепоты может наступить быстро.

Диагностика. Подозрение на сепсис возникает при продолжительности лихорадки более 5 дней и появление немотивированных подъемов температуры тела до фебрильных значений с последующим падением до субфебрильных. Для лабораторных анализов крови характерны - лейкоцитоз или лейкопения, палочкоядерный сдвиг влево, тромбоцитопения. Положительные результаты бактериологического исследования крови - обнаружение гемокультуры. Для получения достоверного результата необходим 3-кратный забор крови в объеме 20-30 мл с интервалами 1 ч во время подъема температуры по возможности до начала антибиотикотерапии.

Лечение. Необходима интенсивная терапия, включающая срочную хирургическую санацию причинного очага и этиопатогенетическое медикаментозное воздействие. До получения результатов бактериологического исследования проводится эмпирическая антибактериальная терапия в максимальной дозировке. Эффективно введение тобрамицина 3-5 мг/кг в сут в/в в сочетании с антибиотиком

цефалоспориновой группы, метронидазола. Антибиотики назначают в течение 2 нед, несмотря на нормализацию температуры. Дезинтоксикационная терапия - внутривенное введение большого количества жидкости в сочетании с диуретиками (метод форсированного диуреза). Необходимо учитывать, что количество вводимой жидкости не должно превышать объема выделенной мочи. Эффективен одновременный короткий курс кортикостероидной терапии (5-7 дней), учитывая иммунодепрессивное действие глюкокортикоидов. Проводится симптоматическая терапия, купирование сердечной недостаточности, вазодилататоры, анальгетики.

ртикостероидную терапию в течение длительного времени.

5. Практические навыки.

Студент должен:

1. Знать клинические проявления острого и хронического ринита, острого и хронического риносинусита, риногенные осложнения.
2. Владеть методикой обследования больного.
3. Уметь читать рентгенограммы, КТ, МРТ.
4. Знать основные принципы лечения острого и хронического ринита, острого и хронического риносинусита, риногенных осложнений.
5. Изучить хирургические методы лечения.

6. Контрольные вопросы:

1. Затрудненное носовое дыхание-причины?
2. Клиника и лечение аллергического ринита.
3. Варианты хронического ринита.
4. Клинические проявления острого и хронического риносинусита по ЕРЗОС.
5. Риногенные осложнения.
6. Способы диагностики и диффдиагностики острого и хронического риносинусита и хронического ринита.

Занятие №10

Морфолого - физиологическая характеристика лимфоаденоидного глоточного кольца. Классификация тонзиллитов. Ангина.

Поражение миндалин при острых инфекционных заболеваниях и заболеваниях системы крови.

1. *Мотивация:* Описана связь хронического тонзиллита с более чем 100 другими заболеваниями. Около 30 видов болезнетворных микробов живут на воспаленных миндалинах. В 24% случаев хронический тонзиллит протекает без ангин. 7-10 дней рекомендуется соблюдать постельный режим при ангине. Иначе не миновать осложнений. По статистическим данным, хроническим тонзиллитом страдают до 15% всего населения. Из 200 страдающих бесплодием женщин у 120 есть хронический тонзиллит.

2. Цель занятия:

1. Научиться особенностям клинического обследования больных с ангиной.
2. Усвоить основные клинические проявления различных видов ангины.
3. Уметь проводить дифференциальную диагностику различных видов ангины.
4. Знать основные лечебные мероприятия при ангине и остром тонзиллите.
5. Научиться проводить профилактику острого тонзиллита.

3. План проведения занятия.

1. Освещение цели занятия.
2. Контроль исходного уровня знаний.
3. Коррекция ошибок.
Преподаватель проводит анализ и коррекцию ошибок, допущенных при выполнении тестового контроля и устного опроса.
4. Преподаватель демонстрирует студентам больных с острым тонзиллитом, осложнениями острого тонзиллита.

5. Во время самостоятельной работы студентов преподаватель проводит систематический контроль, консультирует их по возникающим вопросам, а затем проводит совместное обсуждение обследованных больных.

4. Содержание занятия

Студенты получают навыки осмотра больных с острым тонзиллитом и их осложнениями.

Обследование глотки состоит из: проведения и интерпретации фарингоскопии-эпифарингоскопии, мезофарингоскопии, рентгенологического, МРТ, КТ исследования глотки.

Приступая к обследованию больного, необходимо иметь в лоточке набор стерильных инструментов:

- 1) шпатель (для отведения языка при обследовании корня его и глотки,)
- 2) зеркало для осмотра носоглотки;
- 2) носовое зеркало Килиана;

А также: налобный рефлектор Симановского для осмотра больных; источник света (настольная лампа).

После окончания опроса и осмотра ротоглотки, можно приступить к осмотру носоглотки, а также чтению рентгенограмм, КТ, МРТ.

Ангина – общее острое инфекционно-аллергическое заболевание, проявляющееся острым местным воспалением нёбных миндалин. Ангина других миндалин бывает в редких случаях, поэтому во врачебной практике принято под термином «ангина» подразумевать острое воспаление нёбных миндалин, при этом, соответственно, выделяют язычную, гортанную, ретроназальную ангины. Термин «ангина» происходит от латинского слова «ango» – сжимать, душить, однако оно не является точным. Острое воспаление миндалин, как правило, не сопровождается признаками удушья. Однако этот термин широко распространен среди населения и вошел в номенклатуру. Этиология и патогенез. В большинстве случаев основная роль в возникновении ангин принадлежит β -гемолитическому стрептококку группы А. Этот возбудитель, по данным многих авторов, обнаруживается при ангине более чем в 80%, по сведениям других – в 50–70% случаев. Бактериологические исследования последних лет показывают превалирование сочетанной флоры – β -гемолитический стрептококк в ассоциации с гемолизирующим стафилококком, грибами и др. Кроме того, возбудителями ангин могут быть золотистый стафилококк, пневмококки, аденовирусы, спирохеты полости рта и веретенообразная палочка, грибы, а также их ассоциации микроорганизмов.

Различают следующие основные формы ангин (по Б.С. Преображенскому):

- 1) эпизодическая – возникающая как аутоинфекция при ухудшении условий внешней среды, чаще всего в результате местного и общего охлаждения;
- 2) эпидемическая – в результате заражения от больного человека;
- 3) как обострение хронического тонзиллита.

Наиболее частой формой возникновения ангин является обострение хронического тонзиллита.

Классификация Б.С. Преображенского (1970), Таблица 1

Классификация ангин

Форма	Вид	Признаки
Банальные (вульгарные) ангины	Катаральная	Характерно двустороннее поражение миндалин. Имеются признаки общей интоксикации организма. Длительность в течение 7 дней. Бактериальной или вирусной этиологии
	Фолликулярная	
	Лакунарная	
	Смешанная	
Отдельные формы ангин (атипичные)	Симановского–Венсана	Одностороннее поражение
	Герпетическая	Двустороннее поражение
	Флегмонозная	Чаще одностороннее
	Грибковая	Одно- и двустороннее
	Смешанные формы	Двустороннее
При инфекционных заболеваниях	Дифтеритическая	Двустороннее поражение
	Скарлатинозная	
	Коревая	
	Сифилитическая	Одно- и двустороннее поражение
	При ВИЧ-инфекции	
При заболеваниях крови	Агранулоцитарная	Двустороннее поражение
	Моноцитарная	Иногда одностороннее увеличение лимфатических узлов
	Ангина при лейкозах	

При катаральной форме ангины миндалины гиперемированы, слизистая оболочка набухшая, пропитана серозным секретом. Эпителиальный покров миндалин на зевной поверхности и в криптах густо инфильтрирован лимфоцитами и лейкоцитами. В некоторых местах эпителий разрыхлен и десквамирован. Гнойных налетов нет.

При фолликулярной форме морфологическая картина характеризуется более глубокими изменениями в паренхиме миндалин.

Возникают лейкоцитарные инфильтраты в фолликулах, в некоторых из них появляется некроз. Фолликулы просвечивают через эпителий миндалин в виде желтых просяных точек, которые хорошо определяются при фарингоскопии.

При лакунарной форме характерно скопление в лакунах вначале серозно-слизистого, а затем гнойного отделяемого. Последнее состоит из лейкоцитов, лимфоцитов, слущенного эпителия и фибрина. Налеты из устьев лакун склонны распространяться и соединяться с соседними, образуя более широкие сливные налеты.

При герпетической ангине серозный экссудат образует подэпителиальные небольшие пузырьки, которые, лопаясь, оставляют дефекты эпителиальной выстилки. Одновременно такие же пузырьки могут появляться на слизистой оболочке нёбно-язычной и нёбно-глоточной дужек, мягкого нёба.

При флегмонозной ангине (интратонзиллярный абсцесс) нарушается дренаж лакун, паренхима миндалины вначале отечная, затем инфильтрируется лейкоцитами, некротические процессы в фолликулах сливаясь, образуют гнойник внутри миндалины, давая соответствующую клиническую картину. Такой абсцесс может локализоваться близко к поверхности миндалины и опорожниться в полость рта.

Язвенно-некротические изменения при некоторых ангинах характеризуются распространением некроза на эпителии и паренхиму миндалины. На миндалинах, а нередко и на нёбных дужках и стенках глотки возникают язвенные дефекты с грязно-серым налетом.

Лечение проводится, как правило, амбулаторно на дому с изоляцией больного и вызова врача на дом. В тяжелых случаях показана госпитализация в инфекционное отделение. Необходимо соблюдать строгий постельный режим в первые дни заболевания, а затем – домашний, с ограничением физических нагрузок, что необходимо как при лечении самого заболевания, так и для профилактики осложнений. Больному выделяют отдельную посуду и предметы ухода; дети как более восприимчивые к ангине к больному не допускаются. Назначают нераздражающую, мягкую пищу, преимущественно растительно-молочную, витамины, обильное теплое питье.

Антимикробные препараты, в частности пенициллины, устойчивые к β -лактамазам (аугментин, амоксиклав). При непереносимости пенициллинов применяют другие группы антибиотиков, в частности макролиды и цефалоспорины I и II поколений. Из группы макролидов чаще используют азитромицин (сумамед) по 500 мг 1 раз день в течение 3–5 дней. На третьем месте по частоте назначения – антибиотики цефалоспоринового ряда (цефатоксим, цефураксим).

Рекомендовано обильное теплое питье.

В первые дни после начала заболевания эффективно использование перлингвальных таблеток: фарингосепт (3–4 таблетки в сут) – держать во рту до полного рассасывания или грамицидин (2 таблетки в сут) – до полного рассасывания. После приема таблеток необходимо воздержаться от приема пищи и питья 1,5–2 ч. Назначаются также полоскание глотки теплыми отварами трав (шалфей, ромашка, календула и др.), растворами соды, фурацилина, согревающие компрессы на подчелюстную область.

Назначение салицилатов (ацетилсалициловой кислоты, парацетамола, панадола и др.) обосновывается их анальгезирующим, жаропонижающим и противоревматическим действием. Симптоматическая терапия включает назначение анальгетиков, муколитиков, иммуностимулирующих препаратов, поливитаминов. Рекомендован постельный режим 7–8 дней.

Срок нетрудоспособности больного в среднем равен 10–12 дням.

Различают общие и местные осложнения ангин. Среди общих осложнений на первом месте по частоте стоит ревматизм и поражения сердца (тонзиллокардиальный синдром). Нередки осложнения ангин со стороны почек (тонзиллоренальный синдром), суставов, возможно поражение кроветворных органов, желудочно-кишечного тракта, развитие сепсиса. В основе возникновения и особенностей течения общих осложнений ангины и хронического тонзиллита лежит инфекционный агент - В-гемолитический стрептококк и сопутствующая микрофлора при их взаимодействии с макроорганизмом. Наиболее частым местным осложнением ангины является паратонзиллит. Из других местных осложнений возможно развитие заглоточного (ретрофарингеального абсцесса), окологлоточного (парафарингеального) абсцесса, острого шейного лимфаденита, острого среднего отита (особенно при ангине глоточной и тубарной миндалин), отека и стеноза гортани (чаще при паратонзиллите). Паратонзиллит (paratonsillitis) - заболевание, характеризующееся развитием воспаления (отечного, инфильтративного или с абсцедированием) в паратонзиллярной клетчатке - между капсулой миндалин и глоточной фасцией, покрывающей констрикторы глотки. В паратонзиллярной клетчатке в результате проникновения вирулентной инфекции из небных миндалин возникает соответствующая клиническая картина. В большинстве случаев паратонзиллит развивается как осложнение ангины у больных хроническим тонзиллитом; последний диагностируется более чем у 80% больных с паратонзиллитом. Паратонзиллит относится к частым заболеваниям в молодом и зрелом возрасте (от 15 до 30 лет), встречается одинаково часто у мужчин и женщин.

Проникновению инфекции из миндалин в паратонзиллярную клетчатку способствуют глубоко пронизывающие миндалину крип-

ты, особенно в области верхнего полюса, где инфекционный очаг при хроническом тонзиллите всегда больше выражен. Патогенная микрофлора проникает по продолжению - *percontinuitatem*. В области верхнего полюса миндалин, где нет капсулы, располагаются слизистые железы Вебера, которые

вовлекаются в воспалительный процесс при хроническом тонзиллите и могут передать инфекцию в паратонзиллярную клетчатку, наиболее выраженную в области верхнего полюса. Иногда в надминдаликовом пространстве в толще мягкого нёба имеется добавочная долька нёбных миндалин; сохранение ее при тонзиллэктомии также может создавать условия для развития абсцесса (рис. 3.16).

Причиной паратонзиллита может явиться распространение инфекции при воспалении кариозных зубов на околоминдаликовую клетчатку - одонтогенный паратонзиллярный абсцесс. Возможны травматическая природа возникновения паратонзиллярного абсцесса, гематогенный путь поражения паратонзиллярной клетчатки при острых инфекционных заболеваниях.

По клинико-морфологическим изменениям выделяют три формы паратонзиллита: отечную (5% случаев), инфильтративную (20% случаев) и абсцедирующую (75% случаев).

По сути, эти формы являются последовательными стадиями процесса воспаления паратонзиллярной клетчатки.

Клиника. Воспаление паратонзиллярной клетчатки чаще носит односторонний характер. Обычно возникает после перенесенной ангины или очередного обострения хронического тонзиллита в период выздоровления. Появление односторонней интенсивной боли позволяет предположить развитие осложнения.

Паратонзиллит может иметь различную локализацию:

- передневерхняя (супратонзиллярная) - около верхнего полюса миндалины, между капсулой миндалины и верхней частью нёбно-язычной дужки;
- задняя паратонзиллярная локализация - между миндалиной и нёбно-глоточной дужкой;

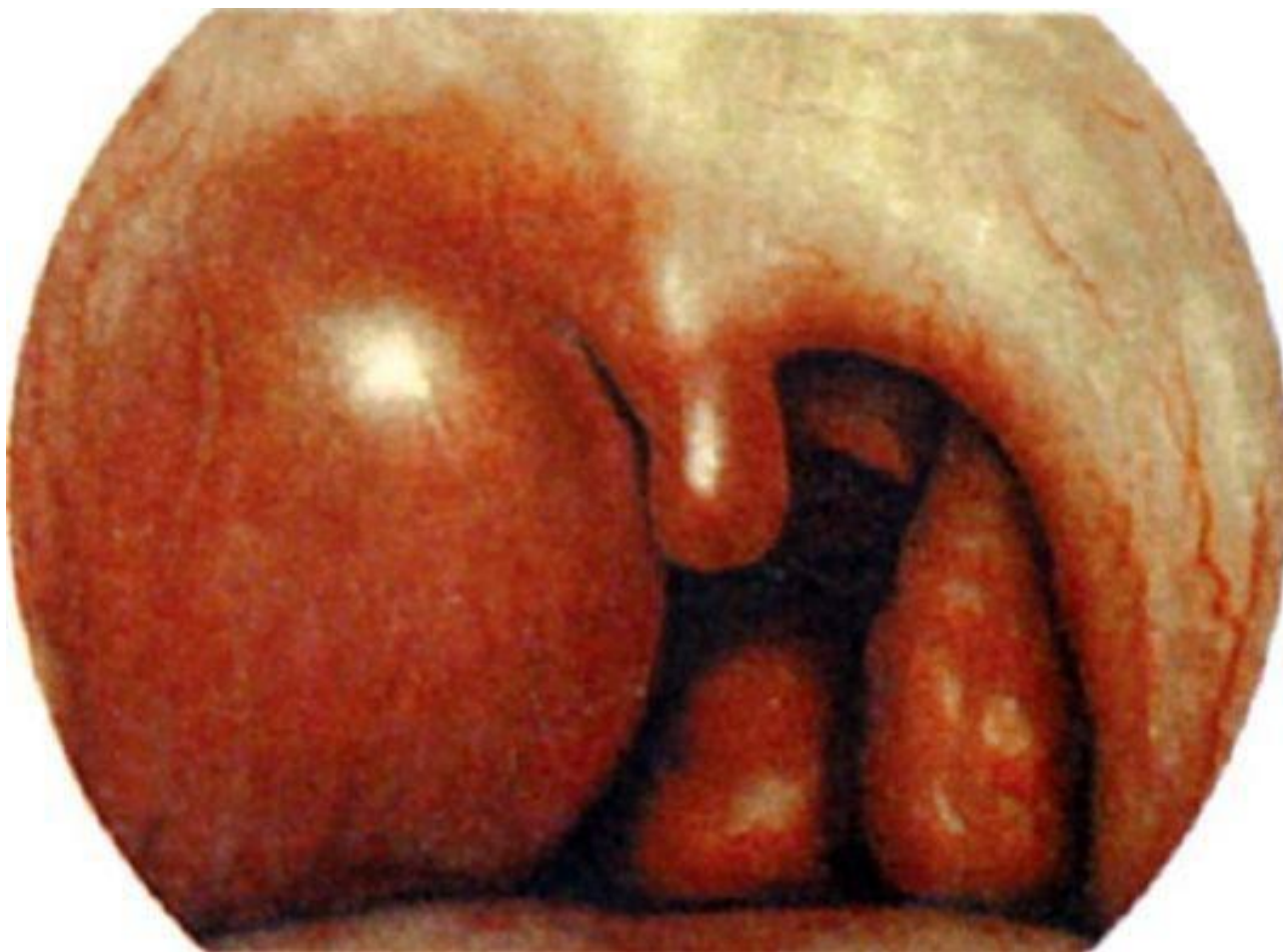Рис. 3.16. Паратонзиллярный абсцесс

- нижняя паратонзиллярная локализация - между нижним полюсом

миндалины и боковой стенкой глотки;

- боковая (латеральная) локализация - между средней частью миндалины и боковой стенкой глотки.

На первом месте по частоте встречаемости стоит супратонзиллярный абсцесс (более 70%), на втором - задний (16%), далее нижний



(7%) и боковой (4%).

Заболевание имеет общие и местные признаки. Общие признаки: относительно тяжелое состояние, слабость в связи с интоксикацией, повышением температуры тела до 39-40 °С. Общее состояние утяжеляется и в связи с мучительной болью в горле, резко возрастающей при глотании, нарушением сна, невозможностью приема пищи и проглатывания слюны. В результате воспаления мышц глотки и частично мышц шеи и шейного лимфаденита возникает болевая реакция при поворотах головы; больной держит голову набок и поворачивает ее при необходимости вместе с корпусом.

Местные признаки: выраженная односторонняя боль в горле с иррадиацией в ухо, зубы. Боль настолько усиливается при глотании, что больной отказывается от приема пищи и питья, а слюна стекает из угла рта. Характерен выраженный в разной степени тризм - тонический спазм жевательной мускулатуры, из-за чего рот открывается не полностью, а всего на 1-2 см, затруднена фарингоскопия. Появление тризма у больного паратонзиллитом является косвенным признаком перехода процесса в стадию абсцедирования. Паратонзиллярный абсцесс обычно формируется к 3-4-му дню заболевания, однако у некоторых больных абсцедирование отмечается уже в первые сутки. В результате открытой гнусавости, обусловленной парезом мышц нёбной занавески, речь становится невнятной, с носовым оттенком.

Регионарные лимфатические узлы увеличены, болезненны на стороне поражения, угол нижней челюсти часто не пальпируется из-за отека.

В крови лейкоцитоз $10-15 \times 10^9$ /л, формула крови со сдвигом влево, повышается СОЭ.

Самопроизвольное вскрытие абсцесса может наступить на 4-6 день заболевания, после чего улучшается состояние и снижается температура. Однако в части случаев спонтанное вскрытие не происходит и процесс распространяется в парафарингеальное пространство. Такой исход возможен при боковой локализации и ведет к тяжелому осложнению - развитию парафарингита.

Фарингоскопическая картина зависит от локализации инфильтрата. При передневерхней локализации отмечается резкое шаровидное выбухание в области верхнего полюса миндалины, которая вместе с нёбными дужками и мягким небом оказывается смещена к средней линии, язычок при этом смещен в противоположную сторону. При задней локализации отмечается выраженная припухлость в области нёбно-глоточной дужки и боковой стенки глотки. Нёбная миндалина и язычок отечны, инфильтрированы и смещены кпереди. При нижней локализации паратонзиллита отек может распространяться на верхний отдел гортани, вызывая ее стенозирование. Эта форма паратонзиллита имеет менее выраженные фарингоскопические признаки. Отмечается отек и инфильтрация нижних отделов дужек, нижнего полюса миндалины и прилежащей части корня языка.

Диагностика вследствие резко выраженной и патогномичной симптоматики не вызывает затруднений.

Лечение зависит от стадии паратонзиллита.

При отечной и инфильтративной стадиях в первые 2-3 дня заболевания показана противовоспалительная терапия - в основном антибиотики пенициллинового (амоксиклав, феноксиметилпенициллин), цефалоспоринового ряда (цефазолин, клафоран), или макролиды (кларитромицин и др.), дезинтоксикационная терапия; антигистаминная терапия; жаропонижающие средства и анальгетики. В некоторых случаях целесообразно вскрытие паратонзиллита и в стадии инфильтрации, поскольку это снимает напряжение тканей, оказывает дренирующий эффект, прекращает нарастание воспалительного процесса и предупреждает переход его в гнойную форму.

Наличие паратонзиллита в стадии абсцедирования является показанием для экстренного оперативного вмешательства - вскрытия паратонзиллярного абсцесса, или абсцесстонзиллэктомия, с одновременным назначением противовоспалительной терапии.

Вскрытие абсцесса производится после местного обезболивания с использованием аппликационной или инфильтрационной анестезии.

Разрез производят в участке наибольшего выбухания, а если такого ориентира нет, то в месте, где обычно происходит самопроизвольное вскрытие: в участке перекреста двух линий - горизонтальной, проходящей по нижнему краю мягкого нёба здоровой стороны через основание язычка, и вертикальной, которая проходит вверх от нижнего

конца передней дужки больной стороны.

Инцизия в этом участке менее опасна с точки зрения ранения крупных кровеносных сосудов. Разрез скальпелем делают в сагиттальном направлении на глубину не более 1-1,5 см и длиной 2 см, затем в разрез вводят кровоостанавливающий зажим, или инструмент Гартмана, и тупо расширяют разрез до 4 см, одновременно разрушая возможные перемычки в полости абсцесса. Таким же образом вскрываются абсцессы при другой локализации. Через сутки края раны вновь разводятся для лучшего опорожнения гнойника.

В тех случаях, когда в анамнезе у больного выявляются частые ангины или при затяжном течении процесса, отсутствии эффекта от предыдущих вскрытий абсцессов, при появившихся признаках осложнений - сепсиса, парафарингита, флегмоны шеи, медиастинита и др., показана абсцесстонзиллэктомия.

При наличии хронического тонзиллита и частых ангинах в анамнезе удаляются обе миндалины, при этом первой удаляется пораженная миндалина.

Преимущества такой тактики состоят в том, что полностью элиминируется гнойный очаг при любой его локализации, обеспечивается быстрое выздоровление не только от паратонзиллита, но и от хронического тонзиллита и, как правило, исключаются рецидивы заболевания, предупреждаются его тяжелые осложнения. Технические трудности и тяжесть операции вполне преодолимы. После инфильтрационной анестезии 1% р -ром новокаина или тримекаина мягких тканей вокруг миндалины уменьшается тризм, что улучшает обзор. Тонзиллэктомия производится по известным правилам. После полной отсепаровки нёбно-язычной и нёбно-глоточной нёбных дужек выделяют верхний полюс миндалины, при этом обычно вскрывается абсцесс, который в значительной мере отслоил миндалину от ее ложа. Отсепаровывают

оставшиеся участки миндалины и на нижний полюс накладывают петлю Бохона. После смены инструментов (в связи с гнойной первой операцией) производят тонзиллэктомию с другой стороны. Больные удовлетворительно переносят операцию и состояние их нормализуется гораздо быстрее, чем при простом вскрытии паратонзиллита.

Парафарингеальный абсцесс - нагноение клетчатки парафарингеального пространства, относится к тяжелым и опасным заболеваниям. Наиболее частой

причиной инфицирования является прогрессирующее течение паратонзиллита, вторичные осложнения после перенесенной ангины, обострение хронического тонзиллита, одонтогенные процессы, воспалительные заболевания полости носа и околоносовых пазух, травма слизистой оболочки глотки.

Клиника. Характерна резкая односторонняя боль в горле, усиливающаяся при глотании, тризм жевательной мускулатуры - больной с трудом раскрывает рот. Голова наклонена в «больную» сторону. Инфильтрация и резкая болезненность при пальпации боковой поверхности шеи, увеличенные болезненные лимфоузлы на стороне поражения. Общее состояние тяжелое, высокая температура - до 40 °С. Велика опасность распространения гнойного процесса по ходу сосудисто-нервного пучка в средостение, возможны сосудистые нарушения - флебит, тромбофлебит яремной вены, кровотечение из эрозированных крупных сосудов.

При фарингоскопии - отек и гиперемия боковой стенки глотки с распространением на мягкое небо, язычок; небная миндалина на стороне поражения выпирает кнаружи.

Лечение. При парафарингеальном абсцессе необходимо экстренное оперативное вмешательство, которое может осуществляться двумя подходами.

Наружный подход применяют при распространенном процессе. Производят разрез вдоль переднего края грудино-ключично-сосцевидной мышцы, затем углубляются послойно до парафарингеального пространства у угла нижней челюсти. Раскрытие гнойника должно быть широким, а при больших его размерах вскрытие производят с разных сторон для обеспечения полного дренирования. После вскрытия абсцесса и опорожнения полость промывают раствором антибиотиков и дренируют перчаточной резиной. Накладывают повязку. Перевязки делают дважды в сутки. В послеоперационном периоде назначают антибиотики, детоксикационную терапию, симптоматические средства.

Внутриротовой способ - вскрытие абсцесса через тонзиллярную нишу производят тупо в месте наибольшего выбухания щипцами Гартмана или мягким сосудистым зажимом. Следует иметь в виду возможность травмирования крупных сосудов, поэтому вмешатель-

ство требует большой осторожности. Необходимо также учитывать, что вскрытие через тонзиллярную нишу имеет ограниченные возможности дренирования и при большом гнойнике неприемлемо. В некоторых случаях наружный подход сочетают с наложением сквозной контрапертуры в области тонзиллярной ниши.

Одновременно назначают антибактериальную противовоспалительную терапию, симптоматические средства и др.

воспаление рыхлой мускулатуры и фасции. Заболевание встречается почти исключительно в детском возрасте в связи с тем, что лимфатические узлы и рыхлая клетчатка в этой области хорошо развиты до 4-летнего возраста, а затем претерпевают инволюцию. Чаще всего заглоточный абсцесс возникает, когда в процесс вовлекаются лимфоидные гранулы задней стенки глотки или в результате заноса инфекции в лимфатические узлы при мелкой травме, остром ринофарингите, острых инфекционных заболеваниях, ангине.

Клиника. Первым признаком заболевания обычно является боль в горле, усиливающаяся при глотании. Ребенок отказывается от пищи, становится плаксивым, беспокойным, нарушается сон. Температура повышается до 39-40 °С. При локализации абсцесса в носоглотке затрудняется носовое дыхание, появляется гнусавость. Расположение гнойника в средней и нижней части глотки может вызвать затруднение дыхания, голос становится хриплым, появляются приступы удушья.

При фарингоскопии определяется опухолевидный отек и инфильтрация тканей задней стенки глотки, болезненной при пальпации, иногда можно определить флюктуацию в области инфильтрата. Образование занимает центральную часть при

Ретрофарингеальный абсцесс

- гнойное глоточной

клетчатки между фасцией предпозвоночной пластинкой

шейной

локализации процесса в средней и нижней частях глотки и боковую при локализации в носоглотке.

Реакция регионарных лимфатических узлов значительна, их припухлость и боль заставляют ребенка держать голову в вынужденном положении, наклоненной в «больную» сторону.

В анализах крови обнаруживают воспалительную реакцию - лейкоцитоз до $10 \cdot 10^9$ /л, СОЭ до 40 мм/ч. Болезнь продолжается 7- 8 дней, а иногда и дольше.

Лечение. При выявлении абсцесса заглоточного пространства показано его немедленное вскрытие (рис. 3.18). Необходимо предупредить аспирацию гноя в нижележащие пути с помощью предварительного отсасывания гноя при пункции. Разрез делают в месте наибольшего выбухания, но не далее 2 см от средней линии. Для предупреждения слипания краев разреза их разводят щипцами Гартмана или корнцангом. После вскрытия следует продолжить

полоскания горла антисептиками, назначают общую антибактериальную терапию.

5. Практические навыки.

Студент должен:

- 1.Знать анатомию и функции лимфоидного кольца Вальдейера-Пирогова.
- 2.Знать клинические проявления острого тонзиллита.
- 3.Владеть методикой обследования больного .
- 4.Уметь читать рентгенограммы, КТ,МРТ.
- 5.Знать основные принципы лечения острого тонзиллита и его осложнений.
- 6.Изучить хирургические методы лечения.

6. Контрольные вопросы:

- 1.Строение и функции лимфоидного кольца Вальдейера-Пирогова. Система МАЛТ.
- 2.Виды ангин согласно классификации Преображенского.
- 2.Клиника и лечение банальной ангины.
- 3.Варианты клинического проявления различных видов ангин.
4. Осложнения ангины.
6. Диагностика и диффдиагностика острого тонзиллита.

Занятие №11

Хронический тозиллит и его значение в клинике внутренних и детских болезней. Гипертрофия небных и глоточных миндалин.

1. *Мотивация:* Описана связь хронического тонзиллита с более чем 100 другими заболеваниями.Около 30 видов болезнетворных микробов живут на воспаленных миндалинах. В 24% случаев хронический тонзиллит протекает без ангин. 7-10 дней рекомендуется соблюдать постельный режим при ангине. Иначе не миновать осложнений.По статистическим данным, хроническим тонзиллитом страдают до 15% всего населения. Из 200 страдающих бесплодием женщин у 120 есть хронический тонзиллит.

2. Цель занятия:

- 1.Научиться особенностям клинического обследования больных с хроническим тонзиллитом, острого аденоидита.
- 2.Усвоить основные клинические проявления хронического тонзиллита? острого аденоидита.
- 3.Знать основные принципы консервативного и оперативного лечения, осложнения операций при хроническом тонзиллите.

3. План проведения занятия:

1. Освещение цели занятия.
2. Контроль исходного уровня знаний.
3. Коррекция ошибок.

Преподаватель проводит анализ и коррекцию ошибок, допущенных при выполнении тестового контроля и устного опроса.

4. Преподаватель демонстрирует студентам больных с хроническим тонзиллитом, осложнениями хронического тонзиллита.

5. Во время самостоятельной работы студентов преподаватель проводит систематический контроль, консультирует их по возникающим вопросам, а затем проводит совместное обсуждение обследованных больных.

4. Содержание занятия:

Студенты получают навыки осмотра больных с хроническим тонзиллитом и его осложнениями.

Обследование глотки состоит из: проведения и интерпретации фарингоскопии-эпифарингоскопии, мезофарингоскопии, рентгенологического, МРТ, КТ исследования глотки.

Приступая к обследованию больного, необходимо иметь в лоточке набор стерильных инструментов:

- 1) шпатель (для отведения языка при обследовании корня его и глотки,)
- 2) зеркало для осмотра носоглотки;
- 3) горный шприц с набором канюлей для диагностического промывания лакун миндалин;

А также: налобный рефлектор Симановского для осмотра больных; источник света (настольная лампа).

После окончания опроса и осмотра ротоглотки, можно приступить к осмотру носоглотки, чтению рентгенограмм, КТ, МРТ, провести промывание лакун миндалин с целью диагностики хронического тонзиллита.

Хронический тонзиллит - стойкое хроническое воспаление небных миндалин, характеризующееся у подавляющего большинства больных рецидивирующими обострениями в виде ангин и общей токсико-аллергической реакцией, которая является часто реализуемым этиологическим фактором многих местных и общих заболеваний и катализатором патологических процессов в организме.

Среди миндалин лимфаденоидного глоточного кольца хронический воспалительный процесс возникает, как правило, в небных миндалинах, поэтому под термином «хронический тонзиллит» подразумевают хроническое воспаление именно небных миндалин. Среди остальных миндалин хроническое воспаление встречается в глоточной миндалине у детей - хронический

аденоидит. Весьма редким является воспаление язычной миндалины, а воспаление трубных (по величине маленьких) соотносят с боковым фарингитом.

Хронический тонзиллит относится к распространенным заболеваниям, по данным различных авторов, среди взрослого населения его частота составляет от 4-10% случаев, а в детском возрасте - 12-15%.

Этиология. Изучение флоры в лакунах и на поверхности небных миндалин выявило более 30 сочетаний различных форм микробов. В глубине крипт миндалин чаще встречается монофлора, а на зевной поверхности - полифлора. Наиболее часто высеваются гемолитический стрептококк, зеленящий стрептококк, энтерококк, стафилококк, аденовирусы. Следует отметить, что возникновение хронического тонзиллита может быть связано и с активизацией непатогенной сапрофитирующей флоры верхних дыхательных путей при нарушении защитно-приспособительных механизмов организма. С этой точки зрения хронический тонзиллит может быть отнесен к так называемой группе собственно аутоинфекционных заболеваний, обусловленных эндогенной инфекцией - аутоинфекцией.

В патогенезе хронического тонзиллита играют роль многие факторы. Наиболее часто заболевание возникает после повторных ангин. Процесс обратного развития острого воспаления (ангины) в силу общих или местных причин не всегда приводит к полному выздоровлению и болезнь переходит в хроническую форму.

Предпосылками к возникновению и развитию хронического тонзиллита могут служить анатомо-топографические и гистологические особенности небных миндалин, наличие условий вегетирования в криптах микрофлоры. В частности, в отличие от других миндалин лимфаденоидного глоточного кольца в небных имеются глубокие щели - крипты, которые пронизывают толщу миндалины, ветвятся в ней; просветы их всегда содержат отторгнувшиеся эпителиальные

клетки, лимфоциты и разнообразную микрофлору, что может приводить к их воспалению.

Часть отверстий лакун прикрыта треугольной складкой Гиса, а часть сужена рубцовой тканью после острых воспалительных процессов в глотке, поэтому ухудшается дренаж крипт, что способствует хроническому воспалению.

Наличие хронических заболеваний в полостях рта, носа и околоносовых пазух (кариес зубов, синусит и др.) приводят к инфицированию небных миндалин. Все это способствует возникновению и течению хронического тонзиллита.

Миндалины участвуют в общих и местных иммунных реакциях посредством выработки антител при контакте с бактериальным агентом.

Патоморфология. Лимфоциты составляют основную массу паренхимы миндалин, являются клетками воспаления, поэтому морфологически бывает трудно отличить здоровую ткань от воспаленной. С этим связано то обстоятельство, что для диагностики хронического тонзиллита биопсия и последующее гистологическое исследование не используются. Различают изменения со стороны эпителиального покрова, стенок крипт миндалин, паренхимы миндалин, а также паратонзиллярной клетчатки.

Поражение эпителия стенок крипт проявляется в отторжении его островками на отдельных участках и массивной инфильтрацией лимфоцитами и плазматическими клетками. В просвете лакун обнаруживается жидкое гнойное содержимое, состоящее из слущенного эпителия, полиморфноядерных лейкоцитов, плазматических клеток, друз гриба, частиц пищи и др.

Изменения паренхимы миндалин выражаются процессами как гиперплазии, так и инволюции фолликулов, образованием в них инфильтратов с последующим возникновением микроабсцессов. В заключительных стадиях активного воспалительного процесса происходит разрастание соединительной ткани, замещающей лимфаденоидную ткань.

В паратонзиллярной клетчатке и капсуле миндалин также наблюдаются процессы разрастания соединительной ткани, которые сопровождаются образованием гнездных инфильтратов вокруг мелких сосудов, наиболее выраженных у верхнего полюса миндалин.

Многочисленные классификации хронического тонзиллита основаны на клинических, патоморфологических, симптоматических признаках (Луковского Л.А., 1941; Ундрица В.Ф., 1954; Солдатов И.Б., 1976 и др.). Однако в наибольшей мере современным представлениям о хронической очаговой инфекции, токсических и аллергических процессах при хроническом тонзиллите соответствует классификация Б.С. Преображенского (1970), которая несколько изменена и дополнена В.Т. Пальчуном (1974) (табл. 3.2).

Хронический тонзиллит имеет две клинические формы - простую и токсико-аллергическую двух степеней выраженности.

Диагностика. Необходимо отметить, что объективные и субъективные признаки хронического тонзиллита не всегда бывают одновременно, однако здесь важна клиническая значимость каждого из них и совокупная оценка всех симптомов.

Нельзя диагностировать хронический тонзиллит в момент обострения (ангины), поскольку все жалобы и фарингоскопические признаки будут отражать остроту процесса, а не хроническое его течение.

Наиболее достоверными признаками хронического тонзиллита являются гнойное содержимое в криптах и данные анамнеза, указывающие на частые перенесенные ангины. Обычно обострения хронического тонзиллита бывают 2-

3 раза в год, реже ангины возникают 5-6 раз, однако даже однократные ежегодные ангины следует считать частыми. Нередко больные любое побаливание в горле без других признаков склонны трактовать как ангину, поэтому в каждом конкретном случае необходимо уточнять характер перенесенного воспаления, особенности лечения и др.

Встречаются и так называемые безангинные формы, когда на фоне выраженных фарингоскопических признаков хронического процесса ангин у больного не бывает. В таких случаях допустимо считать, что

хронический процесс в миндалинах течет на фоне измененной реактивности организма. Другими словами, отсутствие в анамнезе ангин не говорит об отсутствии хронического тонзиллита, считают,

Таблица 3.2. Классификация Преображенскому-Пальчуну)

Формы хронического тонзиллита

хронического тонзиллита (по

Характеристика

Характеризуется только местными признаками и у 96% больных - ангинами в анамнезе

Местные признаки:

1. Жидкий гной или казеозно-гнойные пробки в лакунах миндалин (могут быть с запахом), у взрослых миндалины чаще небольшие, могут быть гладкими или с разрыхленной поверхностью.

2. Признак Гизе - стойкая гиперемия краев небных дужек.

3. Признак Зака - отечность краев верхних отделов

Простая форма

Лечение консервативное. Наличие содержимого в лакунах после 2-3 курсов лечения 4. Признак Преображенского - валикообразное

является показанием для тонзиллэктомии

утолщение краев передних небных дужек.

5. Сращение и спайки миндалин с дужками и треугольной складкой.

6. Увеличение отдельных регионарных лимфатических узлов, иногда болезненных при пальпации (при отсутствии других очагов инфекции в этом регионе)

К сопутствующим заболеваниям относятся те, которые не имеют единой инфекционной основы с ХТ, патогенетическая связь осуществляется через общую и местную реактивность

Характеризуется местными признаками простой формы и общими токсико-аллергическими реакциями

Токсико-аллергические признаки ТАФ I:
(двух 1. Периодическая субфебрильная температура.

Токсико-аллергическая степеней)

форма

(ТАФ)

нёбных дужек. гнойного

I степень (ТАФ I) Неэффективность консервативного
лечения (гной в лакунах, токсико-аллергические 2. Периодические слабость,
разбитость, недомогание,

реакции) после 1-2 курсов лечения является быстрая утомляемость, пониженная
трудоспособность,

показанием к тонзиллэктомии

плохое

самочувствие.

3. Периодические боли в суставах.

4. Регионарные лимфоузлы увеличены и болезненны при пальпации (при
отсутствии других очагов инфекции).

II степень (ТАФ Лечение тонзиллэктомия

5. Функциональные нарушения сердечной деятельности непостоянные, могут
выявляться при нагрузках и в покое, в период обострения ХТ.

6. Отклонения в лабораторных данных: показатели крови и иммунологические
могут быть неустойчивы и непостоянны.

Сопутствующие заболевания такие же, как при простой форме - не имеют
единой инфекционной основы с ХТ
Характеризуется местными и общими признаками I степени с более
выраженными токсико-аллергическими реакциями; при наличии заболевания,
сопряженного с ХТ единым инфекционным фактором, всегда диагностируется
II степень

Токсико-аллергические признаки ТАФ II:

1. Функциональные нарушения сердечной деятельности периодически беспокоят больного, регистрируются на ЭКГ.

2. Боли в области сердца или суставах бывают как во время ангины, так и вне обострения ХТ. 3. Сердцебиение, нарушение сердечного ритма.

4. Субфебрильная температура (может быть длительной).

5. Функциональные нарушения инфекционного характера почек, сердца, сосудистой системы, II). суставов, печени и других органов и систем, регистрируемые клинически и с помощью лабораторных

исследований.

Могут быть сопутствующие заболевания такие же, как при простой форме. Сопряженные заболевания имеют единые с ХТ этиологические и патогенетические факторы:

- | | | |
|---|------------------|---------------|
| - | а) | местные: |
| - | паратонзиллярный | абсцесс; |
| - | | парафарингит; |
| - | фарингит; | |

б) общие: острый и хронический (нередко с завуалированной симптоматикой) тонзиллогенный сепсис, ревматизм, инфектарит, приобретенные заболевания сердца, мочевыделительной системы, суставов и других органов и систем инфекционноаллергической природы/

что «безангинная форма» хронического тонзиллита бывает у 4% больных.

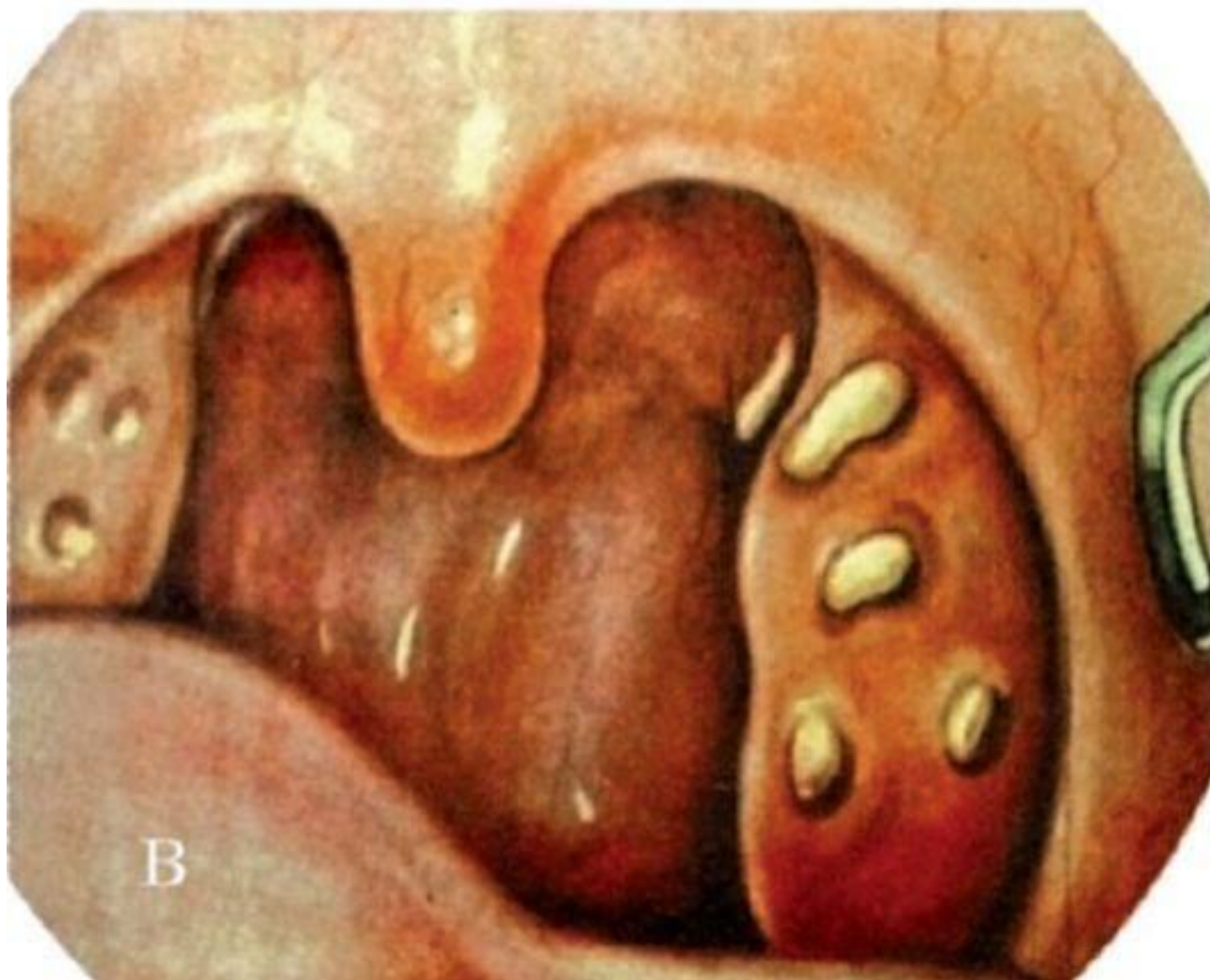
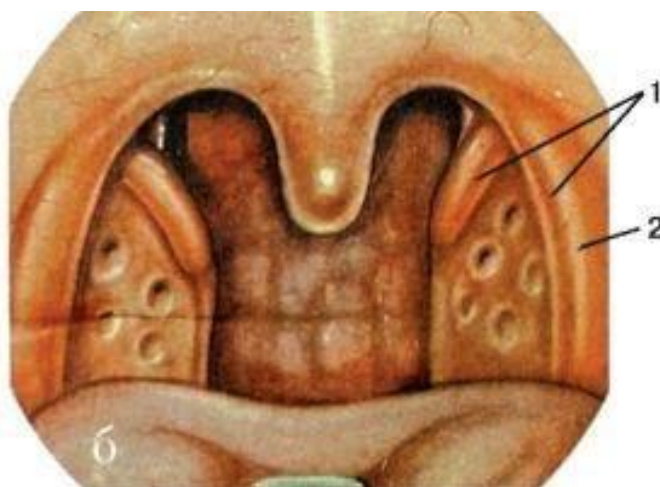
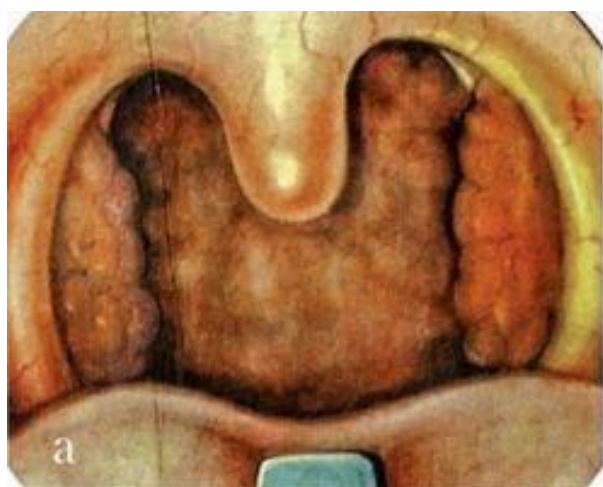Фарингоскопическая картина позволяет выявить местные признаки длительного воспаления в миндалинах.

Изменения со стороны дужек возникают в результате их длительного раздражения гнойным содержимым из лакун и возникновением местного воспаления. К этим признакам относят:

- Сращения и спаянность передних и задних дужек с самой миндалиной. Зонд или элеватор, введенный между дужками и тканью миндалины, наталкивается на спаянность между краями дужек и миндалиной или облитерацию верхнего полюса миндалины (надминдаликовая ямка).
- Признак Зака - отечность в области верхнего угла, образованного передними и задними дужками (рис. 3.20 а).
- Признак Б.С.Преображенского - гиперплазия и инфильтрация краев верхних отделов передних и задних дужек (рис. 3.20 б).

Рис. 3.20. Местные признаки хронического тонзиллита: а - признак Зака; б - признак Преображенского (1) и Гизе (2); в - казеозные пробки в лакунах

- Признак Гизе - гиперемия передних дужек (рис. 3.20 б).



Эти признаки не всегда выражены, их появление в той или иной мере может сопровождать хронический фарингит.

- Величина миндалин не играет существенную роль в диагностике хронического тонзиллита и может варьировать в зависимости от индивидуальных и конституциональных особенностей. У детей и реже у взрослых гипертрофия небных миндалин может являться вариантом развития, выражением лимфатической конституции или аллергического состояния. Однако гиперплазия миндалин может способствовать развитию хронического тонзиллита.
- Важным признаком хронического тонзиллита является наличие в криптах миндалин жидкого, густого казеозного или в виде пробок гнойного содержимого иногда с неприятным запахом

(рис. 3.20 в).

Обнаружить содержимое лакун удастся с помощью метода выдавливания. Для этого одним шпателем врач отдавливает язык книзу, как при фарингоскопии, а другим шпателем мягко надавливает на переднюю дужку так, что сдавливает миндалину. Этим методом необходимо пользоваться осторожно, так как при излишне грубом давлении можно ранить слизистую оболочку небной дужки. Наличие гноя в лакунах является существенным признаком хронического тонзиллита. Методы зондирования, диагностического вымывания или отсасывания содержимого лакун используются реже.

Одним из важных симптомов хронического тонзиллита является увеличение (особенно с болезненностью) регионарных лимфоузлов вдоль переднего края грудино-ключично-сосцевидной мышцы и у угла нижней челюсти. Этот признак имеет решающее значение лишь в том случае, если нет других воспалительных процессов в области головы.

Лабораторные методы диагностики, такие как анализы крови, бактериологические, цитологические исследования и др., не играют существенной роли для диагностики заболевания.

Таким образом, при диагностике хронического тонзиллита необходимо основываться не на одном каком-либо симптоме,

хотя и ярко выраженном, а на сумме местных и общих признаков: данных анамнеза, объективных симптомов и др., которые позволяют поставить точный диагноз.

Однако есть два признака хронического тонзиллита, каждый из которых сам по себе с большой достоверностью свидетельствует о хроническом тонзиллите - это гнойное содержимое в криптах и повторяемость ангин.

Клиника. Клинические проявления и жалобы больного хроническим тонзиллитом зависят от его формы (см. табл. 3.2).

*При простой форме могут быть частые ангины - 1-2 раза в год, в промежуточные периоды общее состояние больного остается хорошим. Ангины могут быть чаще или реже, это не уменьшает их диагностическую достоверность, поскольку другие (помимо хронического тонзиллита) причины вульгарных ангин (спорадические и эпидемические) не характеризуются повторяемостью. Местные фарингоскопические признаки хронического тонзиллита рассмотрены выше. Со стороны других органов при простой форме нет связанных с хроническим тонзиллитом выраженных нарушений, отсутствует интоксикация организма. При простой форме хронического тонзиллита возможно наличие сопутствующих заболеваний. К ним относятся те, которые не имеют единой этиологической основы с хроническим тонзиллитом и протекают как отдельные самостоятельные заболевания. Однако хронический тонзиллит через общую реактивность организма отягощает сопутствующие заболевания. И, наоборот, эти заболевания неблагоприятно отражаются на течении хронического тонзиллита. К сопутствующим заболеваниям относятся, например, гипертоническая болезнь, гипертиреоз, сахарный диабет, туберкулез, эпилепсия, болезни желудочно-кишечного тракта и др.

При токсико-аллергической форме хронического тонзиллита наступают те или иные связанные с ним гематологические, биохимические, иммунологические и другие общие патологические реакции. Выраженность этих изменений может быть разная, поэтому различают I и II степени токсико-аллергических нарушений.

- Токсико-аллергическая форма I (ТАФИ) - отражает клинически регистрируемые нарушения защитно-приспособительных механизмов организма больного. Критериями этой формы, наряду с теми, что имеются при простой форме, являются симптомы интоксикации и аллергизации, обусловленные образованием в

организме токсинов, аутоаллергенов и т.д. У больных с ТАФ I могут появляться субфебрильная температура тела, повышенная утомляемость, в том числе и умственная, общая слабость, болевые ощущения со стороны сердца, тахикардия, аритмии, боли в суставах. Иногда больных беспокоят боли и ломота в области поясницы. У больных с ТАФ I хронического тонзиллита периодически возможны и некоторые гематологические сдвиги: ускорение СОЭ, небольшой лейкоцитоз, изменение биохимических показателей крови, (диспротеинемия) и др.

При объективном исследовании могут быть выявлены тахикардия, нарушение ритма сердечной деятельности, чаще типа экстрасистол. На ЭКГ встречаются нарушения в проводниковой системе сердца, изменения ритма сердца, формы и величины зубцов, однако при отсутствии выраженных органических изменений сердца. Эти изменения чаще бывают в период обострения, носят, как правило, функциональный характер и проходят в период ремиссии заболевания.

- Токсико-аллергическая форма II (ТАФ II) - при этой форме общая реакция организма, болевая симптоматика со стороны сердца, суставов, почек и др., а также нарушения со стороны сердечно-сосудистой, выделительной систем, опорно-двигательного аппарата встречаются в разных вариантах и являются признаком частых и интенсивных токсико-аллергических влияний, систематически исходящих из пораженных миндалин. Сдвиги лабораторных показателей, наблюдаемые в момент обострения тонзиллита, носят в той или иной мере постоянный характер и вне обострения. Нарушения со стороны сердечно-сосудистой, почечной системы и др. могут регистрироваться и при отсутствии обострения хронического тонзиллита.

Наличие сопряженных заболеваний является определяющим фактором ТАФ II хронического тонзиллита. К числу сопряженных, т.е. взаимосвязанных причинно-следственными, этиологическими отношениями с хроническим тонзиллитом, относятся многие заболевания: ревматизм, нефрит, неспецифический полиартрит, эндокардит и др. Для всех этих заболеваний характерен общий возбудитель - β -гемолитический стрептококк. Инфекционно-аллергический процесс, лежащий в основе этих заболеваний, тесно связан с очаговой, торпидно протекающей стрептококковой инфекцией, локализу-

ющейся чаще всего именно в небных миндалинах. Кроме того, частые обострения хронического тонзиллита (ангины) обуславливают тот инфекционно-аллергический фон, который является пусковым фактором в развитии сопряженных заболеваний.

Лечение. При хроническом тонзиллите используются консервативные и хирургические методы лечения. Эффективность лечения хронического тонзиллита оценивается следующими факторами:

- ликвидацией или уменьшением числа обострений (ангин);
- исчезновением или уменьшением фарингоскопических признаков;
- исчезновением или уменьшением токсико-аллергических симптомов хронического тонзиллита.

Тактика лечения зависит от формы хронического тонзиллита.

При простой форме необходимо консервативное лечение (медикаментозное и физиотерапевтическое), которое проводится 10-дневными курсами 2-3 раза в течение 1 года. При отсутствии эффекта после 2-3 курсов показано хирургическое лечение - тонзиллэктомия.

При токсико-аллергической форме I целесообразно также начать с курса консервативной терапии, которая проводится 1-2 курсами. При отсутствии достаточно выраженного положительного эффекта назначают тонзиллэктомию.

И, наконец, при хроническом тонзиллите токсико-аллергической форме II следует сразу применить радикальное хирургическое лечение - удаление миндалин.

Консервативная терапия включает методы местного воздействия на миндалины и общеукрепляющую терапию.

Наиболее распространенным и эффективным местным методом лечения является промывание лакун миндалин (разработан Белоголовым Н.В. и Ермолаевым В.Г.). Под контролем зрения поочередно через каждую лакуну в крипту вводится тонкая специальная канюля, соединенная со шприцем, и под давлением антисептическим раствором вымывают содержимое лакун (рис. 3.21). Промывают, как правило, 2-3 крипты верхнего полюса миндалины. Эти крипты своими ответвлениями обычно связаны с другими, поэтому происходит промывание и дренирование многих крипт. Курс лечения состоит из 10-15 промываний, которые проводятся через день. Промывание растворами антибиотиков не имеет преимуществ, а отрицательного их влияния нельзя избежать, поэтому нецелесообразно вводить .

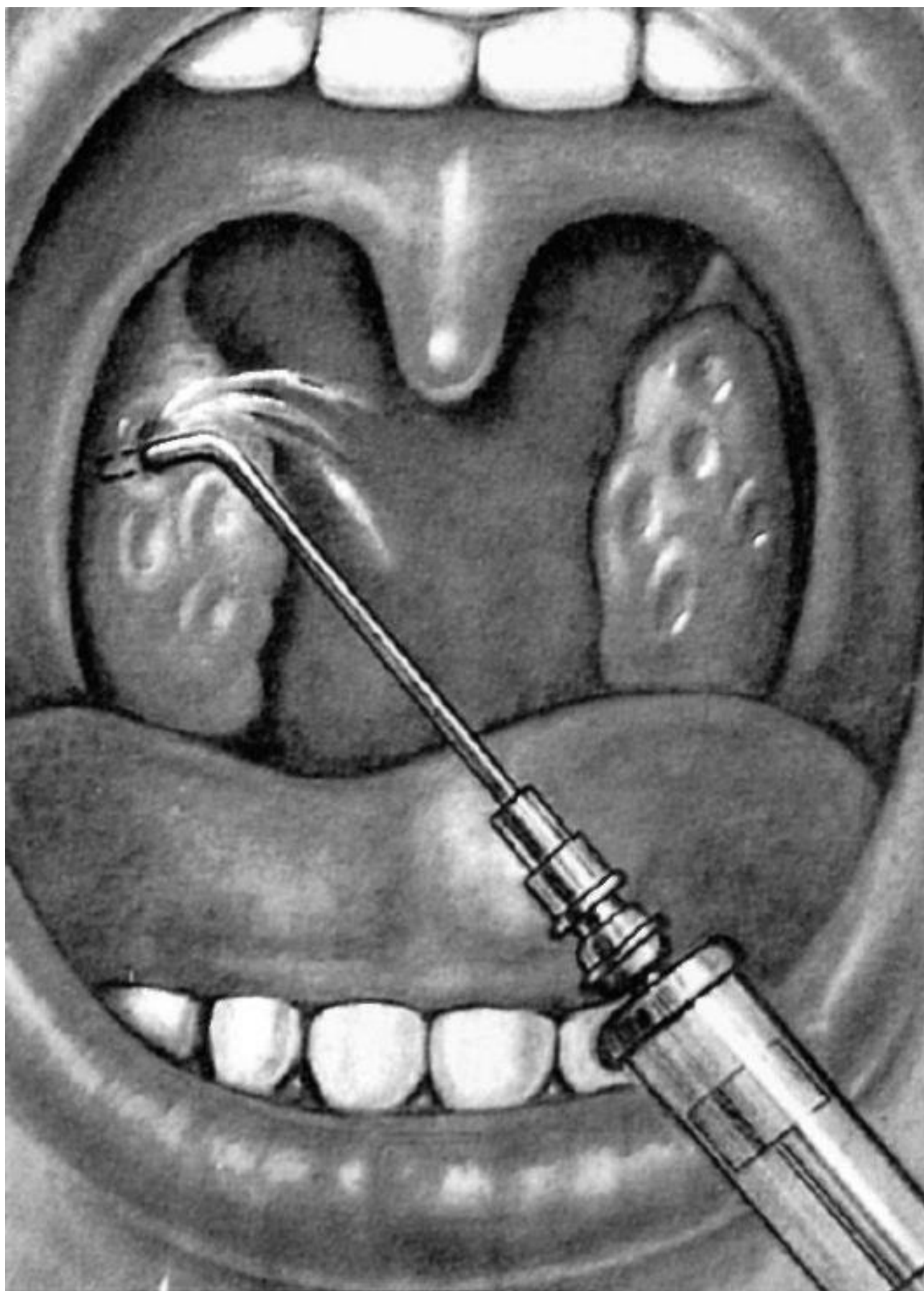


Рис. 3.21. Промывание лакун миндалин

в крипты антибиотики. После промывания смазывают поверхность миндалин раствором Люголя, йодиоля, 5% колларголом. Необходимо указать, что фармакологические свойства лекарственного вещества, в том числе и антибиотика, решающего значения в механизме действия лекарственных процедур не имеют. Основной эффект оказывается чисто механическим вымыванием содержимого лакун и восстановлением их дренирующей функции.

Методы полоскания слизистой оболочки глотки антисептиками, отсасывания, выдавливания содержимого лакун специальным крючком в лечебной практике мало применяются, поскольку они малоэффективны и травматичны.

Некоторые авторы предлагают вводить лекарственные вещества в ткань самой миндалины и околоминдаликовую клетчатку, для чего используются различные антибиотики, ферменты, гормоны,

анестетики и др. Эффективность этих методик не подтверждена, и всегда сохраняется опасность внесения инфекции при прохождении иглы через инфицированные ткани миндалин и абсцедирования, что встречалось в практике, поэтому данный метод не рекомендуется к применению.

- Среди различных методов консервативного лечения небных миндалин важное место занимают физиотерапевтические процедуры: Ультрафиолетовое облучение может применяться наружным (на область региональных лимфатических узлов) и внутриваротным методом непосредственно на миндалины через специальный тубус. Курс лечения состоит из 10-15 сеансов. УФ- облучение повышает резистентность миндалин, улучшает барьерную функцию, стимулирует местные и общие иммунологические процессы, оказывает антимикробный эффект.

- УВЧ (СВЧ), лазер - на подчелюстную область производится ежедневно, курс 10-12 сеансов; воздействуя на миндалины и лимфатические узлы, вызывает расширение мелких кровеносных сосудов и прилив крови к очагу воспаления.

- Использование ультразвуковых аэрозолей, с помощью которых производится направленное осаждение лекарственных препаратов на слизистую оболочку миндалин. В качестве лекарственных веществ могут быть использованы 1% р-р диоксида, суспензия гидрокортизона, гумизоль, лизоцим, сок коланхоэ и др. Проводится 8- 12 процедур через день, по 10-15 мин каждая.

- Лечебная грязь и озокерит в виде аппликаций (температура 42- 45 °С) продолжительностью 15 мин, 10-12 воздействий на курс. По данным многих исследователей, эти природные факторы обладают гипосенсибилизирующим, противовоспалительным эффектом.

- Рентгенотерапия при хроническом тонзиллите не получила широкого распространения и в настоящее время представляет лишь исторический интерес.

Противопоказаниями к физиотерапевтическим процедурам являются декомпенсация сердечно-сосудистой системы, стенокардия, беременность, онкологические заболевания.

Важным компонентом консервативного лечения при хроническом тонзиллите являются средства, повышающие резистентность организма: витамины С, В, Е, К, биостимуляторы (апилак, алоэ и др.), иммунокорректоры (полиоксидоний, деринат и др.), вакцины (ИРС- 19, имудон, рибомунил и др.).

Полухирургические методы лечения хронического тонзиллита в настоящее время применяются редко и также представляют только исторический интерес. К ним относятся методы выжигания всей миндалины с помощью накаливающегося наконечника - так называемая гальванокаустика, при этом производят выжигание лакун миндалин с целью превращения их в широкие каналы, открытые в просвет глотки. Отрицательными сторонами подобных вмешательств являются длительность и болезненность процедур (сеансы проводятся многократно в течение 6-7 дней, выраженный спаечнорубцовый процесс, последующие рецидивы и др.).

Ограниченно применяется криохирургический метод. Криотонзиллотомия - метод вымораживания миндалин с помощью криоаппликатора, в замкнутой системе которого циркулирует жидкий азот при температуре -195 °С. Учитывая отсутствие крово-

течения и малую болезненность, этот метод может использоваться у больных с системными заболеваниями крови, при повышенной кровоточивости, а также у ослабленных больных, когда имеются противопоказания к тонзиллэктомии по общесоматическому статусу. Следует учитывать, что криохирургический метод предполагает несколько этапов в течение 1,5 мес, при этом не всегда удается произвести полное удаление миндалин.

Хирургические методы. Наиболее распространенным методом лечения хронического тонзиллита является тонзиллэктомия - полное удаление небных миндалин вместе с прилежащей капсулой (рис. 3.22). Показаниями к тонзиллэктомии являются следующие формы хронического тонзиллита.

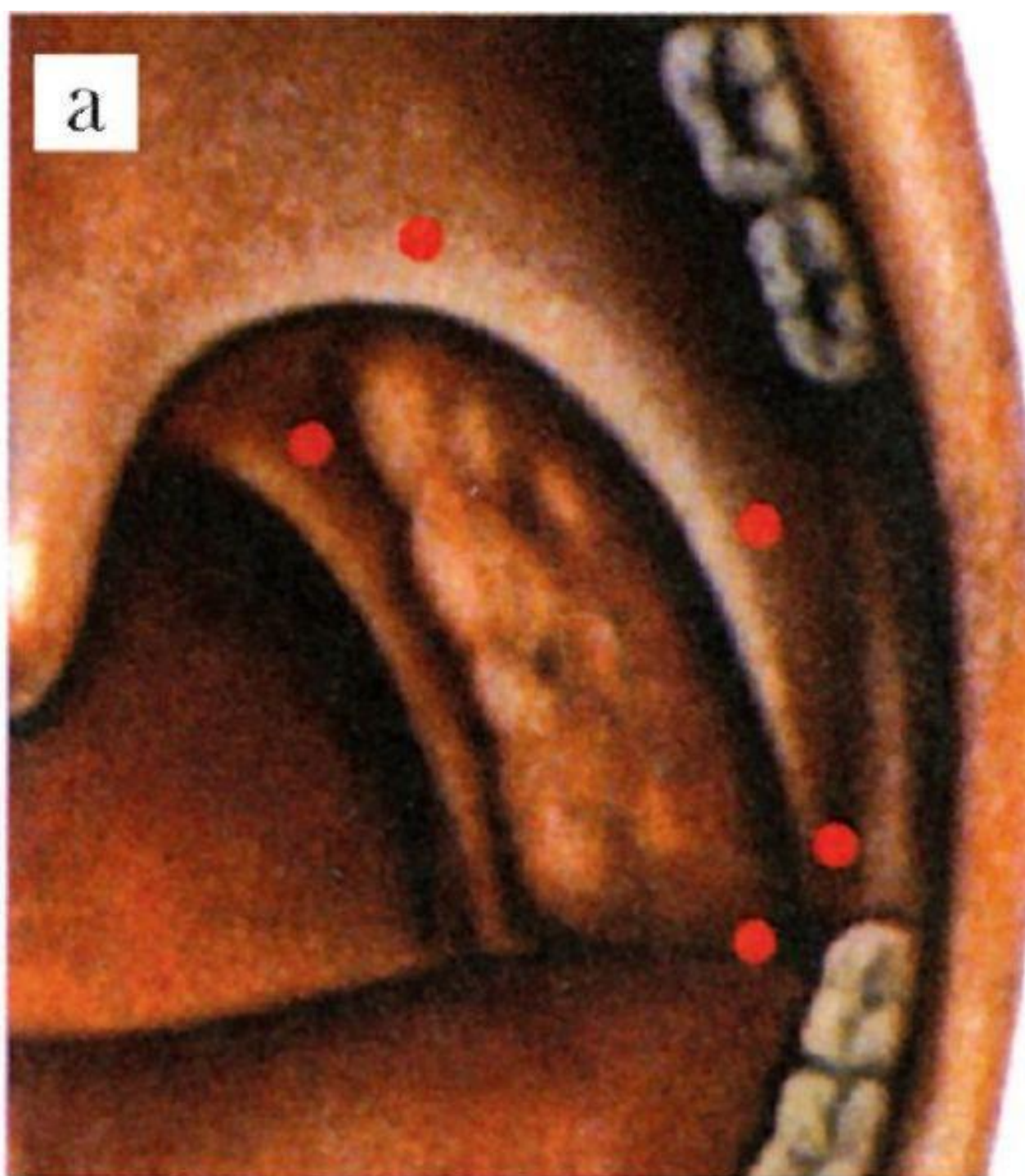
- Хронический тонзиллит простой или токсико-аллергический формы I степени при отсутствии эффекта от консервативного лечения.
- Хронический тонзиллит токсико-аллергический II степени.
- Хронический тонзиллит, осложненный паратонзиллитом, или наличие в анамнезе паратонзиллярных абсцессов.

• Тонзилогенный сепсис.
Противопоказанием к тонзиллэктомии является:

- наличие порока сердца с явлениями выраженной сердечной недостаточности II-III степени;
- тяжелая степень сахарного диабета, при наличии кетонурии;
- хронические заболевания почек с выраженной почечной недостаточностью;
- гемофилия и другие заболевания кроветворной системы, сопровождающиеся геморрагическим диатезом;
- активная форма легочного туберкулеза.

Временно противопоказана операция при наличии кариозных зубов, острых воспалительных заболеваний (в том числе при ангине), во время менструаций, в последние недели беременности.

Подготовка к операции, как и при других плановых оперативных вмешательствах, включает: осмотр терапевта, рентгенографию органов грудной клетки и при наличии патологии - осмотр соответствующих специалистов и лабораторные исследования (клинический анализ крови, мочи, анализ крови на ВИЧ-инфекцию, кровь на RW, HBS-антиген). Среди гематологических исследований стоит обратить внимание на длительность кровотечения и показатели свертываемости крови. Кроме того, необходима ЭКГ, санация зубов. За 2-3



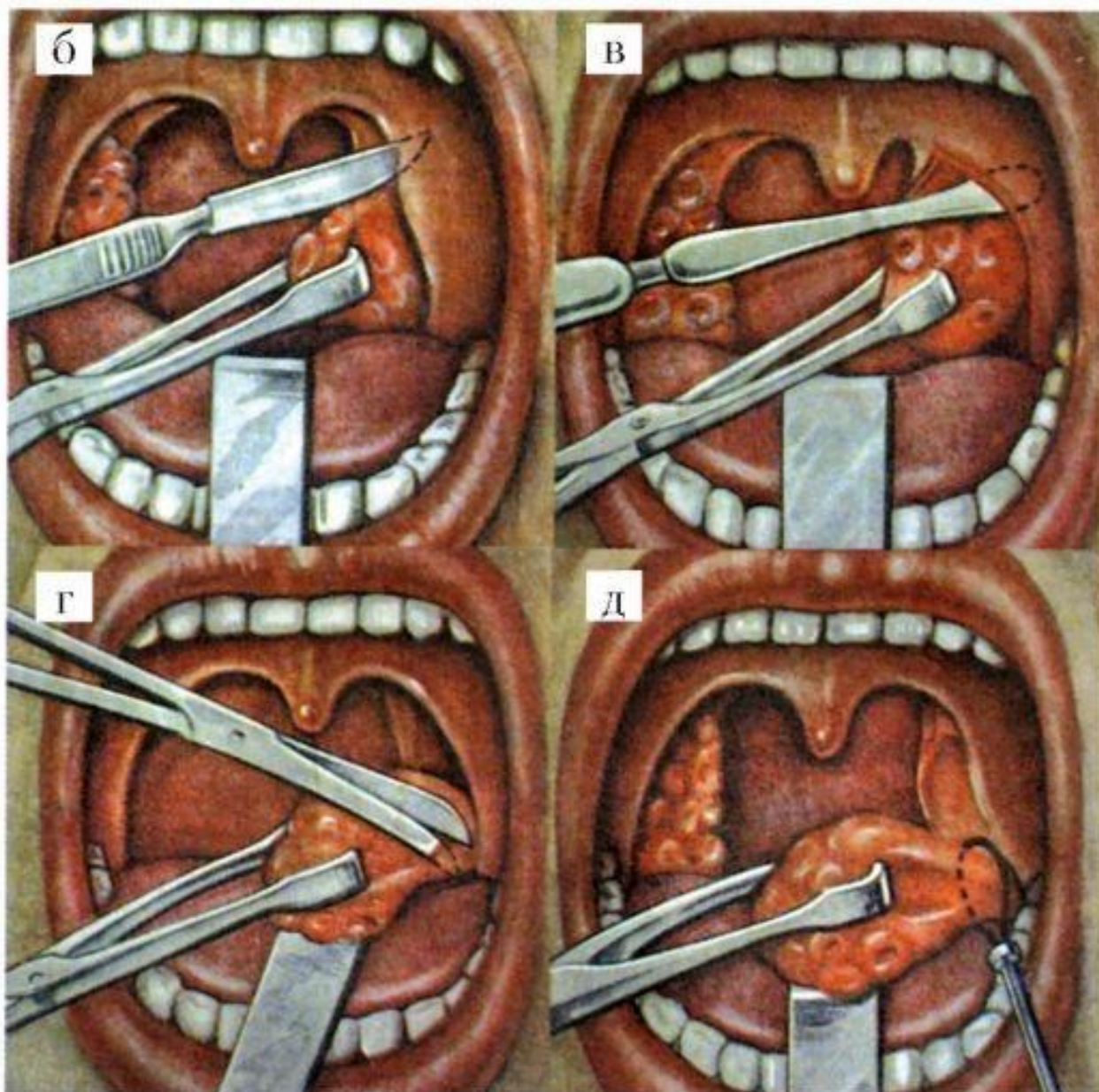


Рис. 3.22. Тонзиллэктомия: а - места введения анестетика; б, в, г, д - этапы оперативного вмешательства

дня до операции у больного берут мазок слизи с миндалин и исследуют на наличие дифтерийной палочки (бацилл Леффлера).

Больным с соматическими заболеваниями нужна соответствующая предоперационная подготовка. При гипертонической болезни необходимо назначение гипотензивных средств, у больных с сахарным диабетом для повышения окислительных процессов и

профилактики гипергликемии в результате операционного стресса рекомендуется повысить прием углеводов и, соответственно, количество вводимого инсулина; у больных с ревматизмом и нефритом операцию желательно проводить на фоне противорецидивного лечения антибиотиками (пенициллинового ряда).

Для профилактики кровотечения больному желательно за 3-5 дней до операции назначить препараты кальция, аскорбиновую кислоту, викасол.

Накануне операции назначают седативные средства, за 30-40 мин до операции производят премедикацию с наркотическим анальгетиком, атропином и антигистаминным препаратом.

В большинстве случаев тонзиллэктомия производится под местной анестезией в сидячем положении больного. При необходимости используется интубационный наркоз.

При местной анестезии производится пульверизация слизистой ротоглотки 10% лидокаином или смазывание 1-2% р-ром кокаина нёбных дужек, миндалин и корня языка для снятия рвотного рефлекса. Затем производится инфильтрационная анестезия (1% новокаином, тримекаином, 2% лидокаином и др.). Некоторые авторы предлагают добавлять к анестетику 0,1% адреналин, однако, учитывая побочные сосудистые эффекты, мы не рекомендуем этого. Инъекции анестетика производятся тонкой длиной иглой, чаще всего из 4-5 точек (см. рис. 3.22):

- над верхним полюсом миндалины, где сходятся вместе передняя и задняя дужки;
- в область среднего отдела миндалины;
- в область нижнего отдела миндалины (у основания передней дужки);
- в область задней дужки миндалины.

Во всех случаях игла вводится рядом с миндалиной на глубину около 1 см, при каждом вколе инъецируется 2-3 мл р-ра. Начинать операцию

можно через 3-5 мин после окончания инъекций. Основной задачей операции является полное удаление миндалин вместе с кап-

сулой. Необходимым условием этого является проникновение конца элеватора за капсулу миндалины, после чего отсепаровка легко удаётся.

Узким загнутым распатором или элеватором между нёбно-язычной дужкой и миндалиной проникают за капсулу миндалины. Вылущивание миндалины можно осуществлять доступом с верхнего или среднего отдела - большого различия в этом нет. Иногда в области входа инструмента делают надрез слизистой оболочки скальпелем. После выделения верхнего полюса миндалины берут его на зажим, отводят несколько медиально и острым распатором (элеватором) отсепаровывают миндалину, начиная с верхнего полюса, от нёбно-язычной и нёбно-глоточной дужек; далее отсепаровывают средние отделы и доводят до нижнего полюса. При отсепаровке ткань миндалины

следует перехватывать щипцами вместе с капсулой, иначе миндаликовая ткань рвется и ее трудно удержать.

Нижний полюс миндалины капсулы не имеет и отсекается петлей (чаще всего петлей Бохона), при этом миндалина максимально отводится медиально, а петля прижимается к боковой стенке, чтобы вся миндалина и ее нижний полюс прошли через петлю и были отсечены одним блоком.

После операции необходимо тщательно осмотреть ниши миндалин для выяснения, во-первых, нет ли кровотечения, во-вторых, нет ли остатков миндалины. Необходимо доудалить остатки миндалин, которые могут быть в области верхнего и нижнего полюсов. На кровоточащие сосуды накладывают зажимы, а затем кетгутовые лигатуры. Необходимо следовать старому правилу, что больной после тонзиллэктомии может быть перевезен из операционной в палату лишь при наличии сухих ниш.

При тонзиллэктомии необходимо учитывать расстояние от небной миндалины до сосудистого пучка шеи, расположенного в парафарингеальном пространстве.

По окончании операции больного доставляют в палату на сидячей каталке и укладывают в постель обычно на правый бок. На шею кладут пузырь со льдом, который через 1-2 мин попеременно смещается на левую и правую стороны. Как правило, после операции в первые сутки наблюдается обильная саливация, но больной не должен проглатывать слюну, поэтому ему рекомендуют дышать открытым ртом; под щеку подкладывают пеленку для сбора стекающей слюны с примесью крови. Сплевание, отхаркивание запрещают. В первые

сутки после операции у больного беспокоит боль при глотании и кашель, для уменьшения которых назначают наркотические анальгетики.

В первый день после операции больному не рекомендуется есть, пить и разговаривать. В последующие 4-5 дней питание должно быть не горячим, в жидком или кашеобразном виде. Постельный режим 1-2 дня.

В первые два дня после операции полоскание горла не применяется, так как в этот период раневая поверхность еще не покрыта фибрином. Затем разрешается легкое, не форсированное полоскание горла различными антисептиками (шалфей, ромашка, мать-и-мачеха и др.). Время нахождения в стационаре 4-5 дней, освобождение от работы на 10 дней. В последующем не рекомендуются физические нагрузки в течение 3 нед.

У больных хроническим тонзиллитом и сопряженными заболеваниями (ревматизм, полиартрит, нефрит, эндокардит и др.) с целью профилактики обострения этих процессов рекомендуется в послеоперационном периоде провести курс пенициллинотерапии и противоревматическое лечение. Операция должна проводиться в стадии стойкой ремиссии сопряженного заболевания.

ОСЛОЖНЕНИЯ ПОСЛЕ ТОНЗИЛЭКТОМИИ

Одним из наиболее частых и опасных осложнений тонзиллэктомии является кровотечение. Значительное кровотечение может возникнуть как во время операции, так и в разные сроки, чаще в первые сутки после нее. Сосудистое кровотечение может быть

локальным или паренхиматозным, артериальным или венозным, явного или скрытого характера.

Во время оперативного вмешательства возникает незначительное кровотечение. При этом прекращать операцию не следует, необходимо быстро вылучить миндалину, снять ее петлей и затем дифференцировать источник кровотечения и проводить гемостаз. При умеренном или сильном кровотечении необходимо останавливать его уже во время операции. Для этого нужно вложить уже в частично отсепарованную часть ниши марлевый шарик для промокания крови и после удаления его наложить зажим Кохера и продолжить операцию, затем лигировать сосуд.

При кровотечении в послеоперационном периоде необходимо произвести тщательную фарингоскопию, тонзиллярную нишу осво-

бодить от кровяных сгустков и произвести осмотр наиболее опасных участков геморагии:

- в верхнем углу ниши миндалины, в углу передней и задней дужки (верхняя тонзиллярная артерия - ветвь нисходящей небной артерии);
- в среднем полюсе тонзиллярной ниши, отведя в сторону переднюю дужку (передняя тонзиллярная артерия - ветвь восходящей небной артерии);
- в самом нижнем отделе ниши (ветви язычной артерии).

При идентификации источника кровотечения необходимо наложить кровоостанавливающий зажим Кохера или Пеана. Иногда бывает достаточно подержать зажим несколько минут, затем можно убрать. Если этого недостаточно, производят лигирование сосуда кетгутом.

Нередко инфильтрация («обкалывание») области кровотечения анестетиком (2-3 мл 1% р-ра новокаина, 1% р-ра лидокаина) оказывается достаточной для остановки незначительного кровотечения.

Иногда целесообразно тампон или марлевую салфетку, пропитанную кровоостанавливающим препаратом, оставить на несколько часов в

тонзиллярной нише. Во избежание аспирации тампона накладывают стягивающие швы на дужки поверх введенного в нишу марлевого тампона. Одновременно проводится медикаментозная гемостатическая терапия -

дицинон (этамзилат натрия) внутримышечно 2,0; 10% р-р хлорида или глюконата кальция внутривенно, переливание гемостатических доз крови (до 100 мл), 5% р-р аминокaproновой кислоты внутривенно.

При тяжелом и массивном кровотечении невозможно даже сразу установить, в каком месте находится кровоточащий сосуд. В таких экстремальных случаях необходимо немедленно, не теряя хладнокровия, указательным и средним пальцами ввести в тонзиллярную нишу достаточно крупный марлевый тампон и плотно прижать его к боковой стенке глотки. Через 3-5 мин можно на секунду удалить тампон, что дает возможность определить кровоточащий участок и наложить на нее зажим. Можно прижать тампон к кровоточащей нише специальным щечным зажимом, одна бранша которого прижимает тампон, а другая лежит снаружи на щеке (зажим Микулича). В очень редких случаях приходится перевязывать наружную сонную артерию, что не вызывает каких-либо осложнений.

Аденоидит (ретроназальная ангина) - острое воспаление глоточной миндалины, встречается в основном у детей, что связано с разрастанием в этом возрасте аденоидной ткани. В относительно редких случаях ангина глоточной миндалины появляется и у взрос-

лых, когда эта миндалина не претерпела возрастной инволюции. Воспалительный процесс обычно распространяется с миндалины на слизистую оболочку верхнего и среднего отделов глотки.

Этиология. Причиной возникновения острого аденоидита является активизация сапрофитной флоры носоглотки под влиянием переохлаждения, вирусной инфекции, а также других общих инфекционных заболеваний.

Клиника. Острый аденоидит у детей раннего возраста начинается с повышения температуры тела до 40 °С и нередко с появления общих симптомов интоксикации - рвоты, жидкого стула. Носовое дыхание затруднено, появляются слизисто-гнойные выделения из носа, увеличиваются регионарные лимфатические узлы, голос с носовым оттенком. Появление кашля указывает на раздражение гортани и трахеи слизисто-гнойным отделяемым из носоглотки, что может стать причиной трахеобронхита. Нередко к острому аденоидиту присоединяется ангина тубарных миндалин, боковых валиков, лимфоидных гранул (фолликулов) глотки.

В ряде случаев могут присоединиться евстахиит, катаральный отит, ретрофарингеальный абсцесс.

При объективном исследовании на резко гиперемированной задней стенке ротоглотки видна характерная для этого заболевания полоска слизисто-гнойного секрета, стекающего из носоглотки. Нередко одновременно

наблюдается гиперемия задних нёбных дужек. При передней риноскопии после анемизации слизистой оболочки носа можно увидеть гиперемизированную и отечную аденоидную ткань, покрытую слизисто-гнойной пленкой. При задней риноскопии глоточная миндалина резко набухшая, гиперемизирована, на ее поверхности могут быть точечные или сливные гнойные налеты.

Общий вид соответствует картине при катаральной, фолликулярной или лакунарной ангине.

Лечение. Необходима общая и местная противовоспалительная терапия. Назначаются антибиотики (ампициллин, аугментин, эритромицин и др.), антигистаминные средства (гисманал, кларитин, кестин, зиртек и др.), анальгетики, препараты, содержащие парацетомол (парацетомол, солпадеин и др.). При местной терапии необходимо восстановить носовое дыхание, для чего назначают сосудосуживающие и антисептические средства в виде капель в нос на 6-7 дней (галазолин, нафтизин, 2% р-р протаргола, хлорофиллипт и др.), секретолитики в виде аэрозолей (ринофлуимуцил и др.). При

наличии аденоидов II-III степени через 3-4 нед после обострения рекомендована операция - удаление аденоидов (аденотомия).

5. Практические навыки.

Студент должен:

1. Знать анатомию и функции лимфоидного кольца Вальдейера-Пирогова.
2. Знать клинические проявления хронического тонзиллита.
3. Владеть методикой обследования больного с хроническим тонзиллитом.
4. Уметь читать рентгенограммы, КТ, МРТ глотки.
5. Знать основные принципы лечения хронического тонзиллита и его осложнений.
6. Изучить хирургические методы лечения.

6. Контрольные вопросы:

1. Строение и функции лимфоидного кольца Вальдейера-Пирогова. Система МАЛТ.
2. Назовите формы хронического тонзиллита.
3. Клинические проявления различных форм хронического тонзиллита.
4. Лечение хронического тонзиллита - в зависимости от формы.
5. Осложнения хронического тонзиллита.
6. Лечение консервативное и хирургическое хронического тонзиллита.
6. Диагностика и диффдиагностика хронического тонзиллита.

Занятие №12.

Структурные особенности и функции гортани. Певческий голос. Отек и стеноз гортани.

1. *Мотивация:* Воспалительные заболевания гортани занимают одно из ведущих мест среди других заболеваний ЛОР-органов. Ряд патологических процессов, локализующихся в различных отделах гортани, могут способствовать развитию таких грозных осложнений, как флегмона шеи и медиастинит требующих проведения врачом оториноларингологом неотложных мероприятий направленных на ликвидацию их последствий. Своевременно начатое лечение воспалительных заболеваний гортани позволит предотвратить развитие у данной группы больных осложнений и заболеваний со стороны других органов.

2. *Цель занятия:*

1. Научиться особенностям клинического обследования больных с отеком и стенозом гортани.
2. Усвоить структурные особенности и функции гортани.
3. Знать основные типы певческого голоса.

3. *План проведения занятия:*

1. Освещение цели занятия.
2. Контроль исходного уровня знаний.
3. Коррекция ошибок.

Преподаватель проводит анализ и коррекцию ошибок, допущенных при выполнении тестового контроля и устного опроса.

4. Преподаватель демонстрирует студентам основные типы певческого голоса.

5. Преподаватель демонстрирует студентам больных с отеком и стенозом гортани.

5. Во время самостоятельной работы студентов преподаватель проводит систематический контроль, консультирует их по возникающим вопросам, а затем проводит совместное обсуждение обследованных больных.

4. *Содержание занятия:*

Студенты получают навыки осмотра и лечения гортани здоровых и больных с отеком и стенозом гортани.

Обследование гортани состоит из: проведения и интерпретации непрямой ларингоскопии, рентгенологического, МРТ, КТ исследования гортани.

Приступая к обследованию больного, необходимо иметь в лоточке набор стерильных инструментов:

- 1) шпатель (для отведения языка при обследовании корня его и глотки,)
- 2) гортанное зеркало, для непрямой ларингоскопии;

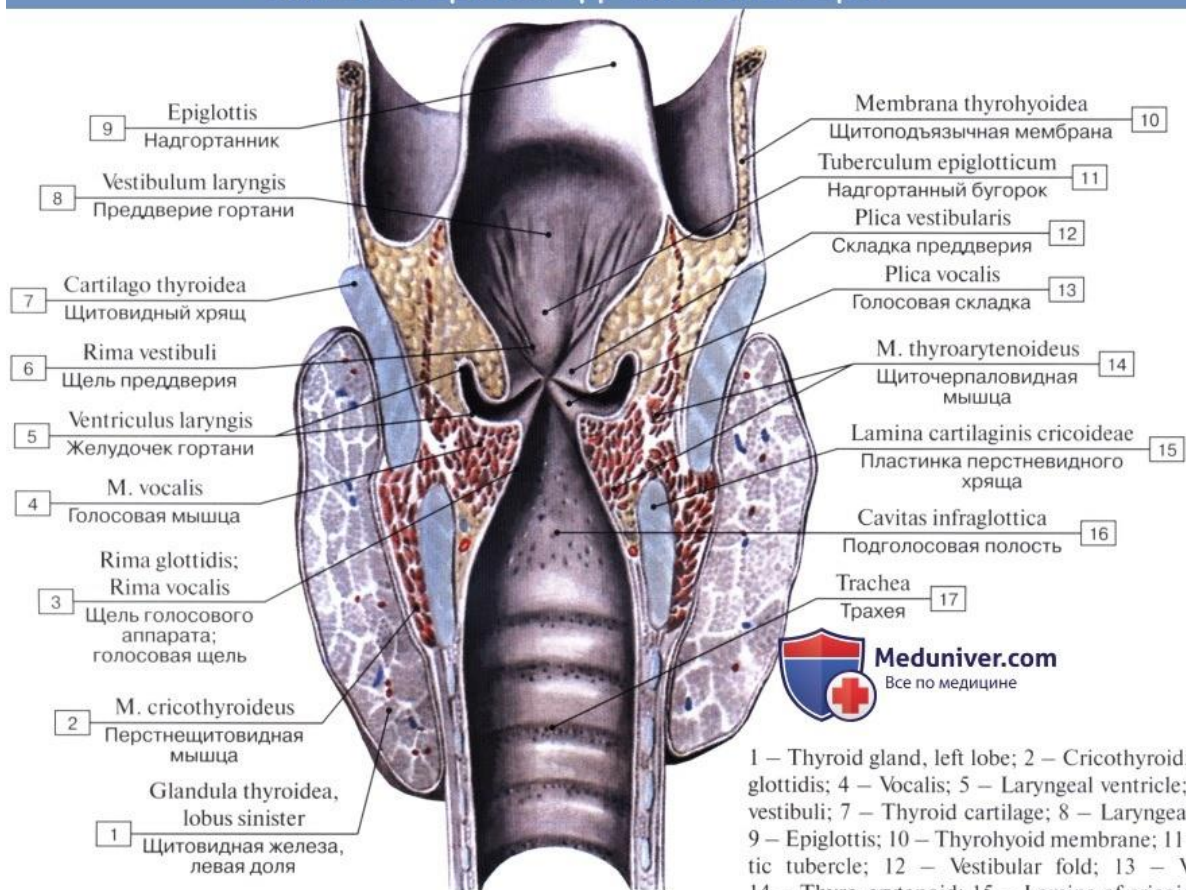
3) гортанный шприц с набором канюлей для введения в гортань лекарственных препаратов.

А также: налобный рефлектор Симановского для осмотра больных; источник света (настольная лампа), спиртовка для подогрева гортанного зеркала, во избежание запотевания.

После окончания опроса, можно приступить к осмотру гортани- непрямой ларингоскопии, чтению рентгенограмм, КТ, МРТ, провести введение в гортань лекарственных препаратов.

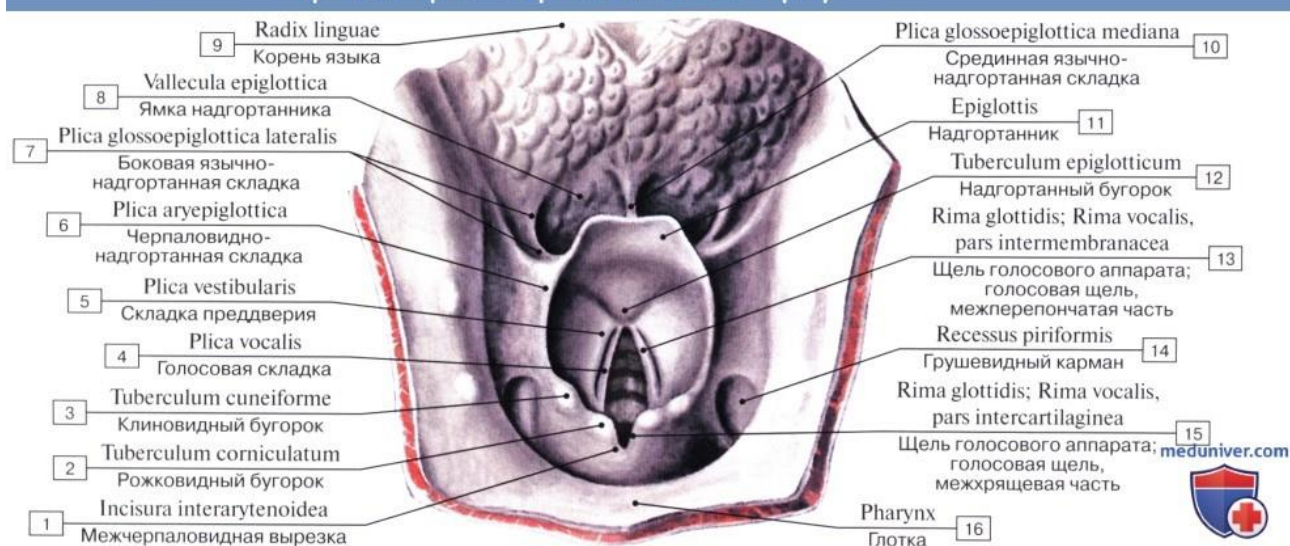
Гортань, *larynx*, помещается на уровне IV, V и VI шейных позвонков, тотчас ниже подъязычной кости, на передней стороне шеи, образуя здесь ясно заметное через наружные покровы возвышение. Сзади нее лежит глотка, с которой гортань находится в непосредственном сообщении при помощи отверстия, называемого входом в гортань, *aditus laryngis*. По бокам гортани проходят крупные кровеносные сосуды шеи, а спереди гортань покрыта мышцами, находящимися ниже подъязычной кости (*mm. sternohyoidei, sternothyroidei, omohyoidei*), шейной фасцией и верхними частями боковых долей щитовидной железы. Внизу гортань переходит в трахею. Человеческая гортань — это удивительный музыкальный инструмент, представляющий как бы сочетание духового и струнного инструментов. Выдыхаемый через гортань воздух вызывает колебание голосовых связок, натянутых, как струны, в результате чего возникает звук. В отличие от музыкальных инструментов в гортани меняются и степень натяжения струн, и величина и форма полости, в которой циркулирует воздух, что достигается сокращением мышц ротовой полости, языка, глотки и самой гортани, управляемых нервной системой. Будучи своеобразным музыкальным инструментом, гортань вместе с тем построена по принципу аппарата движения, поэтому в ней можно различать скелет в виде хрящей, соединения их в виде связок и суставов и мышцы, движущие хрящи, вследствие чего меняются величина голосовой щели и степень натяжения голосовых связок.

Отделы гортани, фронтальный срез



1 – Thyroid gland, left lobe; 2 – Cricothyroid; 3 – Rima glottidis; 4 – Vocalis; 5 – Laryngeal ventricle; 6 – Rima vestibuli; 7 – Thyroid cartilage; 8 – Laryngeal vestibule; 9 – Epiglottis; 10 – Thyrohyoid membrane; 11 – Epiglottic tubercle; 12 – Vestibular fold; 13 – Vocal fold; 14 – Thyro-arytenoid; 15 – Lamina of cricoid cartilage; 16 – Infraglottic cavity; 17 – Trachea

Преддверие гортани, вид сверху



Полость Гортани при фронтальном сечении напоминает песочные часы (цветн. рис. 8). Верхний расширенный отдел от входа в Г. до складок преддверия носит название преддверия гортани (*vestibulum laryngis*), средний — суженный, ограниченный сверху преддверными, а снизу голосовыми складками, образует собственно голосовой аппарат (*glottis*); ниже голосовых складок лежит подголосовая полость (*cavum infraglotticum*).

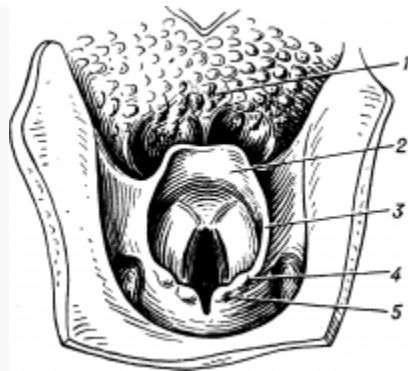


Рис. 2. Вход в полость гортани (вид сверху): 1 — *radix linguae*; 2 — *epiglottis*; 3 — *plica aryepiglottica*; 4 — *tuberculum cuneiforme*; 5 — *tuberculum corniculatum*. Вход в Г. (*aditus laryngis*) ограничен спереди надгортанником, с боков — черпалонадгортанными складками (рис. 2), сзади — черпаловидными хрящами и межчерпаловидным пространством.

Стенки преддверия Г. заключают в себе фиброэластическую мембрану (*membrana fibroelastica*), а складки (*plicae vestibulares*) представляют собой дубликатуры слизистой оболочки, в которых заложены слизистые железы, эластические и мышечные волокна. Между преддверными и голосовыми складками находятся продолговатые углубления — желудочки гортани (*ventriculi laryngis*), от которых могут иногда отходить вверх или вниз отростки, являющиеся в случаях сужения их устья и повышения внутригортанного давления причиной возникновения ларингоцеле. В желудочках Г. заложены лимф. фолликулы (*folliculi lymphatici laryngei*).

Голосовые складки на поперечном разрезе имеют треугольную форму. Они начинаются от внутренней поверхности угла щитовидного хряща, прикрепляются сзади к голосовым отросткам черпаловидных хрящей и являются верхними краями эластического конуса (*conus elasticus*), представляющего собой эластическую основу нижнего отдела Г. Длина голосовых складок у мужчин 20—22 мм, у женщин — 18—20 мм. Щель, образующуюся между голосовыми складками, называют голосовой щелью (*rima glottidis s. vocalis*), ее ширина у взрослых 10—15 мм.

Гортань осуществляет **дыхательную, защитную и фонаторную функции**. После полости носа она является важнейшим участком верхних дыхательных путей, регулирующим функцию внешнего дыхания (см. [Дыхание](#)). При раздражении баро-, термо-, хемо- и других видов рецепторов слизистой оболочки Г. изменяется ритм и глубина дыхания, форма и величина голосовой щели, поступление воздуха в обоих направлениях и сопротивление воздушному потоку. Изменение давления воздуха в верхних дыхательных путях влияет на продолжительность выдоха, на наполнение альвеол воздухом и диффузию в них газов, на кровенаполнение полостей сердца, внутрибрюшное давление, тонус и силу сокращения межреберных мышц и диафрагмы. При форсированном дыхании голосовая щель максимально расширяется под действием задней перстнечерпаловидной мышцы, фиксирующей голосовые складки в положении отведения. При спокойном дыхании щель средней величины, треугольной формы. Регуляция просвета Гортани рефлекторная и полупроизвольная.

Голосообразовательная (фонаторная) функция. У человека голосообразовательная функция гортани является составной частью формирования речи, психики и социальной жизни. Следует отметить, что у животных имеется лишь голосообразовательная функция. В воспроизведении звуков принимают участие три основных отдела дыхательного аппарата: 1) голосовой аппарат гортани; 2) формирующие и резонирующие звук полости рта, носа, глотки, форма которых изменяется при движениях языка, нижней челюсти, губ, неба и щек (верхний резонатор); 3) грудная клетка — легкие, бронхи, трахея (нижний резонатор). В момент произнесения звука голосовая щель вначале закрыта, т.е. голосовые складки находятся в напряженном и сомкнутом состоянии. Затем под давлением воздуха, находящегося в легких, трахее и бронхах, голосовая щель открывается на очень короткое время, и в этот момент часть воздуха прорывается через нее, после чего голосовые складки вновь смыкаются, что создает воздушные звуковые волны; частота этих колебательных движений соответствует высоте издаваемого звука. Таким образом, при голосообразовании ток воздуха, выходящего из нижнего резонатора, с определенной частотой прерывается, т.е. находится в состоянии колебательного движения. Эти колебания воздуха и создают звук. В образовании звука участвуют также колебания свободных краев голосовых складок, которые представлены эластическими волокнами в виде тонкой узкой полоски. Высота звука зависит от числа подобных колебаний или перерывов между ними в секунду; на высоту и тембр голоса влияют величина голосовых складок, их напряжение и особенности резонаторов. Вследствие этого, желая произнести звук определенной высоты, человек, сокращая с определенной силой гортанные мышцы, придает голосовым складкам необходимые длину и напряжение, а верхним резонаторам — определенную форму. Все это относится к нормальному образованию звука, или грудному регистру. При шепоте происходит смыкание голосовых складок только в передних отделах. Воздух, проходя через голосовую щель, в заднем отделе образует шум, который

называется шепотным голосом. В связи с большим размером гортани и голосовых складок у мужчин голос обычно на октаву ниже, чем у детей и женщин. Звук различается по высоте, тембру и силе. Высота звука зависит от частоты колебаний голосовых складок, а частота — от их длины и напряжения. В процессе роста и развития человека изменяется размер голосовых складок, что приводит к изменению голоса. Изменение, или перелом (мутация), голоса происходит в период полового созревания (между 12 и 16 годами). У мальчиков дискант или альт переходит в тенор, баритон или бас, у девочек — в сопрано или контральто. Полости рта и носа, куда попадает звук, выходящий из гортани, уже не могут изменить его высоту. Являясь верхним резонатором, они формируют лишь некоторые обертоны гортанного звука, вследствие чего он приобретает определенный тембр. Кроме того, изменяя положение щек, языка, неба и губ, мы можем произвольно изменять тембр звуков, но лишь в определенных пределах. Тембр голоса каждого человека индивидуален, поэтому мы узнаем голоса знакомых людей. Характер звуков разговорной речи зависит не от гортани, а от формы рта, глотки и взаимного расположения находящихся в них органов. Сила и высота звука определяются силой смыкания голосовых складок и силой выдоха, что зависит от сократительной способности не только поперечно-полосатой дыхательной мускулатуры, но в определенной мере и гладкой мускулатуры бронхов.

Отек

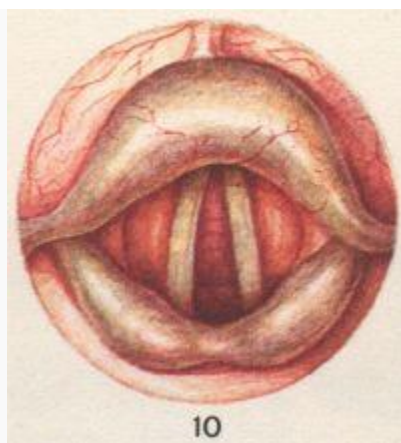


Рис. 10. Отек гортани (наружного кольца).

Отек может возникнуть при сдавлении лимф. и венозных путей Г. рубцами, увеличенными лимф. узлами, опухолями шеи и средостения. Кроме того, он может быть ангионевротического и аллергического характера. Чаще всего отек возникает в местах скопления рыхлой соединительной ткани (преддверие Г. и подголосовая полость). При невоспалительных отеках общая реакция организма не выражена. При поражении преддверного отдела появляется неловкость при глотании, затрудненное прохождение пищи, поперхивание; при поражении складок и подголосовой полости — признаки стеноза, [дисфония](#), лающий кашель. При отеках воспалительного генеза значительно выражены

боли при глотании и разговоре. Быстрое увеличение отека может привести к асфиксии. При ларингоскопии наблюдается бледность (при невоспалительных отеках) или гиперемия (при воспалительных отеках) слизистой оболочки, увеличение объема тех или иных элементов Г., что приводит к сужению ее просвета (цветн. рис. 10).

Во всех случаях показана срочная госпитализация. Помимо лечения основного заболевания, показана отвлекающая (горчичники на икроножные мышцы, ножные горячие ванны) и дегидратационная (внутривенно—гипертонические р-ры хлорида кальция и глюкозы; внутримышечно — сульфат магния; внутрь — мочегонные препараты) терапия, а также гормональные препараты (гидрокортизон, АКТГ, преднизолон и др.). Прием жидкости ограничивается. Местно хороший эффект оказывает пульверизация сосудосуживающими веществами (эфедрин, адреналин).

Прогноз зависит от быстроты и характера развития отека, а также от предпринятых мероприятий.

Формы гортанного стеноза:

1. Молниеносная – стеноз развивается в течение секунд, минут (аспирация инородного тела).
2. Острая – стеноз развивается в течение нескольких часов до суток (ожог, отек, подскладочный ларингит, гортанная ангина).
3. Подострая – стеноз развивается в течение нескольких суток, до недели (дифтерия гортани, травма гортани, внегортанные параличи обоих возвратных нервов и др.).
4. Хроническая – стеноз развивается в течение нескольких недель и дольше (опухоли, инфекционные гранулемы, рубцовые мембраны гортани и др.)

Характеристика стадий **острого** стеноза гортани

Стадии	Симптоматика
--------	--------------

1-я стадия - компенсации	Число дыханий урежается, дыхание углубляется, выпадают дыхательные паузы, урежается пульс
-----------------------------	---

2-я стадия - субкомпенсации	Число дыхательных движений учащается, в акте дыхания участвует дополнительная дыхательная мускулатура: втягиваются над- и подключичные ямки и межреберные промежутки, раздуваются крылья носа, отмечается акроцианоз. При физической нагрузке дыхание становится шумным (появляется инспираторная отдышка)
--------------------------------	--

3-я стадия - декомпенсации	Больной беспокоен, мечется, холодный пот, бледные синюшные кожные покровы и слизистые оболочки. Дыхание частое, поверхностное, в дыхании участвует вся дополнительная мускулатура,
-------------------------------	--

заметно затруднен вдох, сопровождаемый шумом (инспираторный стридор).

При дыхании - максимальные экскурсии гортани. Пульс частый, слабый

4-я стадия -

асфиксия. Беспокойное поведение больного сменяется апатией, сонливостью.

Выражена разлитая синюшность, температура тела падает, зрачки расширены.

Сознание отсутствует, отмечается падение сердечной деятельности,

непроизвольное мочеиспускание и дефекация. Смерть.

5. Практические навыки.

Студент должен:

1. Знать анатомию и функции гортани.

2. Знать формы гортанного стеноза.

3. Владеть методикой обследования гортани.

4. Уметь провести непрямую ларингоскопию, вливание в гортань лекарственных средств.

5. Знать основные принципы лечения отека и стеноза гортани.

Медикаментозное дестенозирование.

6. Изучить типы певческого голоса.

6. Контрольные вопросы:

1. Назовите типы певческого голоса.

2. Назовите хрящи и суставы гортани.

3. Назовите основные связки гортани.

3. Клинические проявления острого стеноза гортани, стадии развития острого стеноза гортани.

4. Что такое медикаментозное дестенозирование.

5. Первая помощь при стенозе гортани 2 и 3 стадии.

6. Проведение непрямой ларингоскопии.

Занятие №13.

Ларингит. Острый ларинготрахеит у детей. Интубация и трахеостомия.

1. *Мотивация:* Острый обструктивный ларингит (круп) - воспаление гортани и тканей подскладочного пространства с сужением просвета гортани. Ранее также использовался термин «стенозирующий ларинготрахеит»

Круп - наиболее частая причина острой обструкции верхних дыхательных путей у детей в возрасте от 6 месяцев до 6 лет. В структуре ежегодных обращений к педиатрам и в отделения неотложной помощи до 6% визитов приходится на долю детей с обструктивным ларингитом. Обычно это быстро купирующееся острое заболевание, разрешение симптомов наступает в течение 48 часов от начала адекватной терапии в 60% случаев,

однако приблизительно 5% детей с крупом требуется госпитализация в стационар, причем 1- 3% из госпитализированных может потребоваться искусственная вентиляция легких.

2. Цель занятия:

1. Научиться особенностям клинического обследования больных с острым ларингитом.

2. Усвоить основные клинические проявления заболеваний, при которых наблюдается отек и стеноз гортани.

3. Знать основные методы диагностики:

Ларингит. Острый ларинготрахеит у детей.

Острый ларингит.

Острый ларинготрахеит у детей как синдром респираторной вирусной инфекции. Хронический ларингит: катаральный, гипертрофический и атрофический.

4. Уметь проводить консервативное и оперативное лечение при отеке и стенозе гортани.

Медикаментозное дестенозирование.

Интубация.

Трахеотомия.

Трахеостомия.

3. План проведения занятия:

1. Освещение цели занятия.

2. Контроль исходного уровня знаний.

3. Коррекция ошибок.

Преподаватель проводит анализ и коррекцию ошибок, допущенных при выполнении тестового контроля и устного опроса.

4. Преподаватель демонстрирует студентам больных острым ларингитом.

5. Во время самостоятельной работы студентов преподаватель проводит систематический контроль, консультирует их по возникающим вопросам, а затем проводит совместное обсуждение обследованных больных.

4. Содержание занятия:

Студенты получают навыки осмотра и лечения больных с ларингитом,

Обследование гортани состоит из: проведения и интерпретации непрямой ларингоскопии, рентгенологического, МРТ, КТ исследования гортани.

Приступая к обследованию больного, необходимо иметь в лоточке набор стерильных инструментов:

- 1) шпатель (для отведения языка при обследовании корня его и глотки,)
- 2) гортанное зеркало, для непрямой ларингоскопии;
- 3) гортанный шприц с набором канюлей для введения в гортань лекарственных препаратов.

А также: налобный рефлектор Симановского для осмотра больных; источник света (настольная лампа), спиртовка для подогрева гортанного зеркала, во избежание запотевания.

После окончания опроса, можно приступить к осмотру гортани- непрямой ларингоскопии, чтению рентгенограмм, КТ, МРТ, провести введение в гортань лекарственных препаратов

Острый катаральный ларингит (laryngitis) – острое катаральное воспаление слизистой оболочки гортани. Как самостоятельное заболевание возникает в результате активизации флоры, сапрофитирующей в гортани под влиянием экзогенных и эндогенных факторов.

Среди разнообразных этиологических факторов в возникновении данного заболевания играет роль бактериальная флора – В-гемолитический стрептококк, *streptococcus pneumoniae*, вирусные инфекции; вирусы гриппа (А и В), парагриппа, коронавирус, риновирус, грибковая флора. Часто встречается смешанная флора.

Диагностика не представляет особых трудностей, поскольку основывается на патогномоничных признаках: острое появление охриплости, часто связанное с определенной причиной (холодная пища, ОРВИ, простуда, речевая нагрузка и др.); характерная ларингоскопическая картина – выраженная гиперемия слизистой всей гортани или только голосовых складок, утолщение, отечность и неполное смыкание голосовых складок; отсутствие температурной реакции, если нет респираторной инфекции. К острому ларингиту стоит относить и те случаи, когда имеется только краевая гиперемия голосовых складок, поскольку этот ограниченный процесс, как и разлитой, склонен переходить в хроническую форму. У детей ларингит необходимо дифференцировать с распространенной формой дифтерии. Патологоанатомические изменения в этом случае будут характеризоваться развитием под голосовыми складками фибринозного воспаления с образованием грязно-серых пленок, интимно связанных с подлежащими тканями (истинный круп).

Рожистое поражение слизистой гортани отличается от катарального процесса четкой очерченностью границ и одновременным заболеванием кожных покровов лица.

Инфильтративный ларингит (laryngitis infiltrativa) – острое воспаление гортани, при котором процесс не ограничивается слизистой оболочкой, а

распространяется на глубжележащие ткани. В процесс может вовлекаться мышечный аппарат, связки, надхрящница.

Важно постоянно следить за функцией дыхания. При появлении признаков острого нарастающего стеноза требуется экстренная **ТРАХЕОСТОМИЯ**, а при появлении опасности асфиксии – **КОНИКОТОМИЯ**.

Подскладочный ларингит (ложный круп)

Ложный круп (laryngitis subchordalis, false croup) – острый ларингит с преимущественной локализацией процесса в подголосовом пространстве. Наблюдается у детей обычно в возрасте до 5–8 лет, что связано с особенностями строения подголосового пространства: рыхлая клетчатка под голосовыми складками у маленьких детей сильно развита и легко реагирует на раздражение инфекционным агентом.

Клиническая картина. Заболевание начинается обычно с воспаления верхних дыхательных путей, заложенностью и выделениями из носа, субфебрильной температурой, кашлем. Общее состояние ребенка днем вполне удовлетворительное. Ночью внезапно начинается приступ удушья, лающий кашель, цианоз кожных покровов. Одышка преимущественно инспираторная, сопровождается втягиванием мягких тканей яремной ямки, над- и подключичных пространств, эпигастральной области.

Диагностика. Необходимо дифференцировать с истинным дифтерийным крупом. Термин «ложный круп» указывает на то, что заболевание противопоставляется истинному крупу, когда под голосовыми складками имеются фибриновые пленки, т.е. дифтерия гортани. Однако при подскладочном ларингите (ложном крупе) заболевание носит приступообразный характер – удовлетворительное состояние в течение дня меняется затруднением дыхания и повышением температуры в ночное время. Голос при дифтерии хриплый, при подскладочном ларингите – не изменен. При дифтерии не бывает лающего кашля, что характерно для ложного крупа. При подскладочном ларингите не отмечается значительного увеличения регионарных лимфоузлов, в зеве и гортани нет пленок, характерных для

дифтерии. Тем не менее всегда необходимо проводить бактериологическое исследование мазков кусочков пленки из глотки, гортани и носа на BL

Лечение направлено на ликвидацию воспалительного процесса и восстановление дыхания. Эффективны ингаляции смеси противоотечных препаратов: 5% р-ра эфедрина, 0,1% р-ра адреналина, 0,1% р-ра атропина, 1% р-ра димедрола, гидрокортизона 1,0 и химопсина. Необходима антибиотикотерапия, которую назначают в максимальной дозе для данного возраста, а также антигистаминная терапия, седативные препараты. Показано и назначение гидрокортизона или преднизолона из расчета 2-4 мг/кг веса ребенка.

В случае, когда указанные выше мероприятия бессильны, а удушье становится угрожающим, необходимо прибегнуть к назотрахеальной интубации на 3-4 дня, при необходимости показана трахеотомия.

Гортанная ангина (angina laryngis) – острое инфекционное заболевание с поражением лимфаденоидной ткани гортани, расположенной в морганиевых желудочках, толще слизистой оболочки черпалонадгортанных складок, на дне грушевидного синуса, а также в области язычной поверхности надгортанника. Встречается относительно редко и может проходить под маской острого ларингита.

Диагностика. Непрямая ларингоскопия с соответствующими анамнестическими и клиническими данными позволяет поставить правильный диагноз. Гортанную ангину следует дифференцировать с дифтерией, которая может иметь сходное течение.

Лечение включает антибиотики широкого спектра действия (аугментин, амоксиклав, цефазолин, кефзол и др.), антигистаминные средства (тавегил, фенкарол, перитол, кларитин и др.), муколитики, анальгетики, жаропонижающие средства. При возникновении признаков нарушения дыхания к лечению добавляют кратковременную кортикостероидную терапию в течение 2-3 дней. При значительном стенозе показана экстренная трахеотомия.

Одновременное назначение препаратов, содержащих анти-гистаминные, кортикостероидные и дегидратационные препараты (парентерально или внутривенно), эффективно устраняют признаки острого

стеноза и улучшают дыхание – медикаментозное дестенозирование.

Если отек сильно выражен и отсутствует положительная динамика, дозу вводимых кортикостероидных препаратов можно увеличить. Более быстрый эффект дает внутривенное введение 200 мл изотонического раствора хлорида натрия с добавлением 90 мг преднизолона, 10 мл 10% хлористого кальция, лазикса.

Отсутствие эффекта от консервативного лечения, появление декомпенсированного стеноза требуют немедленной трахеостомии. При асфиксии производится экстренная коникотомия, а затем, после восстановления внешнего дыхания, производят трахеостомию.

(Б.В.Шеврыгин, 1985)

1. Наличие инородного тела в дыхательных путях, которое нельзя удалить без трахеостомии (при несоответствии размера инородного тела и голосовой щели).
2. Неэффективность назотрахеальной интубации в течение 2–3 суток при воспалительных процессах, а также стенозирующих ларинготрахеобронхитах со стенозом гортани III–IV степени.
3. Нарушение дыхания в случае тяжелого отравления снотворными средствами с образованием участков ателектазов в легких и развитием пневмонии.
4. Нарушение откашливания, если проходимость путей не удается поддержать другими средствами.
5. Сужение голосовой щели при параличе мышц и нервов гортани.
6. Травма грудной клетки с множественными переломами ребер, рефлекторный спазм бронхов, тяжелая черепно-мозговая травма.
7. Нарушение дыхания при травмах гортани и трахеи, когда интубация невозможна или противопоказана, а также при сочетаниях поражения глотки и пищевода, при закрытых повреждениях гортани и трахеи, при ушибах, переломах, подкожных разрывах, ожогах с развитием подкожной эмфиземы, при ранениях гортани и трахеи с кровотечением, при тяжелых отравлениях веществами прижигающего действия с ожогами слизистой оболочки полости рта, глотки и гортани.
8. Наличие рубцовых стенозов и опухолей гортани и трахеи при отсутствии возможности выполнить радикальную операцию.

5. Практические навыки.

Студент должен:

1. Знать клинические проявления ларингита .
2. Знать клинические проявления острого ларинготрахеита у детей.

3. Владеть методикой обследования гортани.
4. Уметь провести непрямую ларингоскопию, вливание в гортань лекарственных средств.
5. Знать основные принципы медикаментозного дестенозирования.
6. Уметь просести коникотомию.
7. Знать основные этапы трахеотомии.

6. Контрольные вопросы:

1. Клинические проявления острого ларингита у взрослых.
2. Назовите заболевания, клиническим проявлением которых будет ларингит.
3. Назовите клинические проявления острого ларинготрахеита у детей.
3. Клинические проявления острого стеноза гортани, стадии развития острого стеноза гортани.
4. Трахеотомия, показания. Техника проведения.
5. Первая помощь при стенозе гортани 2 и 3 стадии.
6. Коникотомия. Техника проведения.

Занятие №14.

Опухоли верхних дыхательных путей и уха: эпидемиология и классификация, доброкачественные новообразования.

1. Мотивация:

Новообразования верхних дыхательных путей и уха встречаются сравнительно часто и составляют около 6-8% новообразований человека всех локализаций. Особенности клинического течения, диагностика, эффективность лечения и прогноз зависят от локализации и распространенности новообразования. В соответствии с Международной классификацией, в основу которой положены гистологические различия и особенности клинических проявлений, среди новообразований верхних дыхательных путей и уха выделяют доброкачественные и злокачественные опухоли, а также опухолеподобные образования.

Клинические проявления раскрывают особенности роста новообразования, его способность метастазировать, прорасти в окружающие ткани; однако окончательное суждение о характере образования обычно устанавливается лишь с учетом результатов гистологического исследования. Опухоли могут исходить из эпителиальной, соединительной, мышечной, нервной, а также других тканей. Среди ЛОР-органов наиболее часто они обнаруживаются в гортани; на втором месте по частоте стоят нос и околоносовые пазухи, затем глотка; сравнительно редко выявляются опухоли уха.

2. Цель занятия:

1. Научиться особенностям клинического обследования больных с **ОПУХОЛЕПОДОБНЫМИ И ДОБРОКАЧЕСТВЕННЫМИ** Опухолями верхних дыхательных путей и уха.

2. Знать эпидемиологию и классификацию опухолей.

3. Усвоить краткие сведения по эпидемиологии злокачественных опухолей верхних дыхательных путей.

4. Усвоить основные клинические проявления опухолей:

1) доброкачественные новообразования – папилломы, гемангиома, фиброма, остеома.

2) Пограничные опухоли – юношеская ангиофиброма основания черепа, тимпаноюгулярная параганглиома.

5. Знать основные методы диагностики.

6. Уметь проводить лечение при опухолях верхних дыхательных путей и уха.

3. План проведения занятия:

1. Освещение цели занятия.

2. Контроль исходного уровня знаний.

3. Коррекция ошибок.

Преподаватель проводит анализ и коррекцию ошибок, допущенных при выполнении тестового контроля и устного опроса.

4. Преподаватель демонстрирует студентам больных с доброкачественными опухолями верхних дыхательных путей и уха.

5. Во время самостоятельной работы студентов преподаватель проводит систематический контроль, консультирует их по возникающим вопросам, а затем проводит совместное обсуждение обследованных больных.

4. Содержание занятия:

Студенты получают навыки осмотра, диагностики и лечения больных с доброкачественными опухолями верхних дыхательных путей и уха.

Обследование носа, глотки, гортани и уха состоит из: осмотра, проведения и интерпретации непрямой ларингоскопии, рентгенологического, МРТ, КТ исследования.

Приступая к обследованию больного, необходимо иметь в лоточке набор стерильных инструментов:

1) шпатель (для отведения языка при обследовании корня его и глотки,)

2) зеркало Килиана (для осмотра полости носа;

3) гортанное зеркало, для непрямой ларингоскопии;

4) набор ушных воронок для осмотра наружного слухового хода и барабанной перепонки;

А также: налобный рефлектор Симановского для осмотра больных; источник света (настольная лампа), спиртовка для подогрева гортанного зеркала, во избежание запотевания, воронка Зигле.

Доброкачественные опухоли полости носа:

Папиллома

-грибовидная (преддверие носа-напоминает цветную капусту)-

криовоздействие,электрокаустика

-инвертированная (из слизистой оболочки,склонна к малигнизации,прорастает в околоносовые пазухи)-оперативное полное удаление опухоли(доступ по Денкеру,Муру).

-переходноклеточная (см.выше)

Опухоли из костной ткани(остеома)

Локализация- лобные пазухи, решетчатые кости ,реже в верхнечелюстных пазухах.

При отсутствии клинических проявлений нет оснований к хирургическому лечению. Наблюдение.

Остеомы средних и больших размеров(с распространением в полость черепа, орбиту, с клиникой мозговых расстройств, головными болями у больного, нарушением зрения ,носового дыхания и обоняния и БЕЗ КЛИНИКИ) подлежат хирургическому лечению.

Сосудистые опухоли(гемангиомы , лимфангиомы)

Локализация-перегородка носа,нижние носовые раковины ,в обл.свода носоглотки.На латеральной стенке полости носа -повышенная склонность к малигнизации.

Рост медленный(прорастают в решетчатый лабиринт ,глазницу ,в верхнечелюстную пазуху)

Опухолеподобные заболевания глотки

1. Доброкачественная лимфоидная гиперплазия носоглотки-аденоиды,часто в сочетании с гиперплазией небных миндалин.

2.Кисты

-фолликулярные(ретенционные)

-интрамуральные

ДОБРОКАЧЕСТВЕННЫЕ НОВООБРАЗОВАНИЯ ГЛОТКИ

1. Папилломы(небо,небные дужки,стенки глотки,язычная поверхность надгортанника).

2.Ангиофиброма-юношеская (ювенильная) ангиофиброма-опухоль

носоглотки,исходящая из ее купола или области крылонебной ямки,по гистологическому строению имеющая доброкачественный характер,однако по клиническому течению(деструктирующий рост,сильные кровотечения,частые

рецидивы после операции, прорастание в околоносовые пазухи и даже в полость черепа) проявляющее себя как злокачественное образование.

Стадии развития ангиофибромы

I стадия-опухоль занимает носоглотку и(или) полость носа, костная деструкция отсутствует;

II стадия-опухоль соответствует I стадии, но распространяется в крылонебную ямку, околоносовые пазухи, возможна костная деструкция;

III стадия-опухоль распространяется в глазницу, головной мозг;

IV стадия- опухоль соответствует III стадии, но распространяется в пещеристый синус, зрительный перекрест и гипофизарную ямку.

ОПУХОЛЕПОДОБНЫЕ НОВООБРАЗОВАНИЯ ГОРТАНИ

1. Полипы голосовых складок и диффузные полипозные образования.

2. Певческие или фиброзные узелки гортани.

3. Кисты гортани (надгортанник, вестибулярные и голосовые складки).

4. Ларингоцеле- воздушная киста гортани (в слепом отростке гортанного желудочка при наличии клапанного механизма у входа в этот отросток)

ДОБРОКАЧЕСТВЕННЫЕ ОПУХОЛИ ГОРТАНИ

Папиллома-фиброэпителиальная опухоль, представляющая собой одиночные или множественные сосочковые выросты, приводящая к нарушению голосообразовательной и дыхательной функций, часто-рецидивирующая.

Опухолоподобные образования уха:

1. Невусы (порок развития меланобластов дермы)

Не применять хирургическое лечение, поскольку возможно озлокачествление.

2. Келоид-соединительнотканное образование (после травмы или ожога)

3. Кожный рог-эпидермальное происхождение

4. Атерома-возникают в результате закупорки сальных желез.

5. Околоушные кисты и свищи-развиваются из остатков незаращенной жаберной щели.

Доброкачественные новообразования уха:

Папиллома-опухоль эпителиального происхождения (кожа наружного слухового хода и ушная раковина)

Остеома-костный отдел наружного слухового хода (экзостоз, гиперостоз)

Гемангиома-сосудистая опухоль (в любом отделе уха)

Лечение хирургическое.

5. Практические навыки.

Студент должен:

1. Знать виды и клинические проявления доброкачественных опухолей носа.

2. Знать виды и клинические проявления опухолоподобных заболеваний глотки.

3. Владеть методикой обследования гортани. Знать опухолеподобные и доброкачественные опухоли гортани.

4. Уметь провести исследование, знать клинику доброкачественных опухолей уха.

5. Знать основные принципы лечения доброкачественных опухолей верхних дыхательных путей и уха.

6. Контрольные вопросы:

1. Клинические проявления доброкачественных опухолей носа.

2. Назовите опухолеподобные заболевания глотки. Клинические проявления.

3. Дайте характеристику опухолеподобным и доброкачественным заболеваниям гортани.

3. Клинические проявления доброкачественных опухолей уха.

4. Перечислите и дайте обоснование методам лечения доброкачественных опухолей верхних дыхательных путей и уха.

Занятие №15.

Злокачественные опухоли верхних дыхательных путей и уха.

1. *Мотивация:*

Из всех злокачественных новообразований на долю ЛОР-органов приходится 23%, у мужчин – 40%, причем преобладает рак гортани. 65% всех опухолей ЛОР-органов выявляются в запущенном состоянии. 40% больных умирают, не прожив и года с момента постановки диагноза.

В каждой из данных групп выделяют доброкачественные и злокачественные опухоли. Также применяют Международную классификацию опухолей по стадиям с разделением обозначением трех ингredientов опухолевого процесса: первичной опухоли – Т (Tumor), регионарных метастазов – N (Nodus) и отдаленных метастазов – М (Metastasis).

Рак и саркома носа и околоносовых пазух встречаются сравнительно редко и составляют 1-3% злокачественных опухолей всех локализаций. Первичным злокачественным процессом чаще поражаются верхнечелюстные, затем решетчатые пазухи; на третьем месте по частоте - полость носа, затем лобные и клиновидные пазухи.

Рак гортани составляет от 2 до 8% злокачественных образований всех локализаций и до $\frac{2}{3}$ всех злокачественных образований ЛОР-органов. Чаще эта опухоль бывает в возрасте 60-70 лет, но появление ее возможно также в детском и старческом возрасте. У мужчин рак гортани встречается более чем в 10 раз чаще, чем у женщин, однако частота поражения увеличивается у курящих женщин. Городские жители болеют раком гортани несколько чаще, чем жители села.

Среди факторов, способствующих развитию рака гортани, в первую очередь следует отметить курение, некоторые производственные вредности (загазованность и запыленность воздуха и др.), определенное значение имеют голосовая нагрузка и злоупотребление алкоголем. Нередко раковая опухоль развивается на фоне разнообразных патологических процессов и состояний. Так, у 60% больных возникновению рака гортани предшествовал хронический ларингит, чаще гиперпластический.

2. Цель занятия:

1. Научиться особенностям клинического обследования больных с злокачественными опухолями верхних дыхательных путей и уха. Освоить принципы и методы ранней диагностики.
2. Изучить клинические проявления рака гортани.
3. Изучить клинику и диагностику злокачественных опухолей глотки. (Высокозлокачественные низкодифференцированные тонзиллярные опухоли (ретикулосаркома и лимфоэпителиома).
4. Изучить клинику и диагностику злокачественных опухолей носа и околоносовых пазух – рак, саркома, меланобластома, нейробластома.
5. Усвоить клинические особенности злокачественных опухолей уха – рак, саркома, меланобластома.
6. Знать лечение – лучевое, хирургическое, химиотерапия.
7. Усвоить значение профилактических осмотров и диспансеризации в раннем выявлении злокачественных новообразований верхних дыхательных путей и уха.

3. План проведения занятия:

1. Освещение цели занятия.
2. Контроль исходного уровня знаний.
3. Коррекция ошибок.

Преподаватель проводит анализ и коррекцию ошибок, допущенных при выполнении тестового контроля и устного опроса.

4. Преподаватель демонстрирует студентам больных с злокачественными опухолями верхних дыхательных путей и уха.
5. Во время самостоятельной работы студентов преподаватель проводит систематический контроль, консультирует их по возникающим вопросам, а затем проводит совместное обсуждение обследованных больных.

4. Содержание занятия:

Студенты получают навыки осмотра, диагностики и лечения больных с злокачественными опухолями верхних дыхательных путей и уха.

Обследование носа, глотки, гортани и уха состоит из: осмотра, проведения и интерпретации непрямой ларингоскопии, рентгенологического, МРТ, КТ исследования.

Приступая к обследованию больного, необходимо иметь в лоточке набор стерильных инструментов:

- 1) шпатель (для отведения языка при обследовании корня его и глотки,)
- 2) зеркало Килиана (для осмотра полости носа;
- 3) гортанное зеркало, для непрямой ларингоскопии;
- 4) набор ушных воронок для осмотра наружного слухового хода и барабанной перепонки;

А также: налобный рефлектор Симановского для осмотра больных; источник света (настольная лампа), спиртовка для подогрева гортанного зеркала, во избежание запотевания, воронка Зигле.

Злокачественные опухоли носа и пазух.

Рак –эпителиальная опухоль

-наружного носа-базально-клеточный

-полости носа-плоскоклеточный ороговевающий(реже-аденокарцинома)

Течение-прорастание быстрое(основание черепа, крылонебная ямка, глазница, полость рта).

Метастазирование медленное-вначале в затылочные и подчелюстные лимфоузлы, затем в шейные.

Злокачественные опухоли уха:

1. Плоскоклеточный или базальный рак.

Среднее ухо:

1. Рак у взрослых

2. Саркома у детей

Предраковое состояние-хронический гнойный средний отит с явлениями пролиферации.

Лечение : хирургическое, лучевое и их комбинация.

.

Злокачественные опухоли гортани:

Рак гортани-злокачественное новообразование эпителиального происхождения, поражающее различные отделы гортани, способное к экзофитному или инфильтративному росту, в процессе своего развития дающее регионарные и отдаленные метастазы.

2-8% злокачественных образований всех локализаций, до 2/3 всех злокачественных образований ЛОР органов.

Чаще всего поражается верхний, реже средний, еще реже нижний отделы. С учетом возможностей распространения раковой опухоли в гортани и за ее пределами, а также метастазирования по регионарным лимфатическим путям наиболее неблагоприятной в прогностическом отношении считается верхняя (вестибулярная) локализация рака гортани.

Рак среднего отдела гортани – наиболее «благоприятная» для излечения локализация.

T1-опухоль ограничивается одним анатомическим элементом гортани, не доходя его границы. T2-полностью занимает один анатомический элемент и доходит до границы. T3-распространяется за пределы одного анатомического элемента. T4-распространяется за пределы гортани или имеются отдаленные метастазы.

Регионарные лимфоузлы: N0-регионарные лимфоузлы не пальпируются, N1-имеются односторонние увеличенные лимфоузлы, N2-пальпируются односторонние пакеты лимфоузлов, прорастающие в окружающие ткани.

Таким образом, диагноз Классификация по стадиям в системе TNM, где T-тumor-величина, степень распространения первичного процесса, N-нодуль-узел-регионарные метастазы, M-отдаленные метастазы (данная классификация не применима для саркомы).

формулируется:

I стадия-T1N0M0

II –T1N1M0, T2N0M0

III-T1N2M0, T2N1M0

IV-T1-3N2-3M

Злокачественные опухоли гортани

На долю рака гортани приходится примерно 40% всех злокачественных опухолей головы и шеи. Он обычно развивается у лиц в возрасте 45-75 лет.

Мужчины болеют в 10 раз чаще

женщин. Рак, почти всегда плоскоклеточный, реже базальноклеточный. Саркома гортани встречается крайне редко.

Рак гортани занимает 4-е место среди всех злокачественных опухолей уступая Раку желудка, легких и пищевода.

Соотношение заболеваемости карциномой гортани у мужчин и женщин – 22:1.

Выделяют 3 периода развития опухолей гортани:

1 Начальный – першение, неудобство при глотании, ощущение комка в

2 Период полного развития заболевания – возникает охриплость вплоть до афонии, затруднение дыхания вплоть до асфиксии, нарушение глотания вплоть до полной невозможности.

3 Период метастазирования.

Диагностика

основывается на результатах непрямой ларингоскопии, видеоларингоскопии и стробоскопии. Во время исследования устанавливают

место и протяженность опухоли, подвижность голосовых складок. Для оценки глубины прорастания выполняют КТ и МРТ.

1. Хирургический метод:

-полное удаление гортани(ларингэктомия)

-различные варианты резекции(удаление части гортани-хордэктомия,гемиларингэктомия)

-реконструктивные вмешательства (восстановление боковой стенки гортани по В.Т.Пальчуну).

Чаще всего – экстирпация гортани, реже – ее резекция, еще реже – реконструктивные операции. Прежде чем приступить хирургическому лечению, обязательно производят трахеотомию для проведения инкубационного наркоза и для обеспечения дыхания в последующем послеоперационном периоде.

2. Лучевая терапия (ФТД-фотодинамическая терапия)

3. Химиотерапия.

Усилия врача должны быть направлены на раннее выявление злокачественной опухоли гортани, потому что начальные формы рака хорошо излечиваются.

ЗЛОКАЧЕСТВЕННЫЕ ОПУХОЛИ ГЛОТКИ:

1. Карциномы

2. Саркомы

Реже-лимфоэпителиомы,цитобластомы,ретикулоцитомы,смешанные опухоли.

Клиника:

Ранние стадии-чувство инородного тела в глотке,першение,распирание, гиперсекреция слизи с сукровичной примесью(выделения через ротоглотку или нос).

Поздние стадии-нарушение носового дыхания(локализация-носоглотка),затруднение глотания,дыхания,болевые ощущения,гнилостный запах изо рта(гортаноглотка).

Метастазы-опухоль носоглотки :полость черепа(боли в ухе,челюсти,зубах одноименной стороны),двоение в глазах,косоглазие.При распаде опухоли-сильные носовые кровотечения.

ДИФФЕРЕНЦИАЛЬНЫЙ ДИАГНОЗ:

Паратонзиллит

Ангина,

в т.ч. при заболеваниях крови,
ангина Симановского-Венсана.

Доброкачественные новообразования

Дифференциальный диагноз проводят с туберкулезом, склеромой,сифилисом.Окончательным(решающим)являетсягистологическое Исследование, либо проведение превентивной терапии без достаточно хорошего результата.

5. Практические навыки.

Студент должен:

1. Уметь осмотреть полость носа, заподозрить злокачественное новообразование. Провести исследования, подтверждающие или отрицающие диагноз.
2. Знать виды и клинические проявления злокачественных заболеваний заболеваний носа.
3. Уметь провести осмотр ротоглотки и носоглотки, заподозрить злокачественное новообразование. Провести исследования, подтверждающие или отрицающие диагноз.
4. Знать виды и клинические проявления злокачественных заболеваний заболеваний носа.
5. Владеть методикой обследования гортани. Знать опухолеподобные и доброкачественные опухоли гортани.
4. Уметь провести исследование, знать клинику доброкачественных опухолей уха.
5. Знать основные принципы лечения доброкачественных опухолей верхних дыхательных путей и уха.

6. Контрольные вопросы:

1. Клинические проявления злокачественных опухолей носа.
2. Назовите злокачественные заболевания глотки. Клинические проявления.
3. Дайте характеристику злокачественным заболеваниям гортани.
3. Клинические проявления злокачественных опухолей уха.
4. Перечислите и дайте обоснование методам лечения злокачественных опухолей верхних дыхательных путей и уха.

Занятие №16.

Инфекционные гранулемы верхних дыхательных путей и уха. Неинфекционный некротический гранулематоз (гранулематоз Вегенера).

1. Мотивация:

Гранулема - от латинского *granulum* - зернышко - очаг продуктивного воспаления, имеющий вид плотного узелка, от едва различимого до нескольких см в диаметре, формируются в тканях и органах при некоторых хронических аллергических, инфекционных и инфекционно-аллергических заболеваниях. Конечным исходом гранулемы является рубец.

ВЕГЕНЕРА ГРАНУЛЕМАТОЗ— гиперергический системный панваскулит, сочетающийся с развитием в тканях некротизирующихся гранулем. Поражаются преимущественно верхние дыхательные пути, легкие, глотка, пищевод. После подробного описания Вегенером (1936—1939) оно получило название синдрома Вегенера. Случаи Вегенера гранулематоза за последние годы участились; болеют женщины и мужчины 20—50 лет, реже дети и старики. В

развитии Вегенера гранулематоза предполагают возможную патогенетическую роль аутоиммунных процессов. **Прогноз** неблагоприятный. Иногда при ранней диагностике поражений внутренних органов и комплексном лечении можно надеяться на ремиссию.

2. *Цель занятия:*

1. Научиться особенностям клинического обследования больных Инфекционными гранулемами верхних дыхательных путей и уха, склеромой, туберкулезом и волчанкой носа, гранулематозом Вегенера, сифилисом.

2. Склерома дыхательных путей – изучить этиологию, эпидемиологию, особенности локализации, диагностику.

3. Усвоить проявление первичного, вторичного и третичного сифилиса в полости носа, глотке и гортани.

4. Сифилис глотки, уметь проводить дифференциальную диагностику с первичным острым тонзиллитом.

Изучить особенности поражения преддверно-улиткового нерва при сифилисе.

5. Усвоить клинику, диагностику туберкулеза гортани, связь с туберкулезным поражением других органов.

6. Знать варианты течения, стадии заболевания, клинические проявления поражения верхних дыхательных путей и уха при гранулематозе Вегенера – гиперергическом системном панваскулите, сочетающийся с развитием в тканях некротизирующих гранул;

7. Уметь проводить современные методы лечения инфекционных гранул верхних дыхательных путей и уха.

3. *План проведения занятия:*

1. Освещение цели занятия.

2. Контроль исходного уровня знаний.

3. Коррекция ошибок.

Преподаватель проводит анализ и коррекцию ошибок, допущенных при выполнении тестового контроля и устного опроса.

4. Преподаватель демонстрирует студентам больных с инфекционными гранулемами верхних дыхательных путей и уха и болезнью Вегенера.

5. Во время самостоятельной работы студентов преподаватель проводит систематический контроль, консультирует их по возникающим вопросам, а затем проводит совместное обсуждение обследованных больных.

4. *Содержание занятия :*

Студенты получают навыки осмотра, диагностики и лечения больных с инфекционными гранулемами верхних дыхательных путей и уха.

Обследование носа, глотки, гортани и уха состоит из: осмотра, проведения и интерпретации непрямой ларингоскопии, рентгенологического, МРТ, КТ исследования, лабораторного исследования.

Приступая к обследованию больного, необходимо иметь в лоточке набор стерильных инструментов:

- 1) шпатель (для отведения языка при обследовании корня его и глотки,)
- 2) зеркало Килиана (для осмотра полости носа);
- 3) гортанное зеркало (для непрямой ларингоскопии);
- 4) набор ушных воронок для осмотра наружного слухового хода и барабанной перепонки;

А также: налобный рефлектор Симановского для осмотра больных; источник света (настольная лампа), спиртовка для подогрева гортанного зеркала, во избежание запотевания, воронка Зигле.

Гранулематоз Вегенера — аутоиммунное гранулематозное воспаление стенок сосудов, захватывающее мелкие и средние кровеносные сосуды: капилляры, венулы, артериолы и артерии, с вовлечением верхних дыхательных путей, глаз, почек, легких и других органов.

В патогенезе болезни Вегенера доказаны иммунные механизмы гиперчувствительность замедленного типа бактериального, медикаментозного и другого происхождения.

Патоморфология: Поражение сосудов среднего и мелкого калибра — образование гранулезных узелков, которые охватывают сосуды наподобие муфт, в которых прослеживается клеточный полиморфизм: лимфоидные, эпителиоидные и плазматические клетки, гистиоциты, эозинофилы и нейтрофилы, а также гигантские клетки Пирогова-Лангханса.

Гранулематоз Вегенера — тяжелое быстро прогрессирующее заболевание и без своевременно начатого лечения приводящее к смертельному исходу в течение 6 — 12 мес. Подразделяется на две формы: локальную и генерализованную, которые по мнению ряда авторов являются стадиями заболевания.

При локальной форме поражаются ЛОР органы (90 % случаев) и глаза (15 % случаев) с развитием ринита, назофарингита, синусита, евстахиита, отита, склерита, эписклерита, а также увеита.

В развитии гранулематоза выделяют три периода:

1. Начальный с локальными изменениями верхних дыхательных путей, иногда уха и глаз;
2. Период генерализации с поражением внутренних органов (чаще легких и почек);
3. Терминальный — с развитием почечной или легочно-сердечной недостаточности.

Диагностика

У больных с развернутой клинической картиной диагноз обычно несложен, среди лабораторных исследований важное значение имеет определение антинейтрофильных цитоплазматических антител (АНЦА), которые обнаруживаются у 40-99% больных-чаще у больных с активным генерализованным процессом, реже- в период ремиссии при локализованной форме заболевания.

Гистология-сочетание признаков некротического васкулита и гранулематозного воспаления.

Лечение: Основа терапии-применение цитостатиков.Циклофосфамид в суточной дозе 2 мг-кг около 4 нед.,затем дозу препарата постепенно снижают в течение 1-2 мес. И переводят на альтернирующий прием (по 60мг через день). Преднизолон 1мг-кг в сутки.

Также используется метотрексат в дозе 0,15-0,3 мг-кг в нед.

Прогноз-при отсутствии лечения средняя продолжительность жизни составляет 5 мес,а летальность первого года достигает 80%.

На фоне сочетанного лечения циклофосфамидом и преднизолоном более чем у 90% больных отмечалась стойкая ремиссия около 4 лет,у некоторых до 10-15 лет.

Склерома верхних дыхательных путей

Это хроническое инфекционное заболевание верхних дыхательных путей, в виде ограниченных или диффузных инфильтратов на фоне атрофии слизистой оболочки, на месте которых формируется рубцовая ткань, приводящая к сужению различных отделов дыхательного тракта.

Склерома вызывается капсульным диплококком – клебсиеллой склеромы (палочка Волковича–Фриша).

Патоморфологическим субстратом заболевания является инфильтрат, состоящий из фиброзной соединительной ткани с большим количеством плазматических клеток и сосудов. Среди этих образований находятся специфические для склеромы клетки Микулича, в вакуолях протоплазмы и вне их располагаются палочки Волковича–Фриша. Кроме того, в инфильтрате встречаются гиалиновые шары – тельца Русселя

Наиболее частая локализация поражения при склероме – передние отделы носа, область хоан, подголосовое пространство гортани, бифуркации трахеи и бронхов.

склеромные инфильтраты располагаются, как правило, симметрично и не проявляют склонности к распаду и изъязвлению, а подвергаются рубцеванию.

Различают три основные формы склеромы, которые в определенной степени отражают стадийность течения патологического процесса:

- атрофическую;

- инфильтративную;
- рубцовую, или регрессивную.

Следует отметить, что склеромные инфильтраты возникают главным образом в местах физиологических сужений.

В полости носа рубцы обычно располагаются в передних отделах, где выявляется рубцовая приподнятость на границе преддверия и полости носа.

Иногда рубцы оставляют лишь отверстия овальной или круглой формы, суживая просвет полости носа. Распространяясь на мягкое нёбо, рубцовый процесс приводит к концентрическому сужению, а в ряде случаев почти к полному заращению носоглотки; язычок при этом подтягивается кверху или заворачивается за заднюю поверхность мягкого нёба.

В гортани склеромный процесс проявляется первоначально образованием бледно-розовых бугристых инфильтратов в подголосовом пространстве, симметрично расположенных с обеих сторон. Значительно реже инфильтраты располагаются на голосовых и вестибулярных складках, гортанной поверхности надгортанника. При рубцевании симметричных подголосовых инфильтратов образуются сращения, имеющие вид диафрагмы, резко суживающие просвет нижнего отдела гортани

Лечение: консервативное – антибиотики:

левомицетин, тетрациклин, олеандомицин и т.д. Для лучшего проникновения антибиотика в глубь пораженных тканей одновременно назначаются препараты гиалуроновой кислоты: лидаза, гиалуронидаза, ронидаза. Для удаления корок и увлажнения слизистой назначают масляные капли (масло шиповника, облепихи, оливковое), смазывание р-ром Люголя, ингаляции р-рами протеолитических ферментов, щелочными растворами.

Хирургическое лечение: иссечение инфильтратов, рубцов и удаление их путем электрокоагуляции, лазерного воздействия, криодеструкции жидким азотом и т.д.

СИФИЛИС ВЕРХНИХ ДЫХАТЕЛЬНЫХ ПУТЕЙ

Сифилис является хроническим инфекционным заболеванием, вызываемым бледной спирохетой. Заражение происходит в результате проникновения бледной трепонемы через микроскопические повреждения слизистых оболочек и кожи; чаще встречается половой путь заражения, реже возможен внеполовой, в частности в результате заноса инфекции плохо дезинфицированными инструментами, ранее использованными при обследовании больного сифилисом.

Сифилис глотки и гортани наблюдается как проявление общего заболевания организма и может возникнуть в любой стадии процесса. Твердый шанкр проявляется в виде эритематозной, эрозивной и язвенной форм. Процесс в глотке, как правило, односторонний и сопровождается односторонним лимфаденитом регионарных лимфатических узлов.

Во второй стадии сифилиса поражение слизистых оболочек глотки и гортани чаще возникает одновременно и нередко сопровождается кожными высыпаниями в виде розеол и папул. Вторичные сифилиды обычно не сопровождаются субъективными ощущениями, поэтому могут остаться незамеченными и больной продолжительное время является источником заражения.

Специфический процесс в небной миндалине отличается от банальной ангины нормальной или незначительно повышенной температурой, отсутствием болезненности при глотании. При фарингоскопии вторичный сифилис глотки характеризуется разлитой припухлостью на фоне гиперемии медно-красного цвета, которая распространяется на небные дужки, слизистую оболочку мягкого и твердого неба. Возможно также образование папул с локализацией в различных отделах глотки и гортани. Папулы представляют собой серовато-белые высыпания округлой или овальной формы, возвышающиеся над поверхностью и окруженные по краю красной каймой.

Третичный сифилис проявляется ограниченной гуммозной опухолью, причем гуммы в глотке локализуются в основном в области твердого и мягкого неба, а в гортани – на надгортаннике, реже в межчерпаловидном пространстве и на вестибулярных складках. Располагаясь в подголосовой области, гумма приобретает вид симметричного инфильтрата (рис. 3б, в), при ее распаде появляется язва с ровными краями и сальным дном, покрытая некротическим налетом. Присоединение вторичной инфекции сопровождается выраженной воспалительной реакцией с отеком, развитием флегмоны, хондроперихондрита.

Диагностика. Поражение глотки и гортани сифилисом распознается на основании данных осмотра, положительной серологической реакции Вассермана, обнаружения в отделяемом язв папул бледной спирохеты.

ТУБЕРКУЛЕЗ

Различают две формы туберкулезных гранулем: туберкулез и волчанку. Гистологически и клинически они очень сходны друг с другом и отличаются только тем, что волчанка представляет собой менее активную и более доброкачественную форму, при которой имеет место склонность к рубцеванию. Принято считать, что туберкулез и волчанка являются вторичными явлениями общего туберкулеза с заносом инфекции в полость носа и его наружные покровы гематогенным или лимфогенным путем.

Патоморфологическим субстратом является узелок или туберкул величиной с просыаное зерно, беловато-серого или желтого цвета.

Скопление таких бугорков может образовать инфильтрат в подслизистой ткани, который в своем развитии приобретает характер продуктивного или экссудативного процесса. Последнюю форму отличает склонность к некрозу и образованию язв.

Туберкулезная язва представляет собой поверхностный дефект слизистой, дно которого покрыто грануляционной тканью; при гипореактивном состоянии организма он может становиться более глубоким, с подрывными краями.

Больной жалуется на обильные выделения из носа, образование корочек у входа в нос и затруднение носового дыхания. При риноскопии обнаруживается скопление корок засохшего экссудата, по удалении которых видна припухшая бледно-красная с просвечивающимися бугорками поверхность слизистой оболочки, без резких границ переходящая в окружающую ткань. При наличии изъязвлений последние имеют характерный для туберкулеза вид: фестончатая форма, слегка подрывные края, бледно-красное дно с вялыми грануляциями, по краям видны бугорки. Длительное течение некротического процесса приводит иногда к образованию дефекта, в отличие от сифилиса, только хрящевой части носовой перегородки.

инфильтраты и изъязвления при волчанке носа. Поражаются главным образом преддверие носа, носовая перегородка и кожа крыльев носа. Инфильтрат представляется в виде скопления узелков серовато-желтого или красного цвета, придающего поверхности инфильтрата зернистый вид. Изъязвления этого инфильтрата приводят к разрушению крыльев носа и носовой перегородки с последующим рубцеванием и обезображиванием лица.

Осложнениями при туберкулезе и волчанке полости носа нередко являются туберкулезные дакриоциститы, иногда с образованием свищей у внутреннего угла глаза (Вознесенский, Stupka).

5. Практические навыки.

Студент должен:

1. Уметь осмотреть полость носа, заподозрить болезнь Вегенера, инфекционные гранулемы. Провести исследования, подтверждающие или отрицающие диагноз.
2. Знать виды и клинические проявления инфекционных гранул и болезни Вегенера на уровне полости носа.
3. Уметь провести осмотр ротоглотки и носоглотки, заподозрить инфекционные гранулемы. Провести исследования, подтверждающие или отрицающие диагноз.
4. Знать виды и клинические проявления со стороны ЛОР органов инфекционных гранул.
5. Владеть методикой обследования гортани. Знать клинические признаки инфекционных гранул гортани.
4. Уметь провести исследование, знать клинику заболеваний, сопровождающихся инфекционными гранулемами со стороны уха.
5. Знать основные принципы лечения инфекционных гранул и болезни Вегенера со стороны верхних дыхательных путей и уха.

6. Контрольные вопросы:

1. Клинические проявления болезни Вегенера.
2. Патоморфология и диагностика болезни Вегенера.

3. Дайте характеристику развитию инфекционных гранул при сифилисе, склероме, туберкулезе..

3. Клинические проявления туберкулеза уха.

4. Перечислите и дайте обоснование методам лечения инфекционных гранул и болезни Вегенера верхних дыхательных путей и уха.

Схема истории болезни по оториноларингологии.

Осмотр лечащим врачом совместно с заведующим отделением

Дата и время осмотра.

Жалобы

1. На состояние ЛОР-органов.

2. На состояние других органов и систем.

Анамнез заболевания

Анамнез субъективный (со слов больного): время появления первых признаков ЛОР-заболевания, динамика его течения, характер предшествующего лечения, его эффективность (подробно); если ранее проводилось хирургическое лечение, по возможности указать его объем.

Анамнез объективный: 1) данные о ЛОР-заболевании по справкам, рентгенограммам и другим документам; 2) то же о других заболеваниях.

Анамнез жизни

Данные о наследственности, краткие сведения об имеющихся заболеваниях других органов и систем (сахарный диабет, психические заболевания, поражение сердечно-сосудистой системы и т.д.), перенесенных инфекционных заболеваниях (туберкулез, венерические заболевания, вирусный гепатит, СПИД или ВИЧ-инфекция), об условиях труда и быта, о вредных привычках (употребление алкоголя, наркотиков, токсикомания, курение и др.). Отмечают наличие аллергических проявлений (непереносимость лекарств, отдельных пищевых продуктов, бронхиальная астма, отек Квинке, экзема, аллергический

ринит) как у самого больного, так и у его родителей и детей. Указать, получал ли больной ранее лечение стероидными препаратами, были ли оперативные вмешательства и гемотрансфузии.

Настоящее состояние (Status praesens)

Общий осмотр. Общее состояние (удовлетворительное, средней тяжести, тяжелое). Поведение больного (активное, пассивное, вынужденное положение). Телосложение (нормостеническое, гиперстеническое и астеническое). Питание (повышенное, пониженное, нормальное). Кожный покров и видимые слизистые оболочки: цвет (бледно-розовые, синюшные, желтушные, бледные, землистые); наличие пигментаций, высыпаний, телеангиэктазий, рубцов, трофических изменений.

Подкожно-жировая клетчатка (развитие, места наибольшего отложения жира), отеки (локализация, распространенность, выраженность).

Периферически лимфатические узлы: локализация пальпируемых лимфатических узлов, их величина, консистенция, болезненность, подвижность, сращение между собой и с окружающими тканями, состояние кожи над узлами.

Нервная система', сознание (ясное, спутанное); наличие неврологических расстройств; менингеальная и очаговая симптоматика; функции черепных нервов; острота зрения, наличие диплопии, птоз, объем движений глазных яблок, реакция зрачков на свет; симметричность носогубных складок при оскале зубов; положение языка при высовывании.

Состояние психики', ориентировка в месте, во времени и в ситуации, соответствие интеллекта возрасту.

Опорно-двигательный аппарат (мышцы, кости, суставы).

Система органов кровообращения: аускультативно тоны сердца, ритм, артериальное давление, пульс.

Система органов дыхания: частота дыхательных движений, при наличии одышки указать ее характер (инспираторная, экспираторная, смешанная); перкуссия легких (звук ясный легочный, притупленный, коробочный, тимпанический); аускультативно: легочное дыхание ослабленное, усиленное, везикулярное, жесткое.

Органы пищеварения: пальпация и перкуссия органов брюшной полости (печень, селезенка), физиологические отравления.

Мочеполовая система: наличие дизурических расстройств, определение симптома Пастернацкого.

Эндокринная система: увеличение или уменьшение массы тела, жажда, чувство голода, ощущение жара, озноб, мышечная слабость, блеск глаз; пальпация щитовидной железы (величина, консистенция, болезненность).

Осмотр ЛОР-органов. При наружном осмотре обращают внимание на внешний вид ЛОР-органов. Отмечают изменения формы наружного носа, области проекции на лицо стенок лобных и верхнечелюстных пазух, ушной раковины, шеи (например, «имеется западение спинки носа в костном отделе», «смещение пирамиды носа вправо», «звездчатый рубец на передней поверхности шеи в области нижнего края щитовидного хряща» и т.п.).

Перед эндоскопией соответствующего ЛОР-органа проводят пальпацию (регионарных лимфатических узлов, передних и нижних стенок лобных пазух, мест выхода I и II ветвей тройничного нерва, передних стенок верхнечелюстных пазух, хрящей гортани и т.п.).

Последовательно выполняют исследование всех ЛОР-органов.

Нос и околоносовые пазухи. Носовое дыхание исследуют с помощью пробы с ваткой, позволяющей оценить его как свободное или затрудненное (затруднен вдох или выдох). При необходимости проводят ринопневмометрию.

При наличии жалоб на расстройство обоняния выполняют одориметрию с помощью набора пахучих веществ: 0,5 % раствор уксусной кислоты (№ 1), 70 % этилового спирта (№ 2), настойка валерианы (№ 3), нашатырный спирт (№ 4). Для более точного исследования обоняния используют ольфактометры.

Переднюю риноскопию проводят последовательно сначала справа, затем слева.

Раздельно для той и другой стороны регистрируют состояние преддверия полости носа, обращают внимание на вид слизистой оболочки (цвет, блеск, влажность), расположение перегородки носа (при наличии деформации указывают ее характер, локализацию, выраженность, преимущественное смещение в ту или иную сторону), размеры носовых раковин, ширину просвета носовых ходов, наличие в их просвете отделяемого и его характер (слизистый, гнойный, геморрагический, корки). При необходимости определяют сократительную способность слизистой оболочки носа при анемизации.

Носоглотка. Носоглотку осматривают при задней риноскопии с помощью носоглоточного зеркала и эндоскопа. Отмечают состояние слизистой оболочки, глоточной (аденоиды I, II и III степени, признаки аденоидита) и трубных миндалин, глоточного устья слуховой трубы, вид заднего края сошника,

просвет хоан, задние концы носовых раковин, наличие и характер отделяемого в задних отделах носовых ходов.

При необходимости выполняют пальцевое исследование.

Ротоглотка. При ороскопии обращают внимание на состояние слизистой оболочки полости рта, зубов и десен (наличие и выраженность зубного кариеса, пародонтоза, периодонтита), выводных протоков слюнных желез. Характер слизистой оболочки (цвет, блеск, влажность), состояние небных дужек (гиперемированы, инфильтрированы, отечны, спаяны с миндалинами), размер небных миндалин (за дужками, гипертрофия I, II или III степени), их поверхность (гладкая или бугристая), состояние лакун (не расширены или расширены), наличие в них патологического секрета (при надавливании выделяются казеозные, гнойные пробки, жидкое, густое гнойное отделяемое), состояние слизистой оболочки и лимфоидных образований задней стенки глотки. Функция глотания: оценивают симметричность и подвижность мягкого неба.

Гипофарингоскопия', симметричность стенок глотки (грушевидных синусов), наличие слюнных озер в грушевидном синусе или инородных тел, размер и состояние язычной миндалины. Валикулы в норме свободны.

Гортань. В норме гортань правильной формы, пассивно подвижна, симптом хруста хрящей выражен. Проводят пальпацию регионарных лимфатических узлов. При непрямой ларингоскопии оценивают состояние слизистой оболочки надгортанника, черпалонадгортанных и вестибулярных складок, области черпаловидных хрящей, межчерпаловидного пространства. В норме она розового цвета, влажная, блестящая, с гладкой поверхностью. Голосовые связки перламутрово-серые, при фонации симметрично подвижные, полностью смыкаются, при вдохе голосовая щель широкая (в норме от 15 до 20 мм), подголосовое пространство свободное. Голос звучный, дыхание свободное. Выявленную патологию конкретно указывают и характеризуют.

Уши. При наружном осмотре последовательно определяют форму ушных раковин, наличие воспалительных инфильтратов и ран в околоушной области, изменений раковин и наружных слуховых проходов. Оценивают болезненность при пальпации околоушной области, козелка и наружного слухового прохода.

Отоскопию выполняют сначала на стороне здорового, затем больного уха; если оба уха беспокоят пациента, то исследование начинают с того, из которого нет выделений. Оценивают характер и количество отделяемого в наружном слуховом проходе (отделяемое слизистое, гнойное, геморрагическое, в количестве 1—2 «ватников» и более, без запаха или с ихорозным запахом), ширину и форму наружного слухового прохода (наличие воспалительных изменений кожи, серные массы, экзостозы, нависание задневерхней стенки).

При описании барабанной перепонки (Mt) обращают внимание на ее цвет (в норме она серого цвета с преламутровым оттенком) и опознавательные пункты (короткий отросток и рукоятка молоточка, световой конус, передняя и задняя складки, натянутая и ненатянутая части Mt)). При патологии барабанная перепонка может быть гиперемирована, инфильтрирована, втянута или выбухает, утолщена, световой конус укорочен или отсутствует. При наличии перфорации определяют ее размеры, локализацию, форму, тип (центральная, краевая), зияющая или наличие пульсирующего рефлекса. В ряде случаев через обширную перфорацию просматриваются образования барабанной полости (утолщенная слизистая оболочка, грануляции, остатки слуховых косточек и т.д.).

В том случае, если у больного нет жалоб на состояние слуха, проводят исследование восприятия шепотной речи, результат которого фиксируют для каждого уха в форме (ШР AD и AS = 6 мл). При выявлении снижения слуха и патологии уха обязательно должен быть составлен слуховой паспорт и проведено исследование барофункции слуховых труб. При наличии жалоб на головокружение и расстройство равновесия выполняют исследование вестибулярной функции (см. ниже схему записи результатов исследования).

Результаты исследования слуха шепотной и разговорной речью, а также с помощью камертонов вносят в слуховой паспорт. Ниже представлен образец слухового паспорта больного с правосторонней кондуктивной тугоухостью.

Слуховой паспорт

Заключение: имеется снижение слуха справа по типу нарушения звукопроводения.

Слуховой паспорт больного с левосторонней нейросенсорной тугоухостью выглядит следующим образом.

Слуховой паспорт

Опыт Вебера (W)

Заключение: снижение слуха слева по типу нарушения звуковосприятия.

При необходимости в слуховой паспорт включают результаты опытов Желле (G), Бинга (Bi), Федеричи, Швабаха (Sch).

В том случае, если выявлены отклонения при выполнении вестибулярных тестов, дополнительно проводят калорическую и вращательную пробы, а при наличии расстройств равновесия — стабилometriю. Полученные результаты оформляют в виде паспорта вестибулометрического исследования, врач-вестибулолог анализирует их и делает заключение.

Завершая осмотр больного, лечащий врач должен проанализировать результаты исследований, выполненных ранее амбулаторно или в других лечебных учреждениях (лабораторные анализы, рентгенограммы, ЭКГ, аудиограммы, заключения консультантов, выписки из истории болезни и т.д.). Наиболее значимые из этих документов учитывают при установлении диагноза наряду с результатами исследований, проведенных в стационаре.

Клинический диагноз устанавливают лечащий врач и заведующий отделением после совместного осмотра больного и формулируют в соответствии с номенклатурой или общепринятой классификацией.

План обследования и лечения больного составляют лечащий врач совместно с заведующим отделением при первом осмотре в стационаре. В лечебных учреждениях Москвы в соответствии с требованиями страховой медицины при планировании диагностических и лечебных процедур необходимо учитывать рекомендации руководства «Медицинские стандарты стационарной помощи» (М.

,1997). При назначении дополнительных исследований, выходящих за рамки «стандартов», в истории болезни необходимо обоснование целесообразности их проведения.

В плане указывают необходимые и общеклинические, биохимические, рентгенологические, специальные функциональные (ЭКГ, ЭЭГ, РЭГ, доплерография, ангиография и т.д.) и оториноларингологические исследования (аудиологические, вестибулометрические и т.д.), необходимые консультации врачей смежных специальностей, планируемое хирургическое лечение с указанием метода анестезии.

Осмотр заведующим отделением

Подтверждение клинического диагноза, согласие с планом обследования и лечения больного, дополнения.

Предоперационный эпикриз

1. Ф.И.О., возраст больного, клинический диагноз, объективные признаки хирургического заболевания (например, имеется выраженное искривление перегородки носа в костном отделе с нарушением функции дыхания).

2. Длительность болезни, частота обострений; данные, подтверждающие неэффективность консервативного лечения; основные результаты лабораторных и функциональных исследований, проведенных при подготовке к операции.

3. Цель операции и ее основные этапы, предполагаемый метод анестезии, отметка об информированном согласии больного на операцию, о проведенной психопрофилактической беседе, а также о том, что пациент предупрежден о возможных осложнениях операции. Обязательна собственноручная подпись больного, для детей в возрасте до 15 лет — подпись родителей. Указываются хирург и ассистенты.

Подпись врача-куратора.

Подпись заведующего отделением.

В том случае, если операция планируется с участием анестезиолога, то должна быть его запись о состоянии больного и необходимой подготовке к проведению наркоза.

Операция (название, номер)

Дата, время начала и окончания операции. Анестезия местная...(или наркоз). Последовательно отметить разрез..., отсепаровка..., удаление..., вскрытие..., обнажение..., ревизия под микроскопом..., особенности патологического процесса..., тампонада..., наложение швов..., повязка... . Отметить объем кровопотери..., осложнения (если были), состояние больного сразу после операции и после выхода из наркоза. Указать, какой материал направлен для гистологического исследования. Послеоперационный диагноз. Назначения.

Хирург.

Ассистент.

Все операции контролирует (назначение, результат, исход) лично заведующий отделением, а при необходимости — заведующий кафедрой или его заместители.

Ведение дневника. В первые 3 дня после операции лечащий врач делает в дневнике развернутые записи, в тяжелых случаях необходимы ежедневные дневники и записи дежурного врача, отражающие динамику состояния больного в период, когда лечащий врач отсутствует. Записи в дневнике должны содержать отметки лечащего врача о получении результатов выполненных лабораторных и функциональных исследований с трактовкой этих результатов.

В дневнике лечащим врачом также должны быть обоснованы все новые назначения.

Каждые 10 дней обязательно оформляется этапный эпикриз, в котором кратко отражаются состояние больного, основные результаты проведенного обследования и лечения (в том числе хирургического), указывается план дальнейшего ведения больного.

Если больной нетрудоспособен в течение 30 дней (с учетом дней нетрудоспособности до поступления в стационар), то его представляют на клиничко-экспертную комиссию (КЭК) для решения вопроса об обоснованности и необходимости дальнейшего продления листка нетрудоспособности.

В том случае, если длительность периода нетрудоспособности составляет 4 мес, обязательно направление больного на медико-социальную экспертную комиссию (МСЭК) для решения вопроса о целесообразности перевода его на инвалидность или возможности дальнейшего продления листка нетрудоспособности (при наличии перспектив излечения).

Накануне перед выпиской осмотр больного проводит заведующий отделением с целью оценки объективного состояния больного, результатов хирургического лечения и подтверждения рекомендаций для дальнейшего лечения по месту жительства.

Выписной эпикриз

Ф.И.О., находился(лась) в ЛОР-отделении с ... по ... 2001 г.

по поводу..... (окончательный диагноз), дата операции, произведена под анестезией (полное название операции). Операция и послеоперационный период, осложнения, особенности хода операции, основные операционные находки, результаты гистологического исследования направленного материала, особенности послеоперационного периода). Кратко объективная картина состояния оперированного органа (реактивные явления, функции, например, слух на правое ухо до операции: ШР — у раковины, при выписке: ШР — 3 м).

Выписывается в удовлетворительном состоянии под наблюдение оториноларинголога районной поликлиники, рекомендовано... (характер лечебных воздействий, число дней домашнего режима).

Лечащий врач:

Заведующий отделением

(Заместитель главного врача больницы по хирургии):

При выписке больного лечащий врач заполняет также карту выбывшего из стационара.

Список литературы

1. Пальчун В.Т., Крюков А.И. Оториноларингология: Руководство для врачей. — М.: Медицина, 2001 — 616 с: ил. ISBN 5-225-04612-6



2. Шеврыгин, Б.В. Болезни уха, горла и носа: Учебник для мед. вузов / Б.В. Шеврыгин, Б.И. Керчев. — М.: ГЭОТАР-МЕД, 2002. — 480 с.: ил. — (XXI век). — ISBN 5-9231-0175-0 /в пер./: 325.00.

3. Богомильский, М.Р. Детская оториноларингология : учебник для мед. вузов / М. Р. Богомильский, В. Р. Чистякова .— 2-е изд., перераб. и доп.— М.: ГЭОТАР-Медиа, 2007.— 576 с.: ил.— ISBN 978-5-9704-0459-1 (в пер.): 578.00.

4. Булл, Т.Р. Атлас ЛОР-заболеваний / Т.Р. Булл; Пер. с англ. В.Ю. Халатова; Под ред. М.Р. Богомильского. — М.: ГЭОТАР-МЕД, 2004. — 272 с.: ил. — ISBN 5-9231-0406-7 (рус.): 360.00. — ISBN 3-13-129391-8. — ISBN 1-58890-110-6.

Дополнительная литература:

1. Клинические рекомендации. Стандарты ведения больных: рекомендовано Минздравсоцразвития РФ для врачей (фельдшеров), оказывающих дополнительную бесплатную мед. помощь отдельным категориям граждан, имеющим право на получение гос. социальной помощи. Вып. 2. — М.: ГЭОТАР-Медиа, 2008. — 1376 с.

2. Овчинников, Ю.М. Введение в отоневрологию учеб. пособие для вузов / Ю.М. Овчинников, С.В. Морозов. — М.: Академия, 2006. — 224 с.: ил. — (Высшее профессиональное образование. Медицина). — ISBN 5-7695-2535-5 /в пер./: 139.59.

Периодические издания:

1. Вестник новых медицинских технологий. Издательство ТулГУ.

2. Вестник оториноларингологии. Издательство «Медицина», Москва.

Программное обеспечение и Интернет-ресурсы

1. Российская академия наук.- Режим доступа: <http://www.ras.ru/>

2. Российский общеобразовательный портал Министерство образования и науки РФ. Система Федеральных образовательных порталов.- Режим доступа: <http://www.school.edu.ru/default.asp>

3. Единое окно доступа к образовательным ресурсам. Профессиональное образование / Медицинское и фармацевтическое образование.- Режим доступа: [http://window.edu.ru/window/catalog p_rubr=2.2.81](http://window.edu.ru/window/catalog?p_rubr=2.2.81)

4. Первый Московский государственный медицинский университет имени И.М. Сеченова.- Режим доступа: <http://www.mma.ru/>

5. Российский государственный медицинский университет им. Н. И. Пирогова.- Режим доступа: <http://rsmu.ru/>

6. Российская ринология. - Режим доступа: <http://www.rhinology.ru/>